

مقاله پژوهشی

مجله دانشگاه علوم پزشکی رفسنجان
دوره دوازدهم، آبان -

اثرات دگزامتازون بر تغییرات مورفومتریک اپیدیدیم و مجرای دفران در موش سوری

فرزاد رجایی^۱، رضا محمودی^۲، آمنه پاکدل نیا^۳

دریافت مقاله: ۹۱/۷/۲۶ ارسال مقاله به نویسنده جهت اصلاح: ۹۱/۸/۱۶ دریافت اصلاحیه از نویسنده: ۹۱/۹/۱۵ پذیرش مقاله: ۹۱/۹/۱۸

چکیده

زمینه و هدف: دگزامتازون یک گلوکوکورتیکوئید بسیار پر مصرف است که تجویز آن در سال‌های اخیر افزایش چشمگیری داشته است. در مطالعه کنونی اثرات دگزامتازون روی دستگاه تناسلی موش سوری نر بررسی شد.

مواد و روش‌ها: در این مطالعه تجربی، ۵۰ سر موش سوری نر بالغ به صورت تصادفی به ۵ گروه ۱۰ تایی تقسیم شدند. موش‌های گروه کنترل تحت تزریق هیچ ماده‌ای قرار نگرفتند. در حالی که موش‌های گروه شم تحت تزریق نرمال سالین و موش‌های گروه‌های تجربی تحت تزریق داخل صفاقی دگزامتازون با غلظت‌های ۴، ۷ و ۱۰ میلی‌گرم بر کیلوگرم، روزانه به مدت یک هفته قرار گرفتند. یک روز پس از آخرین تزریقات، موش‌ها بیهوش شده و پس از تعیین وزن حیوانات و وزن بیضه‌ها، لام‌های میکروسکوپی تهیه شدند و ارتفاع سلول‌های پوششی اپیدیدیم و مجرای دفران تعیین و با آزمون ANOVA یک طرفه و آزمون تعقیبی شفه (Scheffe) مورد تجزیه و تحلیل قرار گرفتند.

یافته‌ها: ارتفاع سلول‌های پوششی اپیدیدیم و مجرای دفران در گروه‌های تجربی نسبت به گروه‌های کنترل و شم کاهش معنی‌داری داشت ($p=0/001$) و تزریق ۷ میلی‌گرم بر کیلوگرم دگزامتازون، بیشترین کاهش را نشان داد. اگرچه میانگین وزن بیضه موش در گروه‌های مورد مطالعه تغییر معنی‌داری نشان نداد ولی میانگین وزن موش‌ها، کاهش معنی‌داری را فقط در گروه تحت تزریق دگزامتازون ۷ میلی‌گرم بر کیلوگرم نسبت به گروه‌های کنترل و شم نشان داد ($p=0/042$).

نتیجه‌گیری: نتایج مطالعه حاضر نشان داد که تزریق مکرر دگزامتازون با تغییرات متعدد در ساختار اپیدیدیم و مجرای دفران می‌تواند اثرات زیانباری بر دستگاه تناسلی موش سوری نر داشته باشد.

واژه‌های کلیدی: دگزامتازون، اپیدیدیم، مجرای دفران، موش سوری

۱- (نویسنده مسئول) استاد گروه آموزشی بافت‌شناسی و جنین‌شناسی، مرکز تحقیقات سلولی و ملکولی دانشگاه علوم پزشکی قزوین، قزوین، ایران

تلفن: ۰۲۸۱-۳۳۳۶۰۰۱، دورنگار: ۰۲۸۱-۳۳۳۶۰۰۱، پست الکترونیکی: farzadraj@yahoo.co.uk

۲- دانشیار گروه آموزشی بافت‌شناسی و جنین‌شناسی، مرکز تحقیقات سلولی و ملکولی دانشگاه علوم پزشکی یاسوج، یاسوج، ایران

۳- پزشک عمومی، دانشگاه علوم پزشکی قزوین، قزوین، ایران

مقدمه

گلوکوکورتیکوئیدها هورمون‌های اصلی مترشحه از غدد آدرنال هستند. این هورمون‌ها به عنوان ضد التهاب و مهار کننده سیستم ایمنی بسیار قوی در بدن عمل می‌کنند. این خاصیت، آن‌ها را به بیشترین داروی مورد تجویز در سراسر دنیا تبدیل نموده است [۱]. گلوکوکورتیکوئیدها چندین فعالیت مهم فیزیولوژیک را در بدن تنظیم می‌کنند که یکی از آن‌ها تولید مثل در پستانداران است [۲]. همچنین گلوکوکورتیکوئیدها طیف درمانی وسیعی دارند که در بیماری‌های مختلف مثل بیماری‌های التهابی، عفونی، خود ایمنی، نارسایی غده فوق کلیه، دردهای مفصلی و سرطان‌های رده لنفوئید تجویز می‌شوند [۳]. گلوکوکورتیکوئیدها در هیپرپلازی مادرزادی غدد فوق کلیوی، ادم مغزی، شوک، بیماری‌های التهابی رماتیسمی و نیز جهت تشخیص سندرم کوشینگ و افسردگی آندوزن بکار می‌روند [۴]. گلوکوکورتیکوئیدها با تأثیر بر بافت بیضه، باعث مهار ترشح تستوسترون می‌شوند [۵-۶]. این در حالی است که وجود تستوسترون برای عملکرد طبیعی و زنده نگه داشتن سلول‌های زاینده در لوله‌های منی‌ساز ضروری می‌باشد [۷]. سطح تستوسترون خون توسط فرآیند استروئیدسازی سلول‌های لیدیک بیضه تامین می‌شود. سلول‌های لیدیک گیرنده‌های گلوکوکورتیکوئیدی را سنتز می‌کنند. بنابراین، اولین هدف عمل گلوکوکورتیکوئیدها، بر بافت بیضه می‌باشد [۸].

دگزامتازون یک گلوکوکورتیکوئید بسیار پر مصرف است که متأسفانه تجویز آن نیز در حال افزایش می‌باشد [۹]. این دارو با عبور از غشاء سلولی به گیرنده‌های خود در سیتوپلاسم متصل شده و با کمپلکس دارو- گیرنده وارد

هسته سلولی می‌شود. این کمپلکس با اتصال به نواحی خاصی از DNA موجب تحریک روند رونویسی mRNA و به دنبال آن ساخت آنزیم‌هایی می‌گردد که در نهایت مسئول اثرات سیستمیک کورتیکواستروئیدها است. دگزامتازون با جلوگیری از تجمع سلول‌های التهابی در ناحیه التهاب، مهار فاگوسیتوز و آزاد شدن آنزیم‌های مسئول در التهاب و مهار ساخت و آزاد شدن واسطه‌های شیمیایی التهاب، اثرات ضد التهابی خود را اعمال می‌کند [۴]. Pellegrini و همکارش تأثیر داروی تحریک‌کننده (ACTH) و داروی جلوگیری‌کننده (دگزامتازون) در سنتز هورمون‌های استروئیدی در کورتکس آدرنال را بر روی بیضه و اپیدیدیم موش‌ها بررسی کردند و نشان دادند که آسیب بافت‌شناسی واضحی به بیضه و اپیدیدیم وارد شده است [۱۰]. Tsantarlotou و همکاران نیز اثر دگزامتازون با غلظت ۳ میلی‌گرم بر کیلوگرم روی فعالیت آکروزین در اسپرم گوسفند‌های یونانی را در فصل پاییز بررسی کردند و نشان دادند که گیرنده‌های گلوکوکورتیکوئید در اپیدیدیم و غده‌های فرعی وجود دارند [۱۱]. مطالعه Silva و همکاران نشان داد که دگزامتازون، بیان ژن واکنش‌دهنده و تحریک‌کننده گلوکوکورتیکوئید در هسته سلول‌های اپیتلیال اپیدیدیم را تغییر می‌دهد و اپیدیدیم تحت تنظیم گلوکوکورتیکوئید است [۱۲]. اثرات دگزامتازون روی پروتئین‌های آپوپتوزی FasL و Bax در سلول‌های زایای اسپرم، در بیضه موش سوری بررسی شد و نمایان گردید که ترکیبات گلوکوکورتیکوئیدی مثل دگزامتازون با تحت تأثیر قرار دادن پروتئین‌های پیش آپوپتوزی مثل FasL و Bax باعث ایجاد آپوپتوز و اختلال در روند اسپرماتوژنز می‌شوند [۱۳، ۹، ۲].

مجرا وجود دارد، انقباضات دودی قدرتمندی ایجاد می‌کند که در بیرون‌ریزی اسپروماتوزوییدها در حین انزال نقش دارند [۲۰]. اختلال در انزال می‌تواند یکی از علل مهم در ناباروری جنس مذکر تلقی شود. هرگونه نقص در عملکرد مجرای دفران می‌تواند باروری را تحت تأثیر قرار دهد. در ضمن نباید از نقش این مجرا در توانایی باروری و بهتر شدن کارایی و بقاء اسپرماتوزا غافل ماند [۲۱-۲۲].

دگزامتازون یک گلوکوکورتیکوئید بسیار پر مصرف است که گزارش‌های ارسالی دانشگاه‌های علوم پزشکی کشور بیانگر تجویز بیش از حد آمپول دگزامتازون و نشان‌دهنده روند افزایشی تجویز این دارو در سال‌های اخیر می‌باشد. طی ۵ سال گذشته بر اساس گزارش برخی از دانشگاه‌ها آمپول دگزامتازون رتبه اول را در تجویز بین داروها داشته است [۲۳]. بنابراین، با توجه به افزایش مصرف گلوکوکورتیکوئیدها، توجه بیشتر به عوارض این دارو حائز اهمیت می‌باشد و لذا در مطالعه کنونی اثرات دگزامتازون با غلظت‌های مختلف روی مجاری دستگاه تناسلی موش سوری نر بررسی شد.

مواد و روش‌ها

در مطالعه تجربی حاضر تعداد ۵۰ سر موش سوری نر بالغ با میانگین سن ۷-۸ هفته نژاد NMRI از انستیتو رازی کرج خریداری و در شرایط استاندارد حیوان خانه دانشگاه علوم پزشکی قزوین شامل نور (۱۲ ساعت تاریکی و ۱۲ ساعت روشنایی) و رطوبت کافی و دمای محیط ۲۱-۲۵ درجه سانتی‌گراد و دسترسی آزاد به آب و غذا نگهداری شدند و پس از یک هفته نگهداری و انطباق با شرایط حیوان خانه، موش‌ها به صورت تصادفی به ۵ گروه ۱۰ تایی تقسیم شدند و هر گروه در قفس مخصوص موش

مجرای اپیدیدیم لوله منفرد و پیچ خورده‌ای است که دارای بافت پوششی استوانه‌ای مطابق کاذب حاوی مژک‌های ثابت می‌باشد. مجرای اپیدیدیم به سه بخش سر، تنه و دم تقسیم می‌شود. بافت پوششی مجرا در برداشت و هضم اجسام باقی‌مانده که در حین اسپرماتوزن جدا می‌شوند، شرکت می‌کند. همچنین، مجرای اپیدیدیم جزء محیط‌هایی محسوب می‌شود که بیشترین تغییر در پروتئین‌های غشاء اسپرم را با ترشح گلیکوفسفوکولین ایجاد و از ظرفیت یابی اسپرماتوزا ممانعت می‌کند. به ویژه بخش‌های ابتدای این مجرا، محیط لازم برای بلوغ اسپرماتوزا را فراهم می‌سازد [۱۴].

اسپرماتوزا پس از خروج از بیضه و قبل از انزال بیشترین زمان را در اپیدیدیم می‌گذرانند و اکثر تغییرات لازم برای قدرت باروری و تحرک را طی عبور از اپیدیدیم کسب می‌کند. مجموعه این تغییرات را بلوغ اسپرماتوزا می‌گویند [۱۵-۱۶]. فاکتورهای ضروری که از اپیتلیوم اپیدیدیم برای بلوغ و ذخیره‌سازی اسپرماتوزا در پستانداران ترشح می‌شود به نظر غیر قابل جایگزین می‌باشد. لومن دم اپیدیدیم در بسیاری از حیوانات این قابلیت را دارد که حجم زیاد اسپرماتوزا را در یک شرایط بالقوه باروری برای چندین هفته قبل از انزال انبار کند [۱۷]. این صفت اپیدیدیم تحت کنترل اندروژن‌ها می‌باشد [۱۸]. در مدل‌های حیوانی، میزان بقاء اسپرماتوزا در دم اپیدیدیم ۲ تا ۳ هفته و حتی بیشتر می‌باشد. این زمان در مقایسه با ۴۸ ساعت بقاء بعد از انزال، تخمین زده شده است [۱۹].

مجرای دفران لوله‌ای است منفرد که به وسیله بافت پوششی استوانه‌ای مطابق کاذب حاوی مژک‌های ثابت پوشیده شده است. عضلات صافی که به فراوانی در اطراف

نتایج

یافته‌ها نشان داد که بین میانگین تغییرات وزن موش‌ها در گروه‌های کنترل و شم اختلاف معنی‌داری وجود ندارد (جدول ۱). ولی متوسط تغییرات وزن در گروه تحت تزریق دگزامتازون با غلظت 7 mg kg^{-1} نسبت به گروه‌های کنترل و شم کاهش معنی‌داری داشته است ($p=0/042$ و $p=0/043$). سایر گروه‌های مداخله اختلاف معنی‌داری با گروه‌های کنترل و شم نداشتند. همچنین بین متوسط وزن بیضه موش در گروه‌های مداخله نسبت به گروه کنترل اختلاف معنی‌داری وجود نداشت. متوسط تغییرات ارتفاع سلول‌های پوششی اپیدیدیم در گروه‌های کنترل و شم اختلاف معنی‌داری نداشت. در حالی که بین گروه‌های تحت تزریق دگزامتازون و گروه‌های کنترل و شم اختلاف معنی‌داری وجود داشت ($p<0/001$). آزمون آماری اختلاف معنی‌داری در میانگین ارتفاع سلول‌های پوششی اپیدیدیم بین گروه ۴ میلی‌گرم بر کیلوگرم و ۷ میلی‌گرم بر کیلوگرم، ۴ میلی‌گرم بر کیلوگرم و ۱۰ میلی‌گرم بر کیلوگرم و گروه ۷ میلی‌گرم بر کیلوگرم و ۱۰ میلی‌گرم بر کیلوگرم نشان داد (برای همه حالات $p<0/001$) که میزان کاهش در گروه ۷ میلی‌گرم بر کیلوگرم بیشتر از سایر گروه‌ها بود (جدول ۱). متوسط تغییرات ارتفاع سلول‌های پوششی مجرای دفران بر حسب میکرون در گروه‌های کنترل و شم تغییر معنی‌داری نداشت. در حالی که بین گروه‌های تحت تزریق دگزامتازون نسبت به گروه کنترل و گروه شم اختلاف معنی‌داری وجود داشت ($p<0/001$). همچنین، میزان کاهش در گروه ۷ میلی‌گرم بر کیلوگرم نسبت به گروه ۱۰ میلی‌گرم بر کیلوگرم و گروه ۴ میلی‌گرم بر کیلوگرم بیشتر از سایر گروه‌ها بود (جدول ۱).

سوری به ابعاد (۲۷×۲۱×۱۴) نگهداری گردید. موش‌های گروه اول به عنوان گروه کنترل تحت تزریق هیچ ماده‌ای قرار نگرفتند، در حالی که موش‌های گروه دوم به عنوان گروه شم تحت تزریق نرمال سالین (۰/۹٪) و موش‌های سه گروه دیگر (گروه‌های تجربی) تحت تزریق داخل صفاقی دگزامتازون با غلظت‌های ۴ میلی‌گرم بر کیلوگرم، ۷ میلی‌گرم بر کیلوگرم و ۱۰ میلی‌گرم بر کیلوگرم روزانه (ساعت ۱۰ صبح) و به مدت یک هفته قرار گرفتند [۹]. یک روز پس از آخرین تزریقات، موش‌ها به روش جا به جایی مهره‌های گردنی (cervical dislocation) کشته شده و پس از وزن کردن حیوانات، بیضه‌ها خارج و وزن آن‌ها تعیین گردید. در ادامه پس از فیکساسیون، قالب‌گیری و برش‌گیری سریالی انجام شد و در نهایت از هر نمونه ۵ برش انتخاب شد (برش‌های شماره ۵، ۸، ۱۱، ۱۴ و ۱۷). پس از رنگ‌آمیزی هماتوکسیلین و ائوزین (H&E)، لام‌های میکروسکوپی تهیه شدند. سپس با دوربین (Nikon, E 4500, Japan) از برش‌های انتخاب شده، عکس برداری شد و میانگین وزن موش، ارتفاع سلول‌های پوششی اپیدیدیم و ارتفاع مجرای دفران در گروه‌های مورد مطالعه در هر سه گروه به کمک نرم‌افزار نیکون مدل Digital Sight DS-L2 اندازه‌گیری شدند. پس از جمع‌آوری داده‌ها، یافته‌ها در قالب نمودار، جداول فراوانی و شاخص‌های عددی ارائه شد. برای آنالیز داده‌ها از آزمون T، آنالیز واریانس یک طرفه به همراه آزمون تعقیبی شفه استفاده شد. داده‌ها به وسیله نرم‌افزار SPSS ویرایش ۱۶ تجزیه و تحلیل شد. سطح معنی‌داری در آزمون‌ها ۰/۰۵ در نظر گرفته شد.

ولی بین گروه ۴ میلی گرم بر کیلوگرم و گروه ۱۰ میلی گرم بر کیلوگرم اختلاف معنی داری وجود نداشت.

جدول ۱- میانگین ارتفاع سلول‌های پوششی اپیدیدیم و مجرای دفران در گروه‌های مورد مطالعه

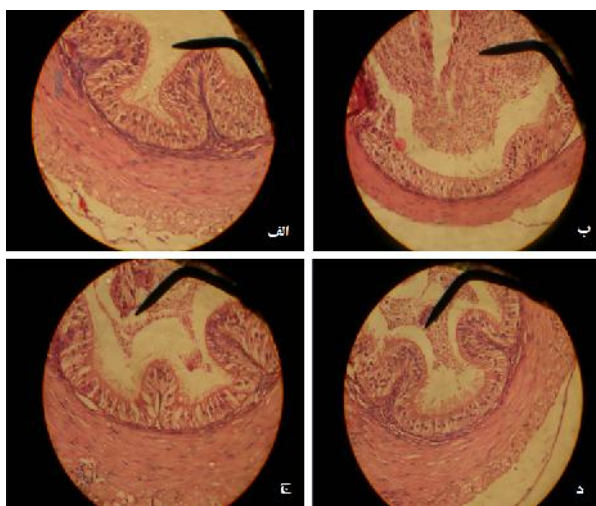
گروه	وزن موش (گرم)	پوششی اپیدیدیم (میکرون)	ارتفاع سلول‌های پوششی دفران (میکرون)
کنترل	۲۸/۵۲±۱/۸۳	۵۷/۵۰±۱/۹۳	۱۱۰/۸۳±۴/۰۵
شم	۲۸/۷۱±۱/۴۳	۵۶/۸۷±۱/۳۵	۱۰۸/۲۴±۴/۰۵
تحت تزریق ۴ میلی گرم بر کیلوگرم	۲۷/۲۱±۱/۶۰	۵۱/۴۷±۱/۷۲	۹۵/۵۵±۵/۵۵
تحت تزریق ۷ میلی گرم بر کیلوگرم	۲۶/۵۸±۱/۹۳	۳۷/۵۷±۱/۲۰	۸۵/۳۱±۴/۴۶
تحت تزریق ۱۰ میلی گرم بر کیلوگرم	۲۸/۸۵±۱/۸۲	۴۳/۲۳±۱/۶۸	۹۷/۹۵±۵/۰۰

داده‌ها به صورت انحراف معیار میانگین ارائه شده است.

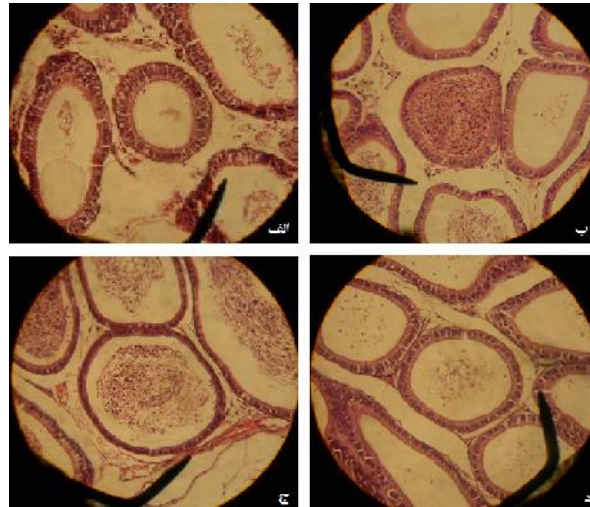
ارتفاع سلول‌های پوششی اپیدیدیم و مجرای دفران در گروه کنترل با گروه‌های تجربی اختلاف معنی داری دارد ($p=0/001$).
وزن موش در گروه ۷ میلی گرم بر کیلوگرم با گروه کنترل اختلاف معنی داری دارد ($p=0/025$).

واژودیلاتاسیون عروق خونی در اپیدیدیم و ایجاد واکوئولیزاسیون و تجمع غیر طبیعی اسپرم‌ها در مجرای دفران اشاره کرد (شکل‌های ۱ و ۲).

مشاهدات کیفی در این مطالعه نشان می‌دهد که به دنبال تزریقات مکرر دگزامتازون تغییرات دیگری نیز در ساختار اپیدیدیم و مجرای دفران پدید می‌آید. از جمله این تغییرات می‌توان به محو شدن استرئوسیلیاها و



شکل ۱- نمای میکروسکوپ نوری از اپیدیدیم در گروه‌های مورد مطالعه. الف: گروه کنترل. ب: گروه E1 ج: گروه E2 د: گروه E3 به کاهش ارتفاع سلول‌های پوششی، از بین رفتن استرئوسیلیا، واژودیلاتاسیون عروق خونی و تجمع اسپرم در لومن اپیدیدیم در گروه E2 دقت شود. رنگ آمیزی H & E بزرگ نمایی ۴۰۰ برابر



شکل ۲- نمای میکروسکوپ نوری از مجرای دفران در گروه‌های مورد مطالعه. الف: گروه کنترل. ب: گروه E1 ج: گروه E2 د: گروه E3 به کاهش ارتفاع سلول‌های پوششی، از بین رفتن استروسیلیا، افزایش واکوئولیزاسیون و تجمع اسپرم در لومن مجرای دفران در گروه E2 توجه شود. رنگ آمیزی H&E. بزرگ نمایی ۴۰۰ برابر

بحث

نتایج مطالعه حاضر نشان داد که دگزامتازون باعث تغییراتی در مجاری دستگاه تناسلی موش‌های سوری نمی‌شود. این تغییرات به صورت کاهش ارتفاع سلول‌های پوششی مجرای دفران و اپیدیدیم مشاهده شد که شدت این تغییرات وابسته به غلظت دگزامتازون بوده و در گروه E2 که روزانه با تزریق 7 mg kg^{-1} مواجه بودند، شدت بیشتری داشت Orazizadeh و همکاران نیز به طور مشابهی نشان دادند که دگزامتازون باعث تغییرات بسیاری در دستگاه تناسلی موش‌های سوری نمی‌شود. تأثیر سمی دگزامتازون در این مطالعه به صورت افزایش سلول‌های آپوپتوتیک، افزایش آتروفی، کاهش اسپرمانتوزوئیدها، تغییرات واکوئولیزاسیون و کاهش آشکار قطر توبولی و کاهش ارتفاع اپیتلیوم در توبول‌های سمینی فروس مشاهده شده بود [۲] ولی محققین این مطالعه، گزارشی از اثرات دگزامتازون بر روی اپیدیدیم و مجرای

دفران ارائه نمودند. در مطالعه Mogilner و همکاران، تأثیر درمان با دگزامتازون بر میزان آپوپتوز در سلول‌های زایای بیضه آسیب دیده ناشی از ایسکمی، در موش‌ها بررسی شد و نشان داده شد که بعد از ایجاد ایسکمی، میزان آپوپتوز سلول‌های زایا در بیضه به طور واضحی افزایش می‌یابد. در حالی که درمان با دگزامتازون، بعد از ایجاد ایسکمی تأثیری روی میزان آپوپتوز سلول‌های زایای بیضه سمت آسیب دیده نداشت، ولی در بیضه سمت مقابل باعث کاهش آپوپتوز سلول‌های زایا می‌شود [۲۴]. تفاوت نتیجه مطالعه مذکور و مطالعه حاضر شاید به دلیل تفاوت در نژاد موش‌ها یا نوع سلول‌های مورد مطالعه باشد. به طوری که در مطالعه حاضر حیوانات از نوع موش‌های سوری بوده و بر روی سلول‌های اپیتلیالی مطالعه شده، در حالی که مطالعه قبلی بر روی موش‌های صحرایی و بر روی سلول‌های زاینده بیضه انجام شده است. از آن جایی که سلول‌های زاینده سلول‌هایی نامتمایز هستند و

شدت کاهش داشته است. همچنین، میزان تستوسترون خون کاهش واضحی را نشان داد. آن‌ها دریافتند که دگزامتازون ممکن است اثر مستقیمی روی سنتز و ترشح بازدارنده آکروزین در مایع منی یا مایع اپیدیدیم داشته باشد. از آنجایی که گیرنده‌های گلوکوکورتیکوئید در اپیدیدیم و غده‌های فرعی وجود دارد و اپیدیدیم در بلوغ اسپرم نقش بسزایی دارد، از این مطالعه شاید بتوان به اهمیت نقش استرس در کاهش توانایی اسپرم پی برد [۱۱]. با وجود تفاوت در نوع حیوانات در دو مطالعه، در هر دو تأثیر منفی دگزامتازون روی اپیدیدیم و بیضه نمایان شده است و نتایج حاصل از مطالعه مذکور با مطالعه حاضر همخوانی دارد.

Silva و همکاران گیرنده‌های گلوکوکورتیکوئید را در اپیدیدیم موش‌ها بررسی کردند. در این مطالعه درمان با دگزامتازون روی بافت طبیعی بررسی شد و به طور معنی‌داری در بیان ژن واکنش‌دهنده و تحریک‌کننده گلوکوکورتیکوئید در هسته سلول‌های اپیتلیال اپیدیدیم تغییر ایجاد شد. این تحقیق نشان داد که اپیدیدیم تحت تنظیم گلوکوکورتیکوئیدها است [۱۲]. در این مطالعه ارتفاع سلول‌های پوششی اپیدیدیم بررسی نشده است ولی از جهت توافق در اثرات سمی دگزامتازون بر اپیدیدیم با مطالعه حاضر سازگار است.

Hashemitabar و همکاران اثر دگزامتازون را روی پروتئین آپوپتوزی FasL در سلول‌های زایای اسپرم، در بیضه ۲۴ موش سوری نر بررسی کردند و دریافتند که ترکیبات گلوکوکورتیکوئیدی مثل دگزامتازون با تحت تأثیر قرار دادن پروتئین‌های پیش آپوپتوزی مثل FasL باعث ایجاد آپوپتوز و اختلال در روند اسپرماتوژنز و کاهش چشمگیر سلول‌های اسپرماتوسیت در موش‌های

سلول‌های پوششی اپیدیدیم سلول‌هایی کاملاً متمایز هستند، احتمالاً عکس‌العمل این سلول‌ها نسبت به دگزامتازون باهم متفاوت است. البته برای قضاوت بهتر نیاز به مطالعات بیشتری است. Pellegrini و همکارش تأثیر داروی تحریک‌کننده (ACTH) و جلوگیری‌کننده (دگزامتازون) در سنتز هورمون‌های استروئیدی در کورتکس آدرنال را بر روی بیضه و اپیدیدیم موش‌ها مورد مطالعه قرار دادند. در ابتدا از غلظت‌های کم ACTH استفاده شد و بعد از آن برای چند روز از دگزامتازون استفاده کردند. چند روز بعد از قطع درمان با داروهای فوق، آسیب بافت شناسی شدیدی در بیضه و اپیدیدیم موش‌ها مشاهده شد [۱۰]. نتیجه حاصل از این مطالعه با مطالعه حاضر همسو می‌باشد.

Tsantarlotou و همکاران اثر دگزامتازون با غلظت 3 mg/kg^{-1} را روی فعالیت آکروزین در اسپرم گوسفندهای یونانی در فصل پاییز که فصل تولید مثل این حیوانات می‌باشد، بررسی کردند. همچنین، احتمال تغییر در میزان تستوسترون خون را در زمان مصرف دگزامتازون مورد بررسی قرار دادند. آن‌ها میزان فعالیت آکروزین در نمونه‌های گرفته شده از مایع منی را ۴۸ ساعت قبل از تزریقات و در حین استفاده از دگزامتازون در روز ۴ و روز ۷ بررسی کردند. بعد از اتمام آزمایشات نیز این میزان را هر هفته یک بار تا روز ۷۷ بعد از مصرف دگزامتازون بررسی کردند. همچنین، به روش ایمونواسی نمونه تستوسترون خون ۲۴ ساعت قبل تزریق و در روزهای ۴، ۷، ۱۴ و ۲۱ تعیین شد. طی این مطالعه دریافتند که بیشترین تحریک فعالیت آکروزین در اسپرم بین روزهای ۷ الی ۲۱ بعد از مصرف دگزامتازون بوده است. این در حالی است که قبل از روز ۷ میزان فعالیت آکروزین به

مجرای دفران موش سوری نر می‌شود. از آن جایی که بافت پوششی اپیدیدیم و مجرای دفران نقش مهمی در بلوغ و نگهداری از اسپرم دارد و هر گونه نقص در عملکرد طبیعی آن‌ها می‌تواند باروری را تحت تأثیر قرار دهد، بنابراین توجه به عوامل تأثیرگذار بر آن‌ها مانند داروهایی مثل دگزامتازون بسیار ارزشمند می‌باشد.

تشکر و قدردانی

از معاونت محترم پژوهشی دانشگاه علوم پزشکی قزوین برای تأمین هزینه انجام این مطالعه و خانم حاجی آقایی جهت همکاری و کمک در مراحل تهیه لام‌های میکروسکوپی تقدیر و تشکر می‌شود.

آزمایشگاهی می‌شود [۹]. در مطالعه دیگری، Khorsandi و همکاران نیز اثر دگزامتازون را بر روی بیان پروتئین Bax به عنوان یک پروتئین آپوپتوزی در سلول‌های زایای موش سوری نر بررسی کردند و دریافتند که ترکیبات گلوکوکورتیکوئیدی مثل دگزامتازون می‌توانند با اثر روی پروتئین‌های پیش آپوپتوزی مثل Bax باعث ایجاد آپوپتوز و اختلال در روند اسپرماتوژنز شوند [۱۳]. نتیجه هر دو مطالعه فوق با نتیجه مطالعه حاضر مشابه است.

نتیجه‌گیری

نتایج مطالعه حاضر نشان داد که تزریق مکرر دگزامتازون باعث تغییرات متعددی در ساختار اپیدیدیم و

References

- [1] Julia CB. Glucocorticoids: exemplars of multi-tasking. *Br J Pharmacol* 2010; 147: 258-68.
- [2] Orazizadeh M, Khorsandi L.S, Hashemitabar M. Toxic effects of dexamethasone on mouse testicular germ cells. *Andrologia* 2010; 42(4): 247-53.
- [3] Schmidt S, Ranier J, Ploner C, Presul E, Riml S, Kofler R. Glucocorticoid-induced apoptosis and glucocorticoid resistance: molecular mechanisms and clinical relevance. *Cell Death Differ* 2004; 11: 45-55.
- [4] Katzung G. Basic and clinical pharmacology, 11th ed. 2009; Chapter 8.
- [5] Sapolsky RM, Romero LM, Munck AU. How do glucocorticoids influence stress responses? Integrating permissive, suppressive, stimulatory and preparative actions. *Endocr Rev* 2000; 21: 55-89.
- [6] Macky LI, Cidlowski JA. Molecular control of immune/inflammatory responses: interactions between nuclear factor-kappa B and steroid receptor-signalling pathways. *Endocr Rev* 1999; 20: 435-59.
- [7] Sinha AP, Swerdloff RS. Hormonal and genetic control of germ cell apoptosis in the testis. *Rev Report* 1999; 4: 38-47.
- [8] Bahiru G, Cherly W. Correlation of membrane glucocorticoid receptor levels with glucocorticoid-

- induced apoptotic competence using mutant leukemic and lymphoma cell line. *Cell Biochem* 2003; 87: 133-146.
- [9] Hashemitabar M, Orazizadeh M, Khorsandi LS. Effect of Dexamethasone on Fas Ligand Expression in Mouse Testicular Germ Cells. *J Zanjan Univ Med Scie* 2008; 16 (62): 17-26. [Farsi]
- [10] Pellegrini A, Ricciardi MP. Histological and histochemical observations on the testis and epididymis of the albino rat treated with ACTH 1-39 and dexamethasone. *Int J Tissue React* 1983; 5(1): 41-5.
- [11] Tsantarliotou MP, Taitzoglou IA, Goulas P, Kokolis NA. Dexamethasone reduces acrosin activity of ram spermatozoa. *Andrologia* 2002; 34(3): 188-93.
- [12] Silva EJ, Queiróz DB, Honda L, Avellar MC. Glucocorticoid receptor in the rat epididymis: expression, cellular distribution and regulation by steroid hormones. *Mol Cell Endocrinol* 2010; 325(1-2): 64-77.
- [13] Khorsandi LS, Hashemitabar M, Orazizadeh M. The expression of BAX in mouse testicular germ cell apoptosis following Dexamethasone injection. *Med Sci J Islamic Azad Univ* 2008; 18 (3): 141-8. [Farsi]
- [14] Soleimani-Rad J. Histology, 2 th ed. 2009; Chapter 21.
- [15] Rajaei F, Farokhi M, Ghasemi N, Pahlevan AA. Effects of extremely low-frequency magnetic field on mouse epididymis and deferens ducts. *Iranian J Reproduc Med* 2009; 16 (62): 17-26. [Farsi]
- [16] Richard L. Gray's anatomy for students, 2nd ed. 2010; Chapter 3.
- [17] Moore DM. Contribution of epididymal factors to sperm maturation and storage. *Andologia* 1998; 30: 233-9.
- [18] Turner TT. On the epididymis and its role in the development of the fertile ejaculate. *J Androl* 1995; 16: 292-8.
- [19] Moore DM. The influence of the epididymis on human and animal sperm maturation and storage. *Hum Reprod* 1996; 11(suppl): 103-10.
- [20] Junquera LC, Carneiro J. Basic Histology. Chapter 21. 2005.
- [21] Michel MC. Alpha1-adrenoceptors and ejaculatory function. *Br J Pharmacol* 2007; 152(3): 289-90.
- [22] Chinoy NJ. Structure and physiology of mammalian vas deferens in relation to fertility regulation. *J Biosci* 1985; 7(2): 215-21.
- [23] Soleimani F, Gholami KH, Tehrani A. Increasing dexamethasone administration. *Food Drug Commission* 2003; 1: 3.
- [24] Mogilner JG, Elenberg Y, Lurie M, Shiloni E, Coran AG, Sukhotnik I. Effect of dexamethasone on germ cell apoptosis in the contralateral testis after testicular ischemia-reperfusion injury in the rat. *Fertil Steril* 2006; 85 (Suppl 1): 1111-7.

Dexamethasone Effects on Morphometric Epididymis and Deferens Duct on Mouse

F. Rajaei¹, R. Mahmoudi², A. Pakdelnia³

Received: 17/10/2012 Sent for Revision: 06/11/2012 Received Revised Manuscript: 05/12/2012 Accepted: 08/12/2012

Background and Objective: Dexamethasone is a widely use glucocorticoid and its prescription has been increased during the recent years. In the present study the effects of dexamethasone on the reproductive system of male mice was investigated.

Materials and Methods: In this experimental study, 50 adult male NMRI mice were randomly divided into five groups as experimental, sham and control. Experimental groups were given dexamethasone at a dose of 4 mg/kg, 7 mg/kg and 10 mg/kg respectively by intraperitoneally injection on 7 consecutive days. Sham group was injected with saline while control group received nothing. One day after the last injection, all animals were anesthetized. The mice and their testes were weighed. After preparation of microscopic slides, height of the epididymis and deferens epithelium was determined using Image tool software. The data were analyzed statistically using ANOVA and Scheffe test.

Results: The mean height of epididymis and deferens duct epithelium in experimental groups significantly decreased compared to sham and control group ($p=0.001$). Meanwhile, the severity of this reduction was dose-dependent and in 7 mg/kg group was significantly reduced. Although, the mean testicular weight of mice in experimental groups showed no significant differences compared to control group the mean weight of animals only in 7 mg/kg group significantly decreased compared to sham and control group ($p=0.042$).

Conclusion: The present study indicated that repeated injections of dexamethasone resulted in detrimental effects on the reproductive system by numerous changes in the epididymis and deferens duct and fertility of male mice consequently.

Key words: Dexamethasone, Epididymis, Deference duct, Mice

Funding: This research was funded by Qazvin University of Medical Sciences.

Ethical approval: None declared.

Conflict of interest: The Ethics Committee of Qazvin University of Medical Sciences approved the study.

How to cite this article: Rajaei F, Mahmoudi R, Pakdelnia A. Dexamethasone Effects on Morphometric Epididymis and Deferens Duct on Mouse. *J Rafsanjan Univ Med Sci* 2013; 12(8): 611-20. [Farsi]

1- Prof., Dept. of Anatomy, Qazvin University of Medical Sciences, Qazvin, Iran

Corresponding Author, Tel: (0281) 3336001, Fax: (0281) 3336001, E-mail: farzadraj@yahoo.co.uk

2- Associate Prof., Cellular & Molecular Research Centre, Yasuj University of Medical Sciences, Yasuj, Iran

3- General Practitioner, Qazvin University of Medical Sciences, Qazvin, Iran