

## مقاله پژوهشی

مجله دانشگاه علوم پزشکی رفسنجان

دوره ، آذر -

## بررسی اثرات خارخاسک بر تغییرات هیستومورفومتریکی بیضه در اثر مصرف اتانول در موش‌های صحرایی نر

ابراهیم پارسایی<sup>۱</sup>، آرش اسفندیاری<sup>۲</sup>، اصغر دهقان<sup>۳</sup>

دریافت مقاله: ۹۳/۵/۴ ارسال مقاله به نویسنده جهت اصلاح: ۹۳/۶/۱۲ دریافت اصلاحیه از نویسنده: ۹۳/۷/۲۲ پذیرش مقاله: ۹۳/۸/۷

## چکیده

زمینه و هدف: بنا بر گزارش‌های گذشته، گیاه خارخاسک میل و هورمون‌های جنسی را در جنس نر افزایش می‌دهد. هدف از این تحقیق بررسی اثرات جلوگیری‌کننده خارخاسک بر تغییرات هیستومورفومتریکی بیضه در اثر تجویز اتانول در موش‌های صحرایی نر نژاد ویستار بوده است.

**مواد و روش‌ها:** در این مطالعه تجربی پانزده سر موش صحرایی نر نژاد ویستار به سه گروه تقسیم شدند: ۱- گروه کنترل ۲- گروه آزمایشی ۱ (دریافت‌کننده الکل به میزان ۱/۲۵ میلی‌لیتر بر کیلوگرم به صورت داخل صفاقی به مدت ۳۰ روز) (N=۵) ۳- گروه آزمایشی ۲ (دریافت‌کننده الکل ۲۰ درصد به میزان ۱/۲۵ میلی‌لیتر بر کیلوگرم به صورت داخل صفاقی به مدت ۳۰ روز و دریافت عصاره خارخاسک به میزان ۱۰۰ میلی‌گرم بر کیلوگرم ۱۵ روز قبل از دریافت الکل به مدت ۴۵ روز) (N=۵).

**یافته‌ها:** نتایج نشان داد که ضخامت دیواره لوله‌های منی‌ساز، وزن بیضه‌ها، تعداد سلول‌های اسپرم‌ساز در گروه آزمایشی ۱ کاهش یافتند. به علاوه، همه این پارامترها در گروه آزمایشی ۲ نسبت به گروه آزمایشی ۱ افزایش نشان داد. این کاهش پارامترها در گروه آزمایشی ۱ نسبت به گروه کنترل دارای اختلاف معنی‌دار بود ( $p \leq 0/05$ ). اما همه پارامترها در گروه آزمایشی ۲ بدون اختلاف معنی‌دار با گروه کنترل ( $p \geq 0/05$ ) و با اختلاف معنی‌دار با گروه آزمایشی ۱ ( $p \leq 0/05$ )، افزایش داشته است.

**نتیجه‌گیری:** می‌توان نتیجه‌گیری کرد خارخاسک احتمالاً از کاهش سلول‌های اسپرم‌ساز که به دنبال مصرف الکل ایجاد می‌شوند، جلوگیری می‌کند.

**واژه‌های کلیدی:** خارخاسک، هیستومورفومتریکی، بیضه، اتانول

۱- دانشجوی دکترای عمومی دامپزشکی، واحد کازرون، دانشگاه آزاد اسلامی، کازرون، ایران

۲- (نویسنده مسئول) گره علوم پایه دامپزشکی، واحد کازرون، دانشگاه آزاد اسلامی، کازرون، ایران

تلفن: ۰۷۲۱-۲۲۱۰۶۷۳، داورنگار: ۰۷۲۱-۲۲۱۰۶۷۳، پست الکترونیکی: esfandiari.arash@gmail.com

۳- گروه علوم درمانگاهی دامپزشکی، واحد کازرون، دانشگاه آزاد اسلامی، کازرون، ایران

**مقدمه**

با افزایش میزان استفاده از گیاهان در درمان بیماری‌ها، نیاز به تحقیق برای به دست آوردن داده‌های علمی و بالینی راجع به خصوصیات دارویی و درمانی این گیاهان و مکانیسم عمل آنها بیشتر احساس می‌شود. اگرچه گیاهان دارویی به میزان زیاد و مؤثری در درمان بسیاری از بیماری‌ها در کشورهای آسیایی و کمابیش در سرتاسر جهان مورد استفاده هستند، اما مکانیسم آنها در اکثر موارد ناشناخته مانده است.

از طرف دیگر تولیدمثل فرآیندی است که در پستانداران تحت تأثیر عوامل مختلف قرار گرفته و در طی آن محورهای عصبی و هورمونی متعددی فعالیت دارند. به دلیل اهمیت تولیدمثل و اختلالاتی که در آن رخ می‌دهد در طول تاریخ از روش‌های گوناگونی برای تنظیم باروری و درمان نازایی استفاده شده است. در این میان استفاده از گیاهان خوراکی و دارویی کاربرد بیشتری داشته است و در برخی موارد با موفقیت‌هایی همراه بوده است. همچنین آثار تخریبی و سمی مصرف الکل نیز از دیرباز مورد توجه محققین بوده است. در این راستا مطالعات نشان داده است که مصرف الکل در سیستم تولید مثلی ایجاد نارسایی کرده و موجب مرگ سلول‌های جنسی و کاهش تعداد اسپرم و مورفولوژی ناقص اسپرم، پاره شدن غشاء میتوکندری، و تغییرات ساختاری دستگاه گلژی در غدد ضمیمه جنسی و کاهش معنی‌دار سطح سرمی تستوسترون می‌شود [۵-۱]. از طرف دیگر، گیاه خارخاسک دارای اثرات کاهش قند خون، کاهش کلسترول و تری‌گلیسیرید خون، افزایش توده عضلانی، خاصیت آنتی‌باکتریالی و قارچی و افزایش هورمون محرک

ملانوسیت می‌باشد [۱۰-۶]. همچنین عصاره خارخاسک باعث افزایش سطح سرمی تستوسترون و دی‌هیدروتستوسترون شده و در نتیجه سبب افزایش میل جنسی [۱۱]، افزایش آندروژن‌ها و میل جنسی [۱۲]، افزایش فشار خون سرخرگی و فشار خون داخل آلت تناسلی نر و باعث افزایش نعوذ و رفتار جنسی [۱۳] و کاهش فاصله جفت‌گیری می‌شود [۱۴]. از طرفی مطالعه هیستولوژیک و مورفومتریک لوله‌های منی‌ساز اثرات مثبت خارخاسک بر روی اسپرم‌سازی، افزایش ضخامت لوله‌های منی‌ساز و افزایش تعداد این سلول‌ها را اثبات می‌کند [۱۵-۱۶]. با توجه به اثرات مخرب الکل بر بیضه‌ها و همچنین اثرات مثبت خارخاسک بر دستگاه تناسلی نر و عدم وجود تحقیق در مورد تأثیر خارخاسک بر روی اثرات تخریبی الکل، بر آن شدیم که با تزریق اتانول و عصاره خارخاسک تغییرات احتمالی سلولی و بافتی را بر روی بافت بیضه و به طور خاص روی لوله‌های منی‌ساز بوسیله میکروسکوپ نوری بررسی نماییم.

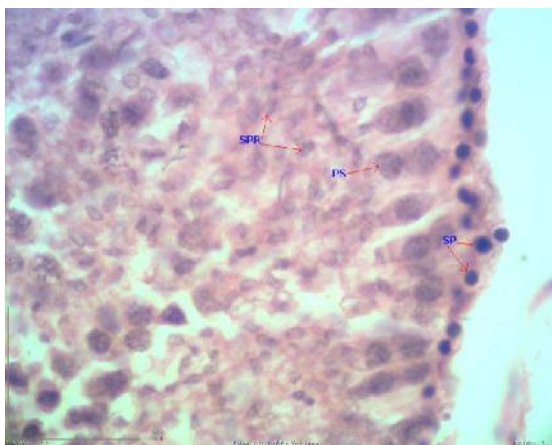
**مواد و روش‌ها**

در این مطالعه تجربی، ۱۵ سر موش صحرایی نر نژاد ویستار (۷۰-۶۰ روزه)، با وزن ۲۵۰-۲۰۰ گرم از مرکز حیوانات آزمایشگاهی دانشگاه آزاد اسلامی واحد کازرون تهیه گردیدند. حیوانات به طور کلی در شرایط ۱۲ ساعت نور و ۱۲ ساعت تاریکی و دمای  $23 \pm 2$  درجه سانتی‌گراد قرار گرفته و آب و غذا آزادانه در دسترس داشتند. در تمام مراحل آزمایش اصول کار با حیوانات آزمایشگاهی بر پایه قانون مراقبت و کار کردن با حیوانات آزمایشگاهی از کمیته اخلاق کار پژوهش در دانشگاه آزاد اسلامی واحد کازرون رعایت گردید. بعد از چک کردن سلامت حیوانات

هر لام ۵ لوله اسپرم‌ساز با سطح مقطع یکسان از نواحی مختلف مقطع به طور اتفاقی انتخاب و سلول‌های مورد نظر شمارش شد و میانگین تعداد آنها ثبت گردید. تهیه عصاره گیاه خارخاسک به وسیله آسیاب میوه گیاه (تهیه شده از شرکت گل دارو) و تهیه ۱۰۰ گرم پودر آن و قرار دادن این پودر در ۸۰ میلی‌لیتر هیدروالکل ۷۰٪ و گذاشتن آن در دستگاه پرکولاسیون به مدت ۳ روز در دمای آزمایشگاه، انجام گردیده و آنگاه توسط دستگاه بن ماری حلال آن جداسازی شده و سپس در دستگاه دسیکاتور در شرایط خلا خشک شده و ۱۰ گرم عصاره خشک به دست آمد. نتایج با استفاده از برنامه کامپیوتری SPSS نسخه ۱۶ و تست آماری One Way ANOVA و تست تکمیلی TUKEY در سطح معنی‌دار  $p \leq 0/05$  مورد بررسی آماری قرار گرفت.

### نتایج

بررسی هیستولوژیک و مورفومتریک بیضه نشان داد لوله‌های منی‌ساز و تراکم سلول‌ها در دیواره این لوله‌ها در گروه کنترل حالت نرمال داشت (شکل ۱).



شکل ۱- فتومیکروگراف مقطع عرضی لوله منی‌ساز در گروه کنترل، اسپرماتوگونی (SP)، اسپرماتوسیت اولیه (PS)، اسپرماتید (SPR)، تراکم سلول‌ها حالت نرمال دارند. رنگ آمیزی هماتوکسیلین-ئوزین. بزرگنمایی  $\times 750$

به طور اتفاقی به سه گروه ۵ تایی به قرار: ۱- گروه کنترل (دریافت‌کننده آب و غذای فشرده) ۲- گروه آزمایشی ۱ (مصرف‌کننده اتانول (Merk-Germany)، داخل صفاقی به میزان ۱/۲۵ میلی‌لیتر بر کیلوگرم به مدت ۳۰ روز) [۱۷]، ۳- گروه آزمایشی ۲ (مصرف‌کننده اتانول به میزان ۱/۲۵ میلی‌لیتر بر کیلوگرم به مدت ۳۰ روز و همچنین مصرف عصاره خارخاسک به میزان ۱۰۰ میلی‌گرم بر کیلوگرم (به مدت ۴۵ روز که از ۱۵ روز قبل از مصرف اتانول، خارخاسک به صورت داخل صفاقی (با حل کردن آن در آب دو بار تقطیر شده) تزریق آن شروع و تا پایان دوره آزمایشی هر روز تزریق گردید) [۱۸]. حیوانات تقسیم شده در قفس‌های پلی‌کربنات با سقف مشبک استیل نگهداری می‌شدند. بعد از انجام شرایط آزمایشی طراحی شده، حیوانات با تزریق کتامین هیدروکلراید به میزان ۸۰ میلی‌گرم بر کیلوگرم و زایلوزین به میزان ۱۰ میلی‌گرم بر کیلوگرم به صورت داخل صفاقی بیهوش و از طریق شکاف عرضی ناحیه پایینی شکم، بیضه‌های آنها بیرون آورده شده و ابتدا در ظروف حاوی آب مقطر انداخته تا خون و بافت‌های اضافی آن جدا شده و آنگاه با گاز استریل خشک و با ترازوی دیجیتال با دقت ۰/۰۰۱ گرم وزن شده و سپس در فرمالین ۱۰٪ ثابت شده و پس از قالب‌گیری از آنها مقاطع میکروسکوپی به ضخامت ۵ میکرومتر تهیه و با رنگ آمیزی هماتوکسیلین-ئوزین رنگ شدند. سپس اسلایدهای بافت‌شناسی با استفاده از دوربین مخصوص (Dino-Eye-AM 423) مورد بررسی هیستومورفومتریک در لوله‌های منی‌ساز با سطح مقطع یکسان قرار گرفتند. همچنین جهت شمارش سلول‌های اسپرماتوژنز و لیدینگ در هر لام، ابتدا تراکم لوله‌های اسپرم‌ساز و هیستومورفولوژی آنها مورد بررسی قرار گرفت و آنگاه از

با بررسی میانگین و انحراف معیار وزن بیضه راست و چپ، تعداد سلول‌های اسپرماتوگونی، اسپرماتوسیت اولیه، اسپرماتید و لیدیک مشاهده گردید، پارامترهای مورد نظر در گروه آزمایشی ۱ نسبت به گروه کنترل کاهش داشته و در گروه آزمایشی ۲ که مصرف عصاره خارخاسک قبل و در حین مصرف الکل داشتند، پارامترهای فوق افزایش یافته و به سمت حالت نرمال سوق پیدا کرده‌اند (جدول ۱).

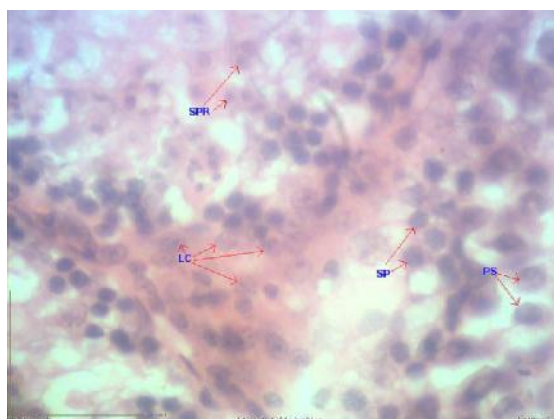
جدول ۱- میانگین و انحراف معیار وزن بیضه راست و چپ، تعداد سلول‌های اسپرماتوگونی، اسپرماتوسیت اولیه، اسپرماتید و لیدیک در گروه‌های کنترل، آزمایشی ۱، آزمایشی ۲. تجزیه و تحلیل داده‌ها توسط تست آماری One Way ANOVA و تست تکمیلی TUKEY انجام گرفته است.

میانگین وزن بیضه راست و انحراف معیار	میانگین وزن بیضه چپ و انحراف معیار	میانگین تعداد اسپرماتوسیت اولیه و انحراف معیار	میانگین تعداد اسپرماتوگونی و انحراف معیار	میانگین تعداد اسپرماتید و انحراف معیار	میانگین تعداد سلول‌های لیدیک و انحراف معیار
گروه کنترل	۱/۴۲±۰/۱۱	۱/۴۶±۰/۱۱	۷۱/۴±۲/۴	۸۲±۳/۱۶	۱۶۸±۶/۷۸
گروه آزمایشی ۱	*۱/۱۷±۰/۱۲	*۱/۰۶±۰/۱۱	*۵۰±۳/۱۶	*۵۸/۸±۲/۲۸	*۱۲۸/۸±۷/۰۱
گروه آزمایشی ۲	۱/۳۲±۰/۰۵	۱/۳۲±۰/۰۷	۷۱±۲/۲۳	۸۳/۲±۳/۲۷	۱۶۴/۴±۶/۲۲

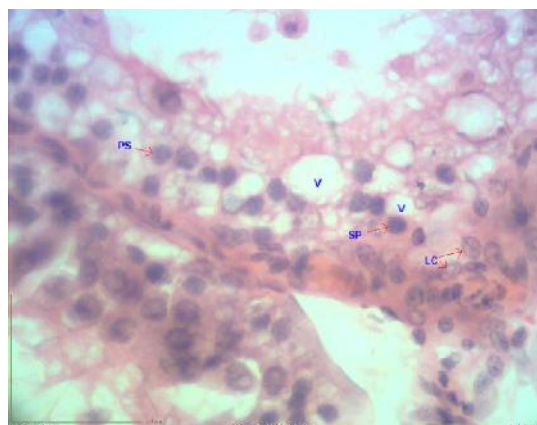
\*: دارای اختلاف معنی‌دار در سطح معنی‌دار ۰/۰۵ p/۲

باعث شده بود که پارامترهای مورد نظر در سطح گروه کنترل تغییر کنند و با این گروه فاقد اختلاف معنی‌دار شوند ( $p \geq 0.05$ ). بررسی هیستولوژی لوله‌های اسپرم‌ساز نشان داد که مصرف الکل در گروه آزمایشی ۱ باعث ایجاد واکوئل در دیواره لوله‌های اسپرم‌ساز شده و همچنین تراکم سلول‌های اسپرماتوزن در این گروه کم و کم شدن تعداد اسپرماتیدها در این گروه کاملاً مشهود بود (شکل ۲)، اما، این در حالی است که گروه آزمایشی ۲ که هم‌زمان با مصرف الکل تحت درمان با خارخاسک قرار گرفته بودند، واکوئل‌ها تقریباً از بین رفته بود و تراکم سلول‌های اسپرم‌ساز در دیواره لوله‌های منی‌ساز تا حدودی حالت نرمال پیدا کرده بودند (شکل ۳).

به علاوه بررسی مورفومتريک ضخامت دیواره لوله‌های منی‌ساز نشان می‌دهد میانگین و انحراف معیار ضخامت این دیواره در گروه‌های کنترل، آزمایشی ۱ و آزمایشی ۲ به ترتیب ۷۷/۴۴±۴/۸۶، ۴۹/۴۴±۸/۳ و ۷۷/۷۸±۴/۷۶ بودند. با بررسی آماری پارامترها چنین برداشت شد، کاهش وزن بیضه‌های راست و چپ، کاهش سلول‌های اسپرم‌ساز و کاهش ضخامت دیواره لوله‌های منی‌ساز در گروه مصرف‌کننده اتانول نسبت به گروه کنترل دارای اختلاف معنی‌دار بود ( $p \leq 0.05$ ), اما کاهش سلول‌های لیدیک در گروه آزمایشی ۱ و افزایش آن در گروه آزمایشی ۲ با گروه کنترل فاقد اختلاف معنی‌دار بود ( $p \geq 0.05$ ). افزایش کلیه پارامترها در گروه مصرف‌کننده خارخاسک



شکل ۳



شکل ۲

شکل ۲- فتومیکروگراف مقطع عرضی لوله منی‌ساز در گروه دریافت‌کننده الکل، اسپرماتوگونی (SP)، اسپرماتوسیت اولیه (PS)، سلول‌های بینابینی (LC)، واکوتل‌ها (V). کاهش تراکم سلول‌ها در دیواره لوله‌های منی‌ساز و وجود واکوتل‌ها در دیواره مشهود است. رنگ آمیزی هماتوکسیلین- ائوزین. بزرگنمایی ۷۵۰×

شکل ۳- فتومیکروگراف مقطع عرضی لوله منی‌ساز در گروه مصرف‌کننده الکل- خارخاسک، اسپرماتوگونی (SP)، اسپرماتوسیت اولیه (PS)، اسپرماتید (SPR)، سلول‌های بینابینی (LC). تراکم سلول‌ها تقریباً نرمال شده است. رنگ آمیزی هماتوکسیلین- ائوزین. بزرگنمایی ۷۵۰×

## بحث

افزایش میل جنسی [۱۱-۱۳]، افزایش ضخامت لوله‌های اسپرم‌ساز در موش‌های بالغ و نا بالغ [۱۶] و همچنین جلوگیری از مرگ سلولی و تخریب غشای میتوکندری [۲۱]، نتایج مثبت حاصل از مصرف عصاره خارخاسک هم زمان با مصرف اتانول قابل تفسیر می‌باشد. به علاوه الکل سبب استرس اکسیداتیو و کاهش استروئیدها [۲۲]، جلوگیری از تبدیل دهیدرواپی آندروسترون و آندروستندیون به تستوسترون، به وسیله کاهش ۱۷-بتا هیدروکسی استروئید دهیدروژناز و ۳-بتا هیدروکسی استروئید دهیدروژناز [۲۳]، کاهش معنی‌دار گلوکوتایون در اثر استرس اکسیداتیو [۲۴] و کاهش سوپر اکسید دیسموتاز و گلوکوتایون پراکسیداز در اثر استرس اکسیداتیو [۲۵-۲۶] می‌شود. با توجه به کاهش تراکم سلول‌های دیواره لوله‌های منی‌ساز و کاهش تعداد سلول‌های اسپرماتوژنیک به نظر می‌رسد روند استرس اکسیداتیو در بیضه‌ها در اثر الکل ایجاد شده و از طرف دیگر این روند کاهش در تراکم و تعداد سلول‌ها می‌تواند در اثر افزایش

در این تحقیق تغییرات سلولی و بافتی لوله‌های منی‌ساز تحت تأثیر اتانول و عصاره خارخاسک بررسی شد. تجویز اتانول به میزان ۱/۲۵ میلی‌لیتر بر کیلوگرم باعث کاهش ضخامت دیواره لوله‌های منی‌ساز، کاهش تعداد سلول‌های اسپرماتوگونی، اسپرماتوسیت اولیه، اسپرماتید، لیدیک و همچنین باعث کاهش وزن بیضه‌های راست و چپ شد. البته بعد از تجویز عصاره خارخاسک کلیه پارامترهای مورد نظر افزایش یافتند.

El-Sokary GH گزارش کردند که اثرات سمی الکل مستقیماً بر ساختار سلولی بیضه است [۱۹]. همچنین Zhu و همکاران نیز نشان دادند که تجویز اتانول سبب آپوپتوز اسپرماتوسیت‌ها و اسپرماتوگونی‌ها می‌گردد [۲۰]. که این یافته‌ها با روند کاهش نتایج در تعداد سلول‌ها و ضخامت دیواره لوله‌های منی‌ساز مطابقت دارد. به علاوه با توجه به اثرات خارخاسک بر روی افزایش تستوسترون و

تنظیم استروژن، پروژسترون و پرگنولون باعث افزایش توانایی جنسی می‌شود. این گیاه همچنین دارای پروتودیوسین‌ها و سایونین (فروستانون) بوده، که موجب افزایش تستوسترون و هورمون لوتینی شده، که به نوبه خود سبب افزایش روند اسپرم‌سازی می‌گردد [۳۱].

### نتیجه‌گیری

با توجه به نتایج به دست آمده از این تحقیق می‌توان بیان کرد الکل باعث اثرات تخریبی بر ساختار سلولی لوله‌های منی‌ساز در اثر اکسیداتیو استرس شده و مصرف عصاره خارخاسک با افزایش آنزیم‌های آنتی‌اکسیدانی می‌تواند این اثرات مخرب را تا حدودی جبران کند. البته جهت تأیید این یافته‌ها اندازه‌گیری آنزیم‌های مربوطه جهت مطالعات آینده پیشنهاد می‌گردد.

### تشکر و قدردانی

به جهت حمایت‌های مالی و تجهیزاتی، از حوزه معاونت پژوهشی دانشگاه آزاد اسلامی واحد کازرون تقدیر و تشکر می‌نمائیم.

آنزیم سیتوکروم P450 کبدی باشد که سبب تحریک مرگ سلولی و بافتی می‌گردد [۲۷-۲۸]. در مطالعه حاضر کاهش وزن بیضه‌ها در گروه مصرف‌کننده الکل مشاهده گردید، که می‌تواند نشانه کاهش ساخت استروئیدها باشد [۲۹]. اما با افزایش وزن بیضه‌ها در گروه مصرف‌کننده خارخاسک احتمال افزایش ساخت استروئیدها در اثر درمان با خارخاسک وجود دارد. از طرف دیگر الکل موجب کاهش هورمون لوتینی و محرک فولیکولی می‌شود [۳۰]. اما افزایش این دو هورمون در اثر خارخاسک دیده شده است [۱۸] که می‌تواند باعث تحریک اسپرم‌سازی و افزایش ترشح تستوسترون شود. با مصرف خارخاسک همراه با اثرات کاهش الکل بر تراکم و تعداد سلول‌های اسپرم‌ساز مشاهده گردید که این روند کاهش جبران شده و به سمت طبیعی سوق پیدا کرده است که می‌تواند به علت خاصیت آنتی‌اکسیدانی، افزایش آنزیم سوپر اکسید دیسموتاز، تستوسترون، گلوکاتینون پراکسیداز و گلوکاتینون ردوکتاز باشد [۱۸]. از سوی دیگر دیوسین موجود در خارخاسک از طریق افزایش سطوح تستوسترون آزاد و

## References

- [1] Eid NA, Shibata MA, Ito Y, Kusakabe K, Hammad H, Otsuki Y. Involvement of fas system and active caspases in apoptotic signally in testicular germ cells of ethanol-treated rats. *Int J Androl* 2002; 25(3): 159-67.
- [2] Florek E, Marszalek A. An experimental study of the influences of tobacco smoke on fertility and reproduction. *Hum Exp Toxicol* 1999; 18(4): 272-8.
- [3] Villalta J, Balleca JL, Nicolás JM, Martínez de Osaba MJ, Antúnez E, et al. Testicular function in

- asymptomatic chronic alcoholics: relation to ethanol intake. *Alcohol Clin Exp Res* 1997; 21(1): 128-33.
- [4] Gomes IC, Cagnon VH, Carvalho CA, De Luca IM. Stereology and ultrastructure of the seminal vesicle of C57/BL/6J mice following chronic alcohol ingestion. *Tissue Cell* 2002; 34(3): 177-86.
- [5] Fávaro WJ, Cagnon VH Immunolocalization of androgen and oestrogen receptors in the ventral lobe of rat (*Rattus norvegicus*) prostate after long-term treatment with ethanol and nicotine. *Int J Androl* 2008; 31(6): 609-18.
- [6] Li M, Qu W, Wang Y, Wan H, Tian C. Hypoglycemic effect of saponin from *Tribulus Terrestris*. *Zhong Yao Cai* 2002; 25(6): 420-2.
- [7] Chu S, Qu W, Pang X, Sun B, Huang X. Effects of saponin from *Tribulus Terrestris* on hyperlipidemia. *Zhong Yao Cai* 2003; 26(5): 341-4.
- [8] El-Tantawy WH, Hassanin LA. Hypoglycemic and hypolipidemic effects of alcoholic extract of *Tribulus alatus* in streptozotocin-induced diabetic rats: a comparative study with *T. terrestris* (*Caltrop*). *Indian J Exp Biol* 2007; 45(9): 785-90.
- [9] Rogerson S, Riches CJ, Jennings C, Weatherby RP, Meir RA, Gradisnik SM. The effects of five weeks of *Tribulus Terrestris* supplementation on muscle strength and body composition during preseason training in elite rugby league players. *J Strength Cond Res* 2007; 21(2): 348-53.
- [10] Yang L, Lu Jw, An J, Jian X. Effect of *Tribulus Terrestris* extract on melanocyte-stimulation hormone expression in mouse hair follicles. *Nan Fang Yi Ke Du Xue Xue Bao* 2006; 26(12): 7777-9.
- [11] Gauthaman k, Ganesan AP. The hormonal Effects of *Tribulus Terrestris* and its role in the management of male erectile dysfunction- an evaluation using primates. *Phytomedicine* 2008; 15 (7-2): 44-54.
- [12] El-Tantawy WH, Temraz A, El-Gindi OD. Free serum testosterone level in male rats treated with *Tribulus Alatus* extracts. *Int Braz J Urol* 2007; 33(4): 554-8
- [13] Park, SW., Lee, Ch., Shin, DH., Bang, NS. And Lee, SM. Effects of SA1, a herbal formulation, on sexual behavior and penile erection. *Biol pharm Bull* 2006; 29(7): 1383-6.
- [14] Gauthaman K, Ganesan AP, Prasad RN. Sexual effects of productive (*Tribulus Terrestris*) extract (protodioscin): an evaluation using a rat model. *J Altern Complement Med* 2003; 9(2): 257-65.
- [15] Karimi Jashni H, Malekzadeh Shirvani S, Hoshmand F. The effect of the *Tribulus Terrestris* extract on spermatogenesis in the rat. *J Jahrom Univ Med Sci* 2012; 9(4): 8-13.
- [16] Esfandiari A, Dehghani DR. Histomorphometrical study of seminiferous tubule in rats after used *tribulus terrestris*. *J Cell Animal Biology* 2010; 4(5): 68-72.

- [17] Spear-Smith J, Brien JF, Grafe M, Allrich R, Reynolds JD. Chronic ethanol exposure during late gestation produces behavioral anomalies in neonatal lambs. *Neurotoxicol Teratol* 2002; 22: 205-12.
- [18] Sharma P, Huq AU, Singh R. Cypermethrin induced reproductive toxicity in male Wistar rats: protective role of Tribulus terrestris. *J Environ Biol* 2013; 34(5): 857-62.
- [19] El-Sokkary GH. Quantitative study on the effects of chronic ethanol administration the testis of adult male rats. *Neuroendocrinol Lett* 2001; 22(2): 93-9
- [20] Zhu Q, Meisinger J, Emanuele NV, Emanuele MA, LaPaglia N, Van Thiel DH. Ethanol exposure enhances apoptosis within the testes. *Alcohol Clin Exp Res* 2000; 24(10): 1550-6.
- [21] Liu XM, Huang QF, Zhang YL, Lou JL, LiuHS, Zheng H. Effects of tribulus terrestris L. supponion on upoptosis of cortical neurons induced by hypoxia-reoxygenation in rats. *Zhong Xi Yi Jie He Xue Bao* 2008; 6(1) : 45-50.
- [22] Maneesh M, Dutta S, Chakrabarti A, Vasudevan DM. Experimental therapeutic intervention with alpha tocopherol in ethanol induced testicular injuries in rats. *Indian J Clin Biochem* 2007; 22(1): 138-42.
- [23] Nieschlag E, Hehre HM. Testosterone action deficiency substitution. Berlin, Heidelberg, New York: Springer-Verlag 1990; 1-22.
- [24] Mari M, Nieto N, Cederbaum AI. CYP2E1-dependent toxicity and up regulation of antioxidant genes. *J Biomed Sci* 2001; 8: 52-5.
- [25] Kumar GP, Seerwani N, Laloraya M, Nivasarkar M, Verma S, Singh A. Superoxide dismutase as a regulatory switch in mammalian testes. *Biochem Biophys Res Commun* 1990; 173: 302-8.
- [26] Fernandez-Checha J C, Gracia-Ruiz C, Ootkens M, Kaplowitz N. Impaired uptake of glutathione by hepatic mitochondria from chronic ethanol-fed rats; tracer kinetic studies *in vitro* and *in vivo* and susceptibility to oxidative stress. *J Clin Invest* 1991; 87: 397-405.
- [27] Moran FM, Ford JJ, Corbin CJ, Mapes SM, Njar VC, Brodie AM, et al. Regulation of microsomal P450, redox partner proteins, and steroidogenesis in the developing testes of the neonatal pig. *Endocrinology* 2002; 143: 3361-9.
- [28] Niemela O, Parkkila S, Pasanen M, Viitala K, Villanueva JA, Halsted CH. Induction of cytochrome P450 enzymes and generation of proteinaldehyde adducts are associated with sex-dependent sensitivity to alcoholinduced liver disease in micropigs. *Hepatology* 1999; 30: 1011-7.
- [29] Tamura T, Halsted CH. Folate turnover in chronically alcoholic monkeys. *J Lab Clin Med* 1983; 101: 623-8.



- [30] Mailankot M, Jayalekshmi H, Chakrabarti A, Vasudevan DM. Effect of exogenous L-ornithine L-aspartate on ethanol induced testicular injury in Wistar rats. *Indian J Clin Biochem* 2009; 24(1): 94-7.
- [31] Xu YJ, Xie SX, Zhao HF, Han D, Xu TH, Xu DM. Studies on the chemical constituents from *Tribulus terrestris*. *Yao Xue Xue Bao* 2001; 36(10): 750-3.

## Survey the Tribulus Terrestris Effects on Histomorphometrical Changes of the Testis Induced by Ethanol Administration in Male Wistar Rat

E. Parsaei<sup>1</sup>, A. Esfandiari<sup>2</sup>, A. Dehghan<sup>3</sup>

Received: 26/07/2014

Sent for Revision: 03/09/2014

Received Revised Manuscript: 19/10/2014

Accepted: 29/10/2014

**Background and Objective:** According to past reports, the Tribulus terrestris increases sexual hormones and libido in males. The purpose of this research was to survey the preventive effects of tribulus terrestris on histomorphometrical changes of testis induced by ethanol administration in male wistar rats.

**Materials and Methods:** In this Experimental study 15 male wistar rats divided into three groups: 1- Control group (N=5). 2- Experimental group1 (received 1.25 ml/kg alcohol for 30 days intraperitoneally) (N=5). 3- Experimental group 2 (received 1.25 ml/kg alcohol for 30 days and received 100 mg/kg tribulus terrestris extract 15 days before consumption of alcohol for 45 days intraperitoneally) (N=5).

**Results:** Findings showed that the thickness of the wall of seminiferous tubules, the weight of testis, the number of spermatogenic cells decreased in experimental group1 whereas, all of these parameters increased in experimental group 2. Decrement in all of parameters in experimental group1 showed significant difference in comparison with control group ( $P \leq 0.05$ ). But all of the parameters have been increased in experimental group 2 with no significant difference in comparison with control group ( $p \geq 0.05$ ) and also with significant difference compared to experimental group1 ( $p \leq 0.05$ ).

**Conclusion:** It is concluded that tribulus terrestris may prevent reducing the number of spermatogenic cells that have been induced by the consumption of alcohol.

**Key words:** Tribulus terrestris, Histomorphometric, Testis, Ethanol

**Funding:** This research was funded by kazerun branch, Islamic Azad University.

**Conflict of interest:** None declared.

**Ethical approval:** The Ethics Committee of kazerun branch, Islamic Azad University.

**How to cite this article:** Parsaei E, Esfandiari A, Dehghan A. Survey the Tribulus Terrestris Effects on Histomorphometrical Changes of the Testis Induced by Ethanol Administration in Male Wistar Rate. *J Rafsanjan Univ Med Sci* 2014; 13(9): 765-74. [Farsi]

1- Graduated Student of Veterinary Medicine, Kazerun Branch, Islamic Azad University, Kazerun, Iran

2- Dept. of Basic Science of Veterinary Medicine, Kazerun Branch, Islamic Azad University, Kazerun, Iran

(Corresponding Author): Tel: (0721) 2210673, Fax: (0721) 2210673, E-Mail: esfandiari.arash@gmail.com

3- Dept. of Clinical Science of Veterinary Medicine, Kazerun Branch, Islamic Azad University, Kazerun, Iran