

گزارش مورد  
مجله دانشگاه علوم پزشکی رفسنجان  
دوره ۱۴، اسفند ۱۳۹۴، ۱۱۰۲-۱۰۹۵

## گزارش یک مورد کیست هیداتیک لگنی در خانم جوان: یک گزارش مورد

مجید غفوری<sup>۱</sup>، سیدحسن سید شریفی<sup>۲</sup>

دریافت مقاله: ۹۴/۹/۱۵ ارسال مقاله به نویسنده جهت اصلاح: ۹۴/۱۰/۵ دریافت اصلاحیه از نویسنده: ۹۴/۱۱/۳ پذیرش مقاله: ۹۴/۱۱/۴

### چکیده

**زمینه و هدف:** کیست هیداتیک اولیه داخل صفاقی یک بیماری نادر است و حتی در کشورهایی که این بیماری اندمیک می‌باشد، تنها ۲٪ از موارد داخل شکمی را شامل می‌شود. در مقاله پیش رو، یک مورد نادر کیست هیداتیک لگنی در یک خانم جوان که با درد شکم، افت فشارخون و سابقه نازایی مراجعه نموده گزارش می‌شود.

**شرح مورد:** بیمار خانم ۲۱ ساله‌ای است، که با درد شکم که از چند روز پیش شروع شده مراجعه کرد و شدت درد را بیشتر در نیمه تحتانی شکم ذکر نمود. در معاینه، بیمار افت مختصر فشارخون و حالت رنگ‌پریده داشت. بررسی‌های آزمایشگاهی انجام شده، مخصوصاً تست سرولوژی اختصاصی کیست هیداتیک همگی نرمال بود، در تصویربرداری انجام شده ۲ کیست و هم‌چنین مایع آزاد در کف لگن گزارش شد، با توجه به وضعیت بیمار تصمیم به انجام لاپاراتومی گرفته شد. نمونه‌ها جهت بررسی پاتولوژی به آزمایشگاه ارسال گردید و کیست هیداتیک تایید گردید.

**نتیجه‌گیری:** در مناطق اندمیک از نظر کیست هیداتیک، در مورد بیماری که با درد قسمت تحتانی شکم مراجعه می‌کند و شرح حال زندگی در مناطق اندمیک را می‌دهد، باید به کیست هیداتیک به عنوان یکی از تشخیص‌های افتراقی فکر کرد.

**واژه‌های کلیدی:** کیست هیداتیک، لگن، درد لگنی

### مقدمه

میزبان اتفاقی این انگل است که آلودگی آن توسط خوردن تخم‌های این انگل ایجاد می‌شود [۱]. انتقال این انگل به داخل بدن انسان از طریق دهانی- مدفوعی، به وسیله غذا یا شیر آلوده به مدفوع سگ که حاوی تخم این انگل است،

کیست هیداتیک جزء مهم‌ترین بیماری‌های زئونوز می‌باشد، که توسط *اکینوкокوس گرانولوزوس* (*Echinococcus granulosus*) ایجاد می‌شود. انسان

۱- استادیار، گروه آموزشی داخلی بیماری‌های عفونی و گرمسیری، دانشگاه علوم پزشکی خراسان شمالی، بجنورد، ایران

۲- نویسنده مسئول) دانشجوی پزشکی، کمیته تحقیقات دانشجویی، دانشگاه علوم پزشکی خراسان شمالی، بجنورد، ایران

بود. در لمس شکم تندرست فراگیر با ارجحیت در ناحیه ربع تحتانی چپ و راست شکم داشت سابقه بیماری خاصی را ذکر نمی‌کرد، فقط یک نوبت سقط جنین ۴۰ روزه را در چندین سال گذشته گزارش نمود. سابقه مصرف دارو نداشت. سابقه فامیلی ابتلا به سل را در اقوام درجه یک و دو می‌داد.

بیمار با توجه به درد شدید شکمی بستری شد. در آزمایشات انجام شده CBC، اوره، کراتینین و الکتrolیت‌ها در حد طبیعی بود، HCG منفی بود. بررسی ELISA از نظر کیست هیداتیک منفی بود. در سونوگرافی انجام شده کلیه، مثانه و مجاری ادراری طبیعی بود، ولی در لگن یک کیست بسیار بزرگ به ابعاد ۹۹ × ۵۱ میلی‌متر مربوط به تخمدان چپ و مجاور آن یک کیست دارای سپتا به قطر ۳۱×۴۶ میلی‌متر گزارش شد، که کیست‌های مولتی لکولر و سیست آدونا مطرح شد. مقدار زیادی مایع در اطراف کیست ناشی از پاره شدن کیست و هموراژی مطرح بود. از بیمار CT Scan شکم و لگن با و بدون کنتراست انجام شد که کبد و مجاری صفراوی نرمال، کیسه صفرا اتساع متوسط و بدون سنگ، پانکراس، کلیه، مثانه، رحم طبیعی به همراه مایع مختصر در لگن همراه با چربی صفاق رؤیت شد. کانون کیستیک با septation در زوائد رحمی به ابعاد ۳۰×۲۰ میلی‌متر در پشت رحم با احتمال منشاء تخمدانی و همچنین ناحیه کیستیک در قدام عضله پسواس بود. بیمار تحت آسپیراسیون مایع قرار گرفت و ۳ میلی‌لیتر مایع تیره و قرمز آسپیره و جهت انجام پاتولوژی ارسال شد که حاوی سلول‌های التهابی و مزوتلیال بود. با توجه به وضعیت بیمار تصمیم به انجام لاپاراتومی گرفته شد.

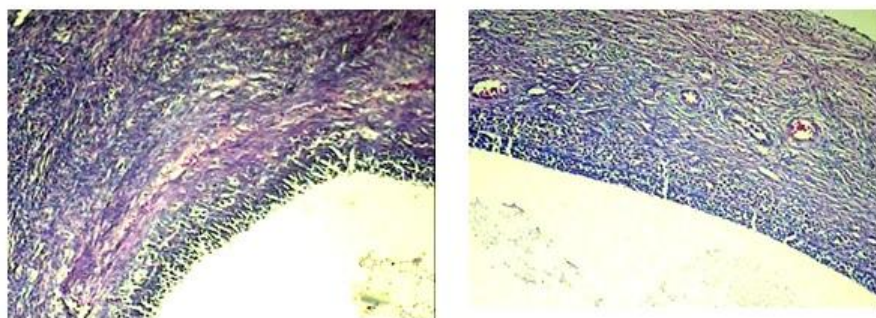
می‌باشد و یا آلودگی از طریق تماس مستقیم با سگ رخ می‌دهد [۲]. این بیماری در نقاط مختلف دنیا مخصوصاً در کشورهای مدیترانه، خاورمیانه، استرالیا و نیوزلند شایع می‌باشد [۳]. مشاهده کیست‌های دختر جزء اصلی‌ترین یافته‌های کیست هیداتیک است [۴]. مکان‌های غیر معمول این کیست، سبب اختلال در روند تشخیص بیماری و تأخیر تشخیص می‌شود، که این خود می‌تواند عوارض جدی برای مریض ایجاد کند. کیست هیداتیک اکثراً در کبد (۷۰٪-۵۰٪) و بعد از آن در ریه (۳۰٪-۲۰٪) ولی گاهی به طور نادر در هر یک از ارگان‌ها مثل مغز، قلب، استخوان، شکم و لگن ایجاد می‌شود [۳]. درگیری ناحیه ژنیتال توسط کیست هیداتیک معمولاً نادر است و می‌تواند اولیه یا ثانویه به درگیری سایر ارگان‌ها از جمله کبد باشد، البته درگیری اولیه و بدون درگیری سایر ارگان‌ها نادر است [۵]. در مقاله پیش رو یک مورد نادر از کیست هیداتیک در فضای لگنی داخل صفاقی که با درد شکمی مراجعه کرده است، گزارش می‌شود.

## معرفی بیمار

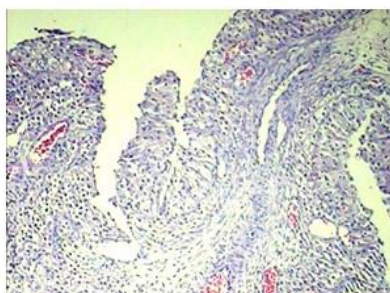
بیماری که معرفی می‌شود خانمی ۲۱ ساله بود که ۷ سال پیش ازدواج کرده بود و در طول این مدت علی‌رغم اقدام جهت بچه‌دار شدن، زایمان نداشته است. بیمار با شکایت درد شکمی که از چند روز پیش شروع شده بود، مراجعه نمود. بیمار در روستا زندگی می‌کرد و با دام و سگ تماس داشت. در معاینه فیزیکی بیمار هوشیار بود و به جز مختصر افت فشارخون در حد ۹۵/۶۰ میلی‌متر جیوه، سایر علائم حیاتی طبیعی بود. در معاینه بالینی بیمار مختصری رنگ پریده بود. معاینه ریه و قلب نرمال

بعد از ریکاوری به بخش منتقل گردید. نمونه‌های خارج شده شامل ۳ قسمت بود: بخش اول، بافت نکروتیک رحمی بود که در برش لایه chitinous دیوار کیست همراه بافت همبندی التهابی اطراف مشاهده شد و تشخیص کیست هیداتیک با واکنش جسم خارجی و نکروز در اطراف بافت بود. بخش دوم، تخمدان چپ بود که بعد از برش فولیکول‌های کیستیک (شکل ۱) و جسم زرد همراه با هموراژی در استرومای تخمدانی بود که از نظر تشخیص فولیکول سیستمیک متعدد، جسم زرد (شکل ۲) و جسم سفید تخمدانی بود. بخش سوم شامل کیست‌های داخل شکمی بود که در برش شامل لایه خارجی chitinous و لایه زایا (germinal) بود (شکل ۳)، که تشخیص کیست هیداتیک داده شد.

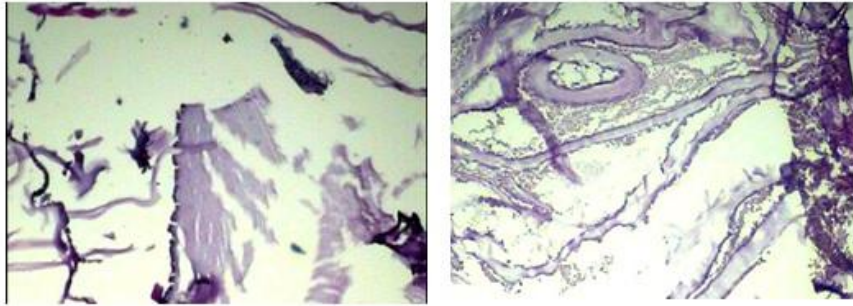
هنگام عمل جراحی، متخصص زنان و زایمان و جراح عمومی بر بالین بیمار حاضر بودند. علاوه بر کیست‌های متعدد که همگی آنها دیواره سالم داشتند و مایع خونی که فضای شکم و لگن را اشغال کرده بود، چسبندگی‌های متعددی در ناحیه لگن وجود داشت که سبب چسبندگی شدن احشاء لگنی شده بود. نمای اولیه شبیه توبرکلوز شکمی بود که با توجه به سابقه قبلی TB در خانواده، توجه‌پذیر بود. بعد از خاتمه عمل جراحی، خارج کردن کیست‌ها تا حد امکان، برطرف کردن چسبندگی‌ها و شستشوی شکم و لگن، محل عمل بخیه زده شد و بیمار



شکل ۱- نمونه پاتولوژیک بافت تخمدان، فولیکول کیستیک



شکل ۲- نمونه پاتولوژیک بافت تخمدان، جسم زرد



شکل ۳- نمونه باتولوژیک کیست های داخل شکمی که در برش شامل لایه خارجی chitinous و لایه زانده (germinal) بود

### بحث

کیست هیداتیک یک بیماری زئونوز است که توسط اکینوкокوس گرانولوزوس ایجاد می شود. آلودگی انسان به این انگل به صورت اتفاقی رخ می دهد. تخمها از طریق مدفوع سگ سانان آلوده محیط را آلوده کرده و منتشر می شوند. تخمها به خشک شدن مقاومند و برای هفته ها در محیط زنده باقی می مانند. لذا می توانند با تأخیر و بدون تماس مستقیم با حیوانات ناقل، فرد را آلوده کنند. این انگل هنگامی وارد بدن انسان می شود که غذا یا آب آلوده و حاوی تخم های این انگل خورده شود. به محض این که تخم انگل خورده شود وارد روده کوچک شده و از این طریق وارد وریدها و عروق لنفاتیک می گردد و در ارگان های مختلف بدن نظیر کبد و ریه پخش شده و بعد از مدتی تبدیل به کیست های لارودار می شوند [۲-۳].

کیست هیداتیک در ۷۵٪ موارد سبب درگیری کبد، در ۱۵٪ موارد سبب درگیری ریه می شود، سایر ارگان ها از جمله ارگان های شکمی، لگنی و سیستم عصبی تنها ۱۰٪ از موارد را شامل می شوند، بیماری کیست هیداتیک در سرتاسر جهان، مخصوصاً در کشورهای صنعتی که دام پروری دارند، شایع است [۳]. در مورد بیماری که

گزارش می شود، بیمار خانم جوانی است بدون بیماری زمینه ای و تنها ریسک فاکتور شناخته شده برای این بیمار زندگی در مناطق روستایی و تماس با سگ می باشد. اندازه کیست ها در عرض یک سال به ۵ تا ۱۰ سانتی متر می رسد و ممکن است برای سال ها و حتی دهه ها زنده باقی بمانند. علائم معمولاً وجود ندارند و در خیلی از موارد، عفونت به طور اتفاقی در تصویربرداری هایی که به علل دیگری انجام شده است کشف می شود. علائم اگر ایجاد شوند به علت اثر فشاری کیست در حال رشد در یک فضای محدود خواهد بود [۳]. همچنین کیست های شکمی و لگنی می توانند سبب تورم و درد شکم بشوند [۶-۷]. بیمار حاضر با درد شکم در ربع تحتانی سمت راست و چپ شکم به همراه افت فشار خون و سابقه ۷ سال نازایی مراجعه کرد.

کیست هیداتیک محتوی یک لایه ژرمینال داخلی است که با جوانه زدن غیر جنسی، کیست های دختر را در داخل کیست اول به وجود می آورد. پاره شدن کیست ممکن است با واکنش های شدید آلرژیک نسبت به آنتی ژن های انگل همراه باشد. در شدیدترین حالت بعد از پاره شده کیست، بیمار دچار واکنش آنافیلاکتوئید شامل افت فشار

به طور کامل کیست‌ها را از بدن خارج و بیمار را درمان کرد. استفاده از داروهای مثل آلبندازول (Albendazole) و مبندازول (Mebendazole) در مواردی که بیمار غیر قابل جراحی باشد در مورد کیست‌های کبد و ریه و یا در مورد افرادی که بیشتر از دو ارگان درگیر دارند مفید است [۱۱].

درمان با داروهای ضد کرم مؤثر بر اکینوкокوس مثل آلبندازول و مبندازول برای پیش‌گیری از انتشار کیست‌های دختر در حین عمل جراحی قبل از انجام عمل روش محتاطانه‌تری به نظر می‌رسد، استفاده از این داروها در افراد جوان نسبت به افراد سالخورده و مسن کارآمدتر می‌باشد [۱۲]. علاوه بر این، استفاده از درمان دارویی بدون عمل جراحی باعث بهبود وضعیت بسیاری از بیماران (۵۵ تا ۷۹٪) و بهبودی کامل در عده دیگر (۲۹٪) شده است. آلبندازول در ۳ دوره یا بیشتر و حداکثر تا ۶ دوره به فواصل دو هفته تجویز می‌شود که در هر دوره دارو به میزان ۱۰-۱۵ میلی‌گرم برای هر کیلوگرم وزن در روز برای ۴ هفته داده می‌شود و به دنبال هر دوره درمان، دو هفته استراحت بدون دارو وجود دارد [۱۲].

بهترین روش برای پیش‌پاسخ به درمان، استفاده از روش‌های تصویربرداری است. محو شدن کیست یا چروکیده شدن آن همراه با افزایش دانسیته، پاسخ مثبت به درمان در نظر گرفته می‌شود [۳].

#### نتیجه‌گیری

در این گزارش یک مورد نادر کیست هیداتیک اینترپریتونئال که به صورت درد شکمی و نازایی ۷ ساله مراجعه کرده بود، ارائه شد. کیست هیداتیک داخل صفاقی

خون، سنکوپ و تب می‌شود. یک عارضه خطرناک پاره شدن کیست، کاشته شدن کیست‌های دختر در سایر نقاط بدن می‌باشد که بزرگ شدن بعدی آنها باعث ایجاد نارسایی در یک یا چند ارگان و به دنبال آن افزایش قابل توجه ناتوانی و مرگ و میر در بیماران است [۸].

جهت تشخیص بیمار مبتلا به بیماری هیداتیک باید ترکیبی از شرح حال، معاینه و تست‌های آزمایشگاهی و تصویربرداری استفاده شود. برای تشخیص کیستیک اکینوкокوزیس (Cystic Echinococcosis) بهترین روش‌های تصویربرداری شامل CT و MRI می‌باشد، در مورد تست‌های آزمایشگاهی از تست‌های سرولوژی و آنتی‌ژن اختصاصی کیستیک اکینوкокوزیس استفاده می‌شود [۹]. در مورد این بیمار ما تست‌های سرولوژی منفی و سایر تست‌های آزمایشگاهی نرمال بود. در مواردی از کیست هیداتیک لگنی که توسط Alimohamadi و همکاران و همچنین Torabizadeh و Nazari گزارش گردید نیز تست‌های آزمایشگاهی نرمال بود [۶-۷].

تست‌های سرولوژی در موارد کیست‌های کبدی حساسیت ۱۰۰٪-۸۰٪ و ویژگی ۹۶٪-۸۸٪ دارند ولی در ریه ۶۰٪-۵۰٪ و در سایر ارگان‌ها ۵۶٪-۲۵٪ است [۱۰]. روش‌های تصویربرداری کماکان از تست‌های سرولوژیک حساس‌تر هستند و یک اسکن تیپیک در حضور سرولوژی منفی باز هم تشخیص کیستیک اکینوкокوزیس را مطرح می‌کند. مناسب‌ترین اقدام درمانی در مورد کیست‌های علامت‌دار برداشتن کامل آنها به روش جراحی است [۸].

در نهایت بهترین روش درمانی برای بیماران مبتلا به کیست هیداتیک جراحی می‌باشد، که با این روش می‌توان

یکی از تشخیص‌های افتراقی فکر کرد.

### تشکر و قدردانی

از کلیه همکاران و پرسنل زایشگاه بنت‌الهدی که ما را در انجام این مطالعه یاری کردند، سپاسگزاری می‌شود.

اولیه نادر می‌باشد و تنها ۲٪ از موارد کیست‌های هیداتیک داخل شکمی را شامل می‌شود. لذا در مواردی که بیمار در مناطق روستایی زندگی می‌کند و شرح حال تماس با سگ و گوسفند را می‌دهد باید به کیست هیداتیک به عنوان

## References

- [1] Menezes da Silva. A: Hydatid cyst of the liver- criteria for the selection of appropriate treatment. *Acta Tropica*. 2003; 85: 237-42.
- [2] Ciurea AV, Fountas KN, Coman TC, Machinis TG, Kapsalaki EZ, Fezoulidis NI, et al. Long-term surgical outcome in patients with intracranial hydatid cyst. *Acta Neurochir (Wien)* 2006; 148: 421-6.
- [3] Charles H. King: Cestodes: In Mandell GI Bennett, Bolin R principle and practice of infection disease. 6<sup>th</sup> ed Philadelphia: Elsevier; 2005; 4. 3285-93.
- [4] Pedrosa I, Saíz A, Arrazola J, Ferreirós J, Pedrosa C S. Hydatid disease: radiologic and pathologic features and complications. *Radiographics*. 2000; 20(3): 795-817.
- [5] Ben Rejcb C, Dhifallah S, Bibi M, et al. Bilateral hydatid cyst of the fallopian tubes: a case report. *J Gynecol Obstet Biol Reprod*. 2001; 30 (1): 70-3.
- [6] Alimohamadi S, Dehghan A, Neghab N. Primary bilateral intrapelvic hydatid cyst presenting with adnexal cystic mass: a case report. *Acta medica Iranica*. 2011; 49(10): 694-6.
- [7] Nazari Z, Torabizadeh J. Primary hydatid cyst of the fallopian tube: A case report. *Caspian J Inter Med*. 2014; 5(3): 179-81.
- [8] Macpherson C NL, Milner R. Performance characteristic and quality control of community based ultrasound surveys for cystic and alveolar echinococcosis. *Acta Tropica*. 2003; 85(2): 203-9.

- [9] Mumtaz A, Khalid M, Pervez K. Hydatid Cysts of the Brain. *J Ayub Med Coll Abbottabad* 2009; 21(3): 152-4.
- [10] Zhang W, Li J, McManus D P. Concept in immunology and diagnosis of hydatid disease. *Clin Microbiol Rev.* 2003; 16(1): 18-36.
- [11] Junghanss T, da Silva AM, Horton J, Chiodini PL, Brunetti E. Clinical management of cystic echinococcosis: state of the art, problems, and perspectives. *Am J Trop Med Hyg.* 2008; 79(3): 301-11.
- [12] Kapan S, Turhan AN, Kalayci MU, Alis H, Aygun E. Albendazole is not effective for primary treatment of hepatic hydatid cysts. *J Gastrointest Surg.* 2008; 12(5): 867-71.

## Pelvic Hydatid Cyst in A Young Woman; A Rare Case Report

M. Ghafouri<sup>1</sup>, S.H. Seyed Sharifi<sup>2</sup>

Received: 06/12/2015 Sent for Revision: 26/12/2015 Received Revised Manuscript: 23/01/2016 Accepted: 24/01/2016

**Background and Objectives:** Intraperitoneal primary hydatid cyst is a rare disease, and even in countries where the disease is endemic, only 2% of intra-abdominal cases are included. In this paper, a case of pelvic hydatid cyst in a young woman with abdominal pain, low blood pressure and a history of infertility is presented.

**Case presentation:** The case was a 21 -year old woman with an abdominal pain that started a few days ago, the pain was generalized in the right and left lower quadrant. Patient in physical examination had low blood pressure and was pale. Laboratory tests especially hydatid serologic test were normal, in imaging reported 2 cysts were reported and the liquid was in the pelvic floor. According to the patient's condition, it was decided to perform laparotomy. Samples were sent to a laboratory for pathological examination, and hydatid cyst was confirmed.

**Conclusion:** In the areas where hydatid cyst is endemic, the diagnosis of hydatid cyst should be considered as a differential diagnosis in a patient with lower abdominal pain and history of endemic regions.

**Key words:** Hydatid Cyst, Pelvic, Pelvic Pain

**Funding:** This research was funded by personal costs.

**Conflict of interest:** None declared.

**Ethical approval:** The Ethics Committee of North Khorasan University of Medical Sciences approved the study.

**How to cite this article:** Ghafouri M, Seyed Sharifi SH. Pelvic Hydatid Cyst in A Young Woman; A Rare Case Report. *J Rafsanjan Univ Med Sci* 2016; 14(12): 1095-1102. [Farsi]

1- Assistant Prof., Dept. of Infectious diseases, North Khorasan University of Medical Sciences, Bojnurd, Iran

2- Medical Student, Student Research Committee, School of Medicine, North Khorasan University of Medical Sciences, Bojnurd, Iran  
(Corresponding Author) Tel: (0583)229-6764, Fax: (0583)229-6764, E-mail: hsharifi368@yahoo.com