

## رابطه هیپوتیروئیدی مادری و کاهش خارهای دندریتی در یاخته‌های پیرامیدال مغز موش Balb/C

مهدی جلالی<sup>۱\*</sup>، محمدرضا نیک‌روش<sup>۲</sup>

پذیرش: ۱۳۸۳/۶/۱۸

بازنگری: ۱۳۸۳/۵/۲۶

دریافت: ۱۳۸۳/۲/۲۶

### خلاصه

**سابقه و هدف:** امروزه نقش هورمون‌های تیروئیدی در تکامل طبیعی مغز انسان و سایر حیوانات موضوعی انکارناپذیر و شناخته شده است. در این رابطه ادعا شده است که ناکارایی این هورمون‌ها در دوران پیش از تولد باعث تغییرات تکاملی غیرقابل انکاری در روند شکل‌گیری مغز می‌شود. بنابراین در این پژوهش سعی گردیده است تا نقش احتمالی این هورمون‌ها با استفاده از هیپوتیروئیدی مادری بر تغییرات مورفومتریکی نقاط سیناپسی یاخته‌های پیرامیدال قشر مغز نوزادان موش مورد مطالعه قرار گیرند.

**مواد و روش‌ها:** این پژوهش به صورت تجربی، بر روی ۲۴ سر موش نژاد Balb/C در دو گروه تجربی و کنترل صورت گرفت. مادران گروه تجربی با بهره‌گیری از ۰/۰۵٪ پروپیل تیواوراسیل (PTU) که به آب آشامیدنی حیوانات اضافه گردید تیروئیدکئومی شیمیایی شدند و گروه کنترل بصورت دست نخورده باقی ماندند. نمونه‌های هر دو گروه با موش‌های نر هم نژاد آمیزش داده شدند. سپس مغز نوزادان ۲۰ روزه متعلق به هر دو گروه مورد آماده‌سازی بافتی و رنگ آمیزی اختصاصی گلژی قرار گرفت و روند سیناپس‌زایی و تکامل دندریتی نورون‌های پیرامیدال در آن‌ها با استفاده از آزمون t-test مقایسه گردید.

**یافته‌ها:** نتایج حاصل از این پژوهش نشان داد که میانگین کلی خارهای دندریتی نوزادان مربوط به گروه تجربی (۳۱/۰۸±۰/۴۵) در مقایسه با گروه کنترل (۳۹/۸۸±۰/۵۵) دارای کاهش معنی‌داری است (p<۰/۰۵). همچنین میانگین کلی فاصله خارهای شمارش شده در نمونه‌های تجربی (۳/۷۸±۰/۸۶) نسبت به کنترل (۲/۵۷±۱/۰۵) نیز به شکل معنی‌داری افزایش یافته است (p<۰/۰۰۵).

**نتیجه‌گیری:** نتایج حاصل دلالت بر این موضوع می‌نمایند که هورمون‌های تیروئیدی در تکامل و بلوغ نورون‌های مغزی دارای نقش کلیدی هستند تا آنجا که کاسته شدن از ترشح طبیعی این هورمون‌ها در مادران باردار، تکامل و روند سیناپس‌زایی نورونی را در نسل بعد می‌تواند تحت تاثیر قرار دهد.

**واژه‌های کلیدی:** هیپوتیروئیدی مادری، سیناپس‌زایی، یاخته‌های پیرامیدال، خارهای دندریتی

\*- دانشیار گروه آناتومی، دانشگاه علوم پزشکی مشهد (نویسنده مسئول)

تلفن: ۰۵۱۱-۸۵۴۴۰۸۱، فاکس: ۰۵۱۱-۸۵۹۱۹۲۲، پست الکترونیکی: mejalaly@yahoo.co.in

۲- دانشیار گروه آناتومی، دانشگاه علوم پزشکی مشهد

## مقدمه

امروزه ثابت شده است که هورمون‌های تیرویدی در تکامل مغز حیوان‌ها و انسان دارای نقش اساسی هستند. از سوی دیگر به لحاظ این که تا حدود زیادی تکامل مغز جنین به هورمون‌های تیرویدی مادری وابسته است کم کاری تیروئید مادری یا فقدان هورمون‌های مربوط به آن می‌تواند صدمات جبران‌ناپذیری بر تکامل دستگاه عصبی مرکزی وارد نماید [۵،۷،۱۵]. صرف نظر از ناهنجاری‌های ماکروسکوپی دستگاه عصبی که در ارتباط با هیپوتیرویدی مادری به وقوع می‌پیوندد، گزارش‌هایی ارایه گردیده است که هیپوتیروئید مادری می‌تواند تکامل درخت‌های دندریتی و خارهای دندریتی را در یاخته‌های پورکنز تحت تاثیر خود قرار دهد [۲،۲۰،۲۲] و احتمالاً بر ساختار نورون‌های پیرامیدال نیز تاثیر بگذارد [۴،۸]. کاهش این هورمون‌ها هم‌چنین ممکن است تکثیر یاخته‌های یاد شده را کاهش داده و هم‌چنین به کاهش مهاجرت یاخته‌های لایهٔ گرانولار منجر شود [۹]. این گونه گزارش‌ها بر این امر دلالت دارد که نورون‌های بخش قشری مخ و مخچه می‌توانند مدل مناسبی در خصوص نحوهٔ تأثیرگذاری هورمون‌های تیرویدی محسوب شوند. در این رابطه هم‌چنین می‌توان نتیجه گرفت که رشد دندریتی غیرطبیعی یاخته‌ها می‌تواند معیار مناسبی برای تکامل طبیعی و غیرطبیعی این یاخته‌ها و سایر یاخته‌های مربوط به لایه‌های قشری به حساب آید.

در مطالعاتی که اخیراً انجام شده است این موضوع به اثبات رسیده است که ترشح هورمون‌های تیرویدی زمینه‌ساز تولید فاکتورهای رشد عصبی می‌باشند [۳]. بنابراین به اعتبار اینکه رشد، تکثیر و تمایز یاخته‌های عصبی وابسته به این‌گونه فاکتورها است، طبیعی است که این هورمون‌ها به عنوان شاخص تعیین کننده‌ای در شکل‌گیری زواید دندریتی یاخته‌های بافت عصبی در نظر گرفته شوند. لذا با توجه به این که سیناپس‌های عصبی از طریق خارهای دندریتی برقرار می‌گردد، در این مطالعه سعی گردیده است تا تأثیر کاهش هورمون‌های تیرویدی بر شکل‌گیری این خارها در زواید دندریتی یاخته‌های پیرامیدال که از نظر موقعیت و ارتباطات

سیناپسی در قشر مخ از اهمیت به سزایی برخوردار هستند مورد مطالعه و ارزیابی قرار گیرد.

## مواد و روش‌ها

در این پژوهش که به صورت تجربی آزمایشگاهی صورت گرفت، از ۲۴ سر موش نژاد Balb/c با وزن تقریباً ۲۵۰ تا ۳۰۰ گرم در سن ۲ ماهگی استفاده شد که به طور تصادفی در دو گروه تجربی و کنترل تقسیم شدند. سپس این حیوان‌ها در شرایط استاندارد خانه حیوانات (۱۲ ساعت روشنایی، ۱۲ ساعت تاریکی)، آب و غذای کافی و حرارت  $24 \pm 1^\circ\text{C}$  مورد مراقبت قرار گرفتند. گروه تجربی با بهره‌گیری از ۰/۰۵٪ پروپیل تیواوراسیل (PTU) ساخت کارخانهٔ Dr. Herbrand کشور آلمان (No:132796) که به آب آشامیدنی حیوانات اضافه گردید تیروئیدکتومی شیمیایی شدند [۱۷]. برای اطمینان از این موضوع، پس از گذشت سه هفته از تجویز دارو سعی گردید تا با استفاده از لوله‌های شیشه‌ای موئینه استریل از ورید گوشهٔ چشمی (Angular vein) به میزان ۰/۵ تا ۱ میلی‌لیتر خون‌گیری به عمل آمده و در لوله‌های هپارینیزه اپندرف به آزمایشگاه منتقل گردد. سپس با استفاده از کیت کاوشیار و به روش رادیو ایمنونو اسی (RIA) میزان TSH و T4 سرمی هر یک از نمونه‌ها معین گردید تا صحت هیپوتیرویدی در آن‌ها تأیید گردد (جدول ۱).

جدول ۱: میانگین غلظت سرمی T4 و TSH نمونه‌های تجربی و کنترل

TSH ( $\mu\text{u/ml}$ )	T4 ( $\mu\text{g/dl}$ )	سطح سرمی گروه
$6/75 \pm 0/167$	$1/14 \pm 0/043$	تجربی
$0/634 \pm 0/072$	$4/2 \pm 0/159$	کنترل

سپس هر یک از نمونه‌های تجربی و کنترل (که در طول این دوره فقط آب آشامیدنی دریافت کرده بودند) با موش‌های نر هم نژاد سالم آمیزش داده شدند و در شرایط استاندارد خانهٔ حیوانات مورد نگهداری و مراقبت قرار گرفتند. نوزادانی که از این مادران متولد شدند تا سن ۲۰ روزگی همراه با مادران خود نگهداری شدند و سپس تحت بی‌هوشی سر آنان قطع گردیده و پس از شکافتن جمجمه، مغز بدون آنکه آسیب ببیند در فرمالین ۱۰٪ فیکس گردید. پس از فیکس و آماده‌سازی بافتی از نمونه‌های مورد نظر (نیمکره‌های مخ

نورون‌ها که به صورت تصادفی در میدان‌های نمونه‌برداری قرار گرفته بودند نیز بر اساس  $\mu\text{m}$  اندازه‌گیری و در هر مرحله به ثبت رسید. داده‌ها به صورت  $\text{mean} \pm \text{ESM}$  نمایش داده شده است و نتایج بدست آمده با استفاده از آزمون آماری t-test مورد مقایسه و ارزیابی قرار گرفت و اختلاف داده‌ها با  $p < 0.05$  معنی‌دار فرض گردید.

### نتایج

در شمارش مربوط به خارهای دندریتی یاخته‌های پیرامیدال قشر مغز که داخل کادر اندازه‌گیری میدان‌های میکروسکوپی قرار گرفته بودند، میانگین کلی تعداد خارهای مربوط به نورون‌های پیرامیدال شمارش شده در نمونه‌های گروه تجربی ( $31.08 \pm 0.45$ ) نسبت به گروه کنترل ( $39.88 \pm 0.55$ ) کمتر بود (جدول ۲ و شکل‌های ۳ و ۴)، به طوری که این تفاوت از لحاظ آماری با استفاده از t-test معنی‌دار بود ( $p < 0.05$ ). هم‌چنین میانگین کلی فاصله خارهای شمارش شده در نمونه‌های تجربی ( $3.78 \pm 0.18$ ) نسبت به کنترل ( $2.57 \pm 0.10$ ) نیز به شکل معنی‌داری با همدیگر تفاوت نشان داد ( $p < 0.05$ ). از سوی دیگر اگر چه تعداد انشعابات دندریتی و طول آن‌ها در این پژوهش مد نظر نبوده است، اما چنان‌که در شکل‌های ۴-۱ نشان داده شده است تعداد زواید دندریتی و هم‌چنین طول هر زایده در نمونه‌های تجربی نسبت به کنترل در دید میکروسکوپی کاهش نشان می‌داد.

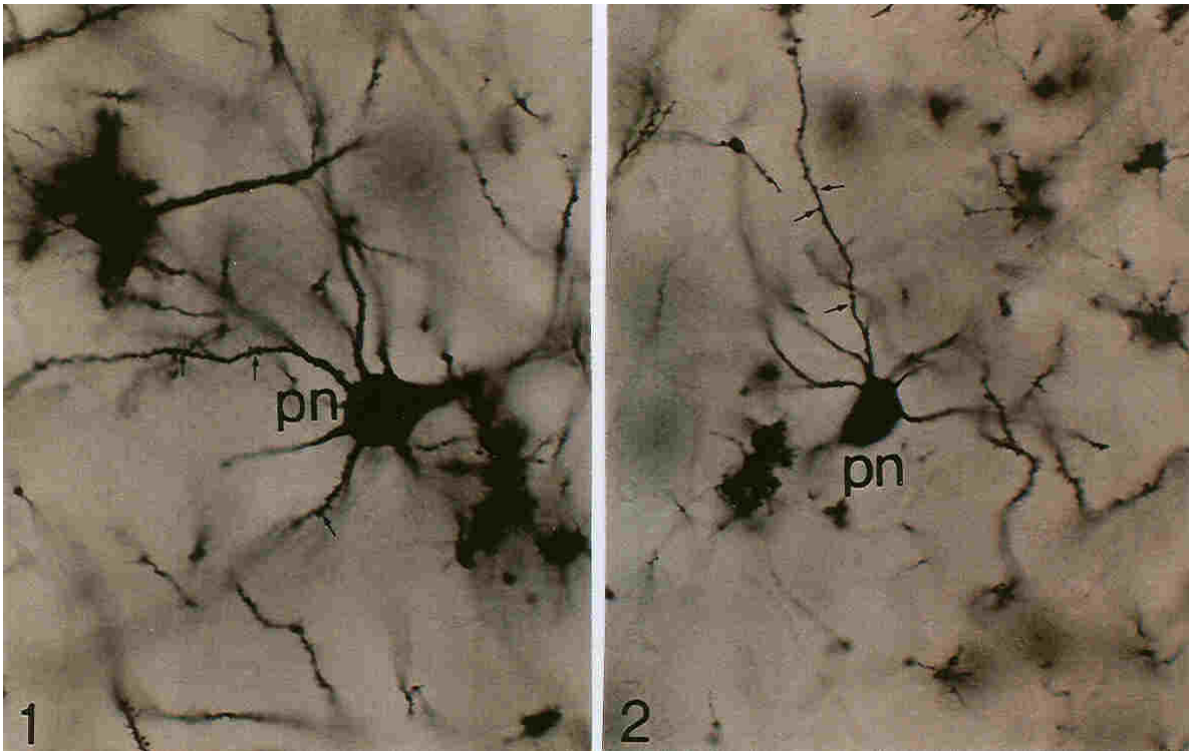
قالب‌گیری شده) در هر یک از گروه‌ها با استفاده از میکروتوم روتاری برش‌هایی به ضخامت ۱۰ میکرون تهیه گردید. آن‌گاه از برش‌های سریال بدست آمده بفاصله هر ۵ برش یک برش انتخاب و با استفاده از تکنیک گلژی مورد رنگ آمیزی قرار گرفت. در مرحله بعد سعی گردید تا تغییرات مربوط به رشد دندریت‌ها و تراکم خارهای دندریتی در لایه یاخته‌های پیرامیدال قشر مغز مورد مطالعه و ارزیابی قرار گیرد و نتایج حاصل از آن با نمونه‌های طبیعی مشابه مقایسه گردد.

شمارش خارهای دندریتی مبتنی بر یک نوع تکنیک نمونه‌برداری تصادفی بر پایه متدهای استریولوژیکی صورت گرفت [۱۶]. برای تعیین دانسیته خارهای دندریتی در واحد سطح ( $\mu\text{m}^2$ ) قشر مغز، سعی گردید از مقاطع مغزی متعلق به هر یک از نمونه‌های تجربی و کنترل از هر ۱۰ برش یک برش انتخاب گردیده و مجموعه برش‌هایی که بدین ترتیب و به صورت تصادفی برای مغز هر گروه از نوزادان انتخاب گردیده بود، مورد مطالعه قرار گیرد. روش اندازه‌گیری به این ترتیب بود که با قرار دادن یک مربع مدرج به ابعاد ۱۰ میلی‌متر در پشت عدسی چشمی میکروسکوپ، واحد مشخصی برای اندازه‌گیری میدان‌های میکروسکوپی طراحی گردید [۱۶]. سپس با جابجا کردن نمونه در زیر میکروسکوپ به فاصله هر چهار میدان از یک میدان به صورت زیگزاگ نمونه‌برداری و بدین ترتیب خارهای دندریتی موجود در  $100 \mu\text{m}^2$  شمارش و ثبت گردید. فاصله خارهای مجاور در زواید دندریتی این

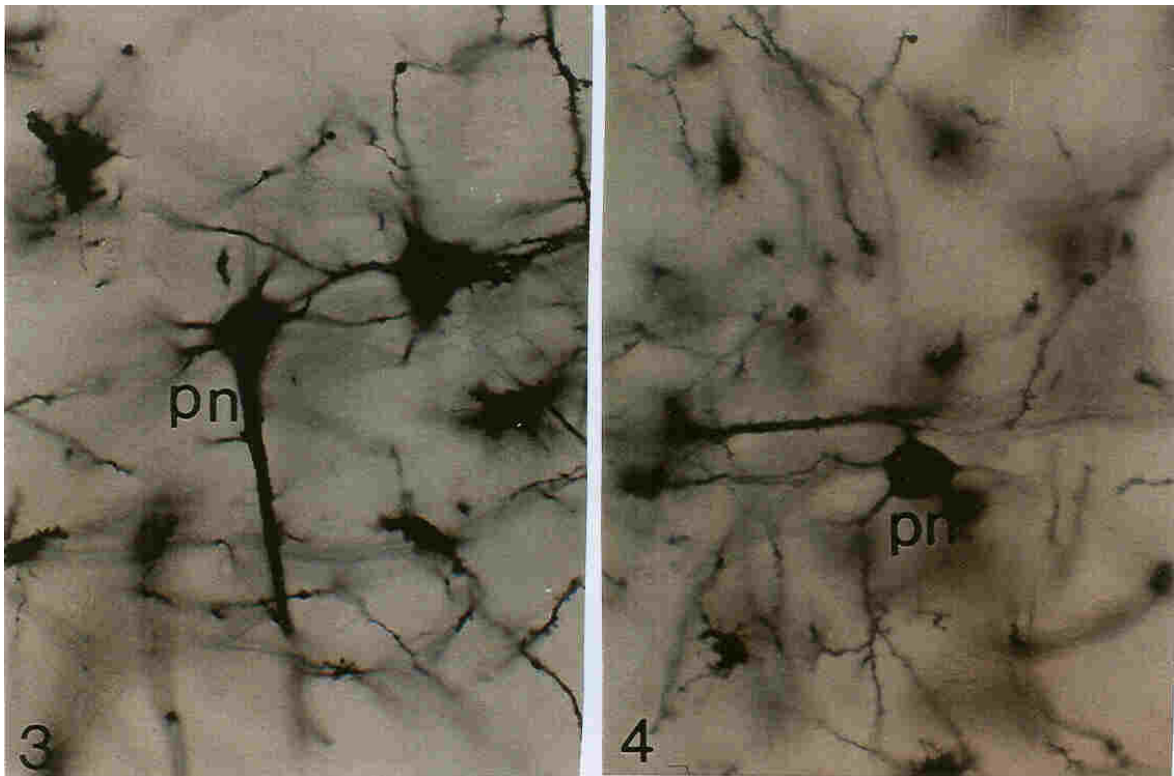
جدول ۲: نتایج مربوط به میانگین حاصل از شمارش تعداد و فاصله خارهای دندریتی

ردیف*	تعداد خارها در ( $100 \mu\text{m}^2$ )		فاصله خارها ( $\mu\text{m}$ )	
	تجربی	کنترل	تجربی	کنترل
۱	$29.86 (\pm 0.58)^{**}$	$40.08 (\pm 0.58)$	$4.11 (\pm 1.28)$	$2.21 (\pm 0.76)$
۲	$33.37 (\pm 0.79)$	$39.27 (\pm 0.32)$	$3.81 (\pm 0.76)$	$2.43 (\pm 1.08)$
۳	$32.44 (\pm 0.11)$	$38.08 (\pm 0.55)$	$2.97 (\pm 1.16)$	$2.23 (\pm 0.68)$
۴	$37.62 (\pm 0.52)$	$41.15 (\pm 0.66)$	$3.66 (\pm 1.08)$	$3.11 (\pm 1.03)$
۵	$25.07 (\pm 0.85)$	$37.68 (\pm 1.02)$	$4.21 (\pm 0.77)$	$2.37 (\pm 0.43)$
۶	$28.13 (\pm 0.96)$	$42.54 (\pm 0.17)$	$3.88 (\pm 0.34)$	$2.91 (\pm 1.68)$
۷	$31.56 (\pm 0.23)$	$39.12 (\pm 0.33)$	$3.34 (\pm 0.59)$	$2.66 (\pm 1.27)$
۸	$30.33 (\pm 0.41)$	$41.13 (\pm 0.27)$	$4.51 (\pm 1.18)$	$1.97 (\pm 1.23)$
۹	$29.65 (\pm 0.23)$	$39.78 (\pm 0.13)$	$3.26 (\pm 0.87)$	$2.66 (\pm 0.71)$
۱۰	$33.52 (\pm 0.21)$	$38.65 (\pm 0.72)$	$3.68 (\pm 0.16)$	$2.54 (\pm 1.21)$
۱۱	$28.21 (\pm 0.29)$	$43.18 (\pm 0.69)$	$4.13 (\pm 1.31)$	$2.69 (\pm 1.32)$
۱۲	$33.24 (\pm 0.24)$	$37.93 (\pm 1.12)$	$3.79 (\pm 0.83)$	$3.11 (\pm 1.22)$

\*: میانگین حاصل از شمارش مجموعه برش‌های مربوط به هر یک از نمونه‌های ۱۲ گانه تجربی و کنترل. \*\* اعداد داخل پرانتز مربوط به SEM است.



شکل های ۱ و ۲: نورن های پیرامیدال قشر مغز نمونه های کنترل را نشان می دهد و چنان که مشاهده می شود در هر یک از این شکل ها جسم یاخته ای یک نورون پیرامیدال (PN) با زواید دندریتی متعدد و خارهای دندریتی متراکم (پیکانهای نشانه) به چشم می خورد که در شکل ۱ به طور قابل توجهی این زائده ها به خوبی نشان داده شده است.



شکل های ۳ و ۴: قشر مغز نمونه های تجربی را نشان می دهد که در هر یک از شکل ها یک نورون پیرامیدال با زواید دندریتی کمتر کوتاهتر به چشم می خورد. علاوه بر این به نظر می رسد که قطر زواید دندریتی نیز در این شکل ها نسبت به نمونه های کنترل کاهش یافته است.

## بحث

خارهای دندریتی برجستگی‌های پروتوپلاسمی کوچکی هستند که به تعداد فراوان بر روی زواید دندریتی اغلب نورون‌های دستگاه عصبی مرکزی یافت می‌شوند و اساس ارتباطات سیناپسی نورون‌ها را با همدیگر فراهم می‌آورند. تعداد و تراکم این خارها که یکی از شاخص‌های رشد و تمایز بافت عصبی محسوب می‌شود در بسیاری از بیماری‌ها دستخوش تغییر می‌گردد که این موضوع می‌تواند جنبه‌های متفاوتی از نقایص ذهنی را به دنبال داشته باشد [۲۱]. با توجه به این که تکامل نورون‌ها و توانایی عملکرد آن‌ها مرهون توسعه یافتگی انشعابات دندریتی است که از آن‌ها به سوی نورون‌های مجاور امتداد می‌یابد، این موضوع طبیعی به نظر می‌رسد که هر چه بر تکامل زواید دندریتی و تراکم خارهای دندریتی افزوده گردد یک نورون قابلیت ارتباط بهتری با سایر نورون‌های مجاور پیدا نموده و توانایی انتقال کامل‌تری را در پیام‌های عصبی از خود بروز خواهد داد؛ بنابراین طبیعی به نظر می‌رسد که عوامل و فاکتورهایی که پیدایش زواید دندریتی و ظهور خارهای دندریتی را کنترل می‌نمایند، به عنوان عوامل هدایت‌کننده تکامل ساختارهای سیناپسی و به تبع آن تضمین‌کننده ایجاد توانایی در عملکرد نورون‌ها ایفای نقش می‌نمایند. در این رابطه اگرچه همه رده‌های نورونی تمایز یافته در قشر مخ و مخچه دارای اهمیت به سزایی هستند اما از آنجا که یاخته‌های پیرامیدال به اعتبار توسعه یافتگی‌های سیناپسی و درخت‌های دندریتی فوق‌العاده‌ای که دارند به عنوان یک مدل ارتباطی بین نورونی، شاخص مناسبی محسوب می‌شوند تا از طریق آن‌ها بتوان روند مهاجرت و شکل‌گیری لایه‌های قشری و هم‌چنین میزان ارتباط یاخته‌ای را در پروسه‌های تکاملی دستگاه عصبی مرکزی مورد مطالعه قرار داد [۱۳، ۱]. اگرچه تأخیر در مهاجرت و شکل‌گیری لایه‌های یاخته‌ای و اتفاقاتی از این قبیل، موضوعی است که به عنوان مقایسه تکامل طبیعی و غیرطبیعی در رابطه با هیپوتیروییدی مادری در پژوهش‌های قبلی مد نظر قرار گرفته است [۱۰] اما در این پژوهش سعی گردیده است تا با متمرکز نمودن بحث بر روی سیناپس‌ها و تراکم خارهای دندریتی یاخته‌های پیرامیدال با نگاه دقیق‌تری

به تغییرات تکاملی مغز جنین‌های با مادران هیپوتیروییدی پرداخته گردد. مطالعه در زمینه تکامل طبیعی مغز چوندگان کوچک نشانگر این موضوع است که تکامل یاخته‌های پورکنژ در موش از حدود روز دوازدهم پس از تولد آغاز می‌شود و تا حدود روز پانزدهم، ضمن تکامل بیشتر اولین تشکیلات سیناپسی را با زواید نورونی یاخته‌های گرانولار برقرار می‌نماید. این اتفاقات که با پیدایش خارهای دندریتی یاخته‌های پورکنژ و پیرامیدال همراه است، در حالت طبیعی زمینه اتصالات سیناپسی را در بین رده‌های نورونی یاد شده به خوبی فراهم می‌آورد [۱۴]. پژوهش‌های قبلی نشان داده‌اند که کاهش هورمون‌های تیرویدی در این دوره بحرانی، باعث کاهش معنی‌دار انشعاب‌زایی دندریتی و سیناپتوزن یاخته‌های عصبی می‌شود به طوری که جایگزین کردن این هورمون‌ها بعد از این دوره بحرانی نیز نمی‌تواند این نقیصه انشعاب‌زایی غیر طبیعی را جبران نماید [۲۴]. از سوی دیگر اگر چه بیان اختصاصی ژنی که در یاخته‌های پورکنژ منجر به بروز این گونه وقایع می‌شود هنوز مشخص نگردیده است اما این واقعیت را نمی‌توان انکار کرد که کاهش انشعابات دندریتی و نقص در سیناپتوزن این یاخته‌ها ممکن است نتیجه یک آشفتگی ژنتیکی باشد که منجر به تکامل غیرطبیعی در دستگاه عصبی مرکزی می‌شود [۲۳، ۲۶].

لذا با توجه به اینکه پدیده تکامل یاخته‌های پیرامیدال قشری مغز موش پس از تولد آغاز می‌شود و روند انشعاب‌زایی دندریتی و سیناپتوزن آن تا حدود روز بیستم به مراحل پایانی خود می‌رسد [۲۵]، مقایسه تعداد خارهای دندریتی و فاصله آن‌ها در نوزادان ۲۰ روزه متولد شده از مادران هیپوتیروییدی با نمونه‌های مشابه ولادت یافته از مادران سالم که در این پژوهش مد نظر قرار گرفت تأییدی بر این وجه تمایز است. تفاوت معنی‌دار تعداد خارهای دندریتی و هم‌چنین فاصله خارها در نوزادان متعلق به مادران هیپوتیروییدی بازگو کننده این واقعیت است که تکامل ساختاری یاخته‌های پیرامیدال در این گونه نوزادان نسبت به گروه کنترل دارای مشکلات جدی است.

در این رابطه اگرچه بر اهمیت نقش هورمون‌های تیرویدی در ارتباط با تکامل قشر مغز تاکنون از سوی

تحت تاثیر هورمون‌های تیرویدی بیان می‌شود [۱۱] و یا این که فاکتورهای تروفیک مشتق از مغز، مانع مرگ یاخته‌های لایه گرانولار در نمونه‌های هیپوتیرویدی می‌شوند [۱۹]. موضوع دیگر اینکه، نقص در سنتز هورمون‌های تیرویدی منجر به بیان پروتئوآنکوژنی بام bcl-2 می‌شود که از مرگ برنامه ریزی شده یاخته‌ای آپوپتوزیس ممانعت به عمل می‌آورد [۱۲]؛ بنابراین طبیعی به نظر می‌رسد هر عاملی که به هر نحو ممکن زمینه مهاجرت یا مرگ برنامه ریزی شده را در یاخته‌های در حال تکامل با اشکال مواجه نماید، به عنوان مانعی در تعیین جایگاه طبیعی لایه‌های نورونی مغز و تکامل یاخته‌های عصبی محسوب می‌شود که یاخته‌های پیرامیدال و زواید و خارهای دندریتی مربوط به آن‌ها در دستگاه عصبی مرکزی نیز از این قاعده مستثنی نخواهد بود.

### منابع

- [1] Alva-Sanchez C, Ortiz-Butron R, Cuellar-Garcia M, Hernandez-Garcia A, Pacheco-Rosado J: Anatomical changes in CA3 hippocampal region by hypothyroidism in rats. *Proc West Pharmacol Soc.*, 2002; 45:125-6.
- [2] Armstrong D, Dunn JK, Antalffy B, Trivedi R: Selective dendritic alterations in the cortex of Rett syndrome. *J Neuropathol Exp Neurol.*, 1995; 54(2):195-201.
- [3] Berbel P, Auso E, Garcia-Velasco JV, Molina ML, Camacho M: Role of thyroid hormones in the maturation and organisation of rat barrel cortex. *Neuroscience*, 2001; 107(3):383-94.
- [4] Bonet B, Herrera E: Different response to maternal hypothyroidism during the first and second half of gestation in the rat. *Endocrinology*, 1988; 122(2):450-55.
- [5] Bradley P, Berry M: The purkinje cell dendritic tree in mutant mouse cerebellum. A quantitative Golgi study of Weaver and staggerer mice. *Brain Res.*, 1978; 142(1):135-141.
- [6] Broedel O, Eravci M, Fuxius S, Smolarz T, Jeitner A, Grau H, Stoltenburg-Didinger G,

پژوهشگران مختلفی تاکید گردیده است اما این که تکامل زواید و خارهای دندریتی یاخته‌های عصبی و از جمله یاخته‌های پیرامیدال چگونه به وقوع می‌پیوندد و یا این که هدف‌های سیناپسی اولیه در این یاخته‌ها با استفاده از چه مکانیسم‌هایی مشخص شده و هورمون‌های تیرویدی در این خصوص به چه شکلی ایفای نقش می‌نمایند، موضوعی است که هنوز ناشناخته مانده است [۶]. در این رابطه چیزی را که نمی‌توان انکار کرد این مسئله است که در دو تا سه هفته اول پس از تولد که اوج تمایز لایه‌های قشری و تکامل زواید دندریتی است، ترشح این هورمون‌ها نیز با این هدف به بالاترین سطح افزایش می‌یابد تا زمینه رونویسی نسخه‌های ژنی فاکتورهای دخیل در تکامل نورونی را فراهم نماید [۱۸]. در تایید این موضوع گزارش گردیده است که Neurotrophin-3

Plueckhan H, Meinhold H, Baumgartner A: Effects of hyper- and hypothyroidism on thyroid hormone concentrations in regions of the rat brain. *Am J Physiol Endocrinol Metab.*, 2003; 285(3): 470-80.

- [7] Brown W J, Verity M A, Smith R L: Inhibition of cerebellar dendrite development in neonatal thyroid deficiency, *Neuropathol. Appl Neurobiol.* 1976; 2: 191-207.
- [8] Comery TA, Harris JB, Willems PJ, et all: Abnormal dendritic spines in fragile X knockout mice: maturation and pruning deficits. *Proc Natl Acad Sci USA.*; 1997; 94(10): 5401-4.
- [9] Heisenberg CP, Thoenen H, Lindholm D: Triiodothyronine regulates survival and differentiation of rat cerebellar granule neurons. *Neuroreport*, 1992; 3(8): 685-8.
- [10] Hoffmann G, Dietzel ID: Thyroid hormone regulates excitability in central neurons from postnatal rats. *Neuroscience*. 2004; 125(2):369-79.
- [11] Itman J: Postnatal development of the cerebellar cortex in the rat. II. Phases in the maturation of Purkinje cells and of the

- molecular layer. *J Comp Neurol.* 1972; 145:399–464.
- [12] Jalali M, Nikravesh M R: Maternal Hypothyroidism and Cell Development in Cerebellar Cortex During Fetal and Postnatal Period in the Rat. *Journal of Ahwaz university of Medical Sciences*, accepted.
- [13] Juraska J M: The development of pyramidal neurons after eye opening in the visual cortex of hooded rats: a quantitative study. *J Comp Neurol.*, 1982; 212(2): 208–13.
- [14] Kaufmann WE, Moser HW: Dendritic anomalies in disorders associated with mental retardation. *Cereb Cortex.*, 2000; 10(10): 981–91.
- [15] Koibuchi N, Chin WW: Thyroid hormone action and brain development. *Trends Endocrinol Metab.*, 2000; 11(4): 123–8.
- [16] Koibuchi N, Yamaoka S, Chin WW: Effect of altered thyroid status on neurotrophin gene expression during postnatal development of the mouse cerebellum. *Thyroid*, 2001; 11(3): 205–10.
- [17] Lavado-Autric R, Auso E, Garcia-Velasco JV, Arufe Mdel C, Escobar del Rey F, Berbel P, Morreale de Escobar G: Early maternal hypothyroxinemia alters histogenesis and cerebral cortex cytoarchitecture of the progeny *J Clin Invest.*, 2003; 111(7):1073-82.
- [18] Lindholm D, Castren E, Tsoulfas P, Kolbeck R, et al: Neurotrophin-3 induced by triiodothyronine in the cerebellum granular cell promotes Purkinje cell differentiation. *J Cell Biol.*, 1993, 122(2): 443-50.
- [19] Mizuno Y, Kanou Y, Rogatcheva M, Imai T, Refetoff S, Seo H, Murata Y: Genomic organization of mouse ZAKI-4 gene that encodes ZAKI-4 alpha and beta isoforms, endogenous calcineurin inhibitors, and changes in the expression of these isoforms by thyroid hormone in adult mouse brain and heart. *Eur J Endocrinol.*, 2004; 150(3):371-80.
- [20] Muller Y, Rocchi E, Lazaro J B, Clos J: Thyroid hormone promotes BCL-2 expression and prevents apoptosis of early differentiating cerebellar granule neurons. *Int J Dev Neurosci.*, 1995; 13(8): 871-85.
- [21] Neveu I, Arenas E: Neurotrophins promote the survival and development of neurons in the cerebellum of hypothyroid rat in vivo. *J Cell Biol.*, 1996; 133(3): 631-46.
- [22] Nicholson J L, Altman J: Synaptogenesis in the rat cerebellum: effects of early hypo- and hyperthyroidism. *Science*, 1972; 176(34): 530–2.
- [23] Porterfield SP, Henderich, CE: The role of thyroid hormone in prenatal and neonatal neurological development-current perspectives. *Endocr Rev.*, 1993; 14(1): 94–106.
- [24] Rassouli M B, Herbert C, Howard V: Effect of PTU treatment during prenatal and early postnatal development on the neocortex of rat pups, *Neuroendocrinology.* 1991; 53: 321-7.
- [25] Sotelo C, Changeux JP: Transsynaptic degeneration en cascade' in the cerebellar cortex of staggerer mutant mice. *Brain Res.*, 1974; 67(3): 519–26.
- [26] West MJ: New stereological methods for counting neurons. *Neurobiol Aging.* 1993; 14(4): 275–85.

# The Relation of Maternal Hypothyroidism and Dendritic Spines Reduction in Brain Pyramidal Cells of Balb/C Mice

M.Jalali PhD<sup>1\*</sup>, MR.Nikravesht PhD<sup>2</sup>

1- Associate Professor, Dept. of Anatomy. Mashhad University of Medical Sciences, Mashhad, Iran

2- Associate Professor, Dept. of Anatomy. Mashhad University of Medical Sciences, Mashhad, Iran

**Background:** Thyroid hormones are well known to be essential for normal development of the brain in human and animals. In particular, thyroid deficiency during the prenatal periods causes significant impairments of structural development and organization of the brain. Therefore in this study, the effects of maternal hypothyroidism on morphometrical changes of synaptic sites of pyramidal cells in the mouse brain was evaluated.

**Materials and Methods:** This study was carried out on 24 balb/c mice. The animals were divided into two experimental and control groups. The experimental group was made hypothyroid by chemical thyroidectomy with oral propylthiouracil (PTU) in drinking water, while the control group was kept intact. On the 20<sup>th</sup> postnatal day, by using histological technique preparation and histochemical staining (Golgy) method, we were able to investigate the effects of maternal thyroid hormones deficiency, on the development of pyramidal synaptogenesis in postnatal period of the mouse.

**Results:** Our findings showed that maternal hypothyroidism during pregnancy caused a significant decrease of the dendritic spines in the experimental group ( $31.08 \pm 0.45$ ) compared with the control group ( $39.88 \pm 0.55$ ), ( $p < 0.05$ ). In addition, an increase gap among the synaptic sites of pyramidal cells in the brain cortex among the experimental group ( $3.78 \pm 0.86$ ) in contrast with the controls ( $2.57 \pm 1.05$ ) were observed ( $p < 0.005$ ).

**Conclusion:** The results of this study indicated that there is a key role for thyroid hormones in connection with maturation and neuronal development of brain cortex. Also hormonal reduction during pregnancy can affect the development and neuronal synaptogenesis of the next generation.

**Key words:** Maternal hypothyroidism, Synaptogenesis, Pyramidal cells, Dendritic spines

\* Corresponding author Tel: (0511) 8544081, Fax:(0511)8591922, E-mail: mejalaly@yahoo.com  
*Journal of Rafsanjan University of Medical Sciences and Health Services, 2004, 3(3): 172-179*