

گزارش مورد

مجله دانشگاه علوم پزشکی رفسنجان

دوره ۱۸، مهر ۱۳۹۸ ۷۳۸-۷۲۹

پریتونیت به دنبال پرفوراسیون همزمان زخم پپتیک و آپاندیس: یک گزارش مورد

محمد اعتضادپور^۱، سید حسن سید شریفی^۲

دریافت مقاله: ۹۸/۴/۴ ارسال مقاله به نویسنده جهت اصلاح: ۹۸/۵/۸ دریافت اصلاحیه از نویسنده: ۹۸/۶/۲ پذیرش مقاله: ۹۸/۷/۹

چکیده

زمینه و هدف: پریتونیت یکی از مهم‌ترین علل جراحی اوژانس شکم می‌باشد که معمولاً به دلیل پرفوراسیون احشاء داخل شکمی رخ می‌دهد.

شرح مورد: بیمار آقای ۵۴ ساله‌ای می‌باشد که به دلیل درد منتشر شکم و عدم دفع گاز و مدفوع به اوژانس مراجعه نموده بود. در معاینه، بیمار تندرns عمومی همراه با گاردینگ داشت و در گرافی انجام شده بیمار پنوموپریتونن و در آزمایشات لکوسیتوز همراه شیفیت به چپ داشت که تحت لاپاراتومی اورژانسی قرار گرفت. در بررسی انجام شده زخم پپتیک پره پیلوریک پرفوره معده و آپاندیسیت پرفوره داشت که آپاندکتومی صورت گرفت. بیمار پس از ۵ روز با حال عمومی خوب پس از تحمل رژیم غذایی معمولی با رژیم دارویی هلیکوباکترپیلوری مرخص شد و در پیگیری و ویزیت بیمار در کلینیک حال عمومی بیمار خوب بود.

نتیجه‌گیری: در افرادی که به دلیل درد عمومی شکم مراجعه کرده و تحت لاپاراتومی قرار می‌گیرند و در بررسی اولیه یک پاتولوژی اولیه مشهوده می‌باشد، پیشنهاد می‌شود که سایر نواحی شکم نیز تحت بررسی قرار بگیرد.

واژه‌های کلیدی: زخم پپتیک پرفوره، آپاندیسیت، پریتونیت

۱- (نویسنده مسئول) استادیار جراحی عمومی و عضو مرکز تحقیقات جراحی اندوسکوپی و روش‌های کم‌تهاجمی دانشگاه علوم پزشکی مشهد، مشهد، ایران

تلفن: ۰۵۱-۳۸۰۱۲۸۴۱، درون‌گاز: ۰۵۱-۳۸۴۰۲۹۷۲، پست الکترونیکی: Etezadpourm3@mums.ac.ir

۲- دستیار جراحی عمومی و عضو مرکز تحقیقات جراحی اندوسکوپی و روش‌های کم‌تهاجمی، دانشگاه علوم پزشکی مشهد، مشهد، ایران

مقدمه

پریتونیت یکی از مهم‌ترین علل شکم حاد می‌باشد که نیازمند جراحی اورژانس می‌باشد. پریتونیت، آلودگی پریتون به دلیل از دست رفتن یک پارچه‌گی دستگاه گوارش و آسیب به احشاء توخالی رخ می‌دهد و علل مختلفی دارد که مهم‌ترین علت آن پرفوراسیون‌های گاستروئودنال یا زخم پپتیک می‌باشد [۱].

زخم پپتیک پرفوره (Perforated peptic ulcer) یکی از اورژانس‌های جراحی می‌باشد، که مرگ و میر ناتوانی کوتاه مدت آن ۳۰ تا ۵۰ درصد می‌باشد [۲]. سالانه بیماری زخم پپتیک (Peptic ulcer disease; PUD) حدود ۴ میلیون نفر در سراسر دنیا را تحت تأثیر قرار می‌دهد که تقریباً ۲ تا ۱۴ درصد افراد مبتلا با PUD دچار پرفوراسیون می‌شوند. شایع‌ترین علت ایجاد آن مصرف داروهای ضد التهاب غیر استروئیدی (NSAIDs)، مصرف استروئید و سیگار ابتلاء به هلیکوباکتر و رژیم پر نمک می‌باشد [۳]. PPU معمولاً به صورت شکم حاد و پریتونیت لوکالیزه یا منتشر خود را نشان می‌دهد [۴].

یکی دیگر از علل پریتونیت و وجود هوای آزاد داخل شکم، آپاندیسیت می‌باشد، ریسک بروز آپاندیسیت در طول عمر افراد برای جنس مذکر ۸/۶ درصد و برای جنس مؤنث ۶/۷ درصد گزارش شده است، که بروز آن در کشورهای آسیایی و آفریقایی با توجه به شرایط جغرافیای و عادات غذایی کم‌تر می‌باشد. در این کشورها مصرف بیش‌تر فیبر سبب کاهش ویسکوزیته مدفوع و کاهش زمان ترانزیت روده

شده است که خود که سبب کاهش انسداد لومن آپاندیس می‌شود [۵]. علت آپاندیسیت دقیقاً مشخص نشده است، هرچند تئوری مطرح شده، انسداد لومن آپاندیس می‌باشد، که شایع‌ترین علت انسداد لومن آپاندیس مواد مدفوعی می‌باشد [۵].

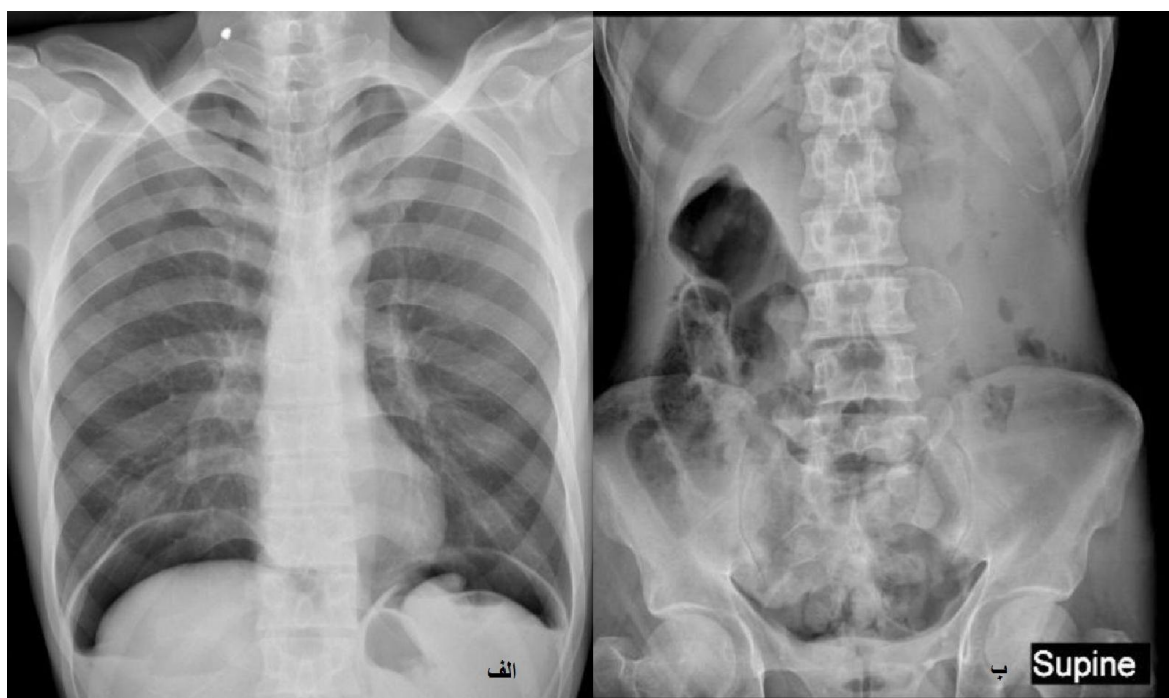
در بررسی کنونی یک مورد پریتونیت به دنبال PPU و آپاندیسیت همزمان گزارش می‌شود، که تحت درمان اولیه جهت زخم معده پرفوره و آپاندکتومی همزمان قرار گرفت. همچنین در بررسی‌های انجام شده تاکنون گزارش از هم-زمانی این دو پاتولوژی ذکر نشده است.

شرح مورد

بیمار یک آقای ۵۴ ساله متأهل بود که به دلیل درد منتشر شکم و عدم دفع گاز و مدفوع به بیمارستان قائم شهرستان مشهد مراجعه کرده بود. بیمار ذکر می‌کند که سابقه یبوست مزمن داشته و از حدود ۴ روز قبل دفع مدفوع و از روز گذشته دفع گاز نداشته است. همچنین از حدود ۴ روز قبل دچار درد متناوب شکمی شده است که از روز قبل منتشر و مداوم شده است. بیمار از روز گذشته ۴ نوبت استفراغ صفاوی داشته است. بیمار همچنین به مواد مخدر به خوراکی اعتیاد دارد. بیمار سابقه بیماری دیگری را ذکر نکرد. در معاینه فیزیکی بیمار هوشیار بود و و افت فشار خون وضعیتی داشت، ضربان قلب بیمار ۱۰۰ عدد در دقیقه بود. سایر علائم حیاتی نرمال بود و تعداد تنفس در دقیقه ۱۷ عدد و دمای بدن بیمار ۳۷/۲ درجه سانتی‌گراد بود. در معاینه بالینی بیمار رنگ پریده بود. معاینه ریه و قلب نرمال

طبیعی بود. در آزمایشات بیوشیمی ارسال شده بیمار کراتینین ۲ میلی‌گرم در دسی‌لیتر، اوره ۷۸ میلی‌گرم در دسی‌لیتر بود، سایر آزمایشات انجام شده نرمال بود. در گرافی قفسه سینه که به صورت خلفی - قدامی انجام شد. پنوموپریتون که مطرح کننده پرفوراسیون احشاء می‌باشد، رویت شد. همچنین در گرافی شکم، که به صورت خوابیده انجام شده، شواهد پنوموپریتون و همچنین یک توده با جدار کلسیفیه در شکم مشهود بود (شکل ۱).

بود. در معاینه شکم بیمار اسکار جراحی نداشت، دیستانسیون و هرنی نیز نداشت. در لمس شکم گاردینگ داشت که همراه با تندرns منتشر با ارجحیت در ناحیه اپیگاستریک داشت. در معاینه رکتال، تون اسفنکتر نرمال بود و آمپول رکتوم خالی بود. بیمار بستری شد. از بیمار، گرافی قفسه سینه و شکم و آزمایشات به صورت اورژانسی انجام شد و برای بیمار سوند مثانه تعبیه شد. در آزمایشات انجام شده در CBC، لکوسیتوز ۱۳۰۰۰ همراه با درصد نوتروفیل ۸۹ درصد داشت، هموگلوبین و پلاکت بیمار



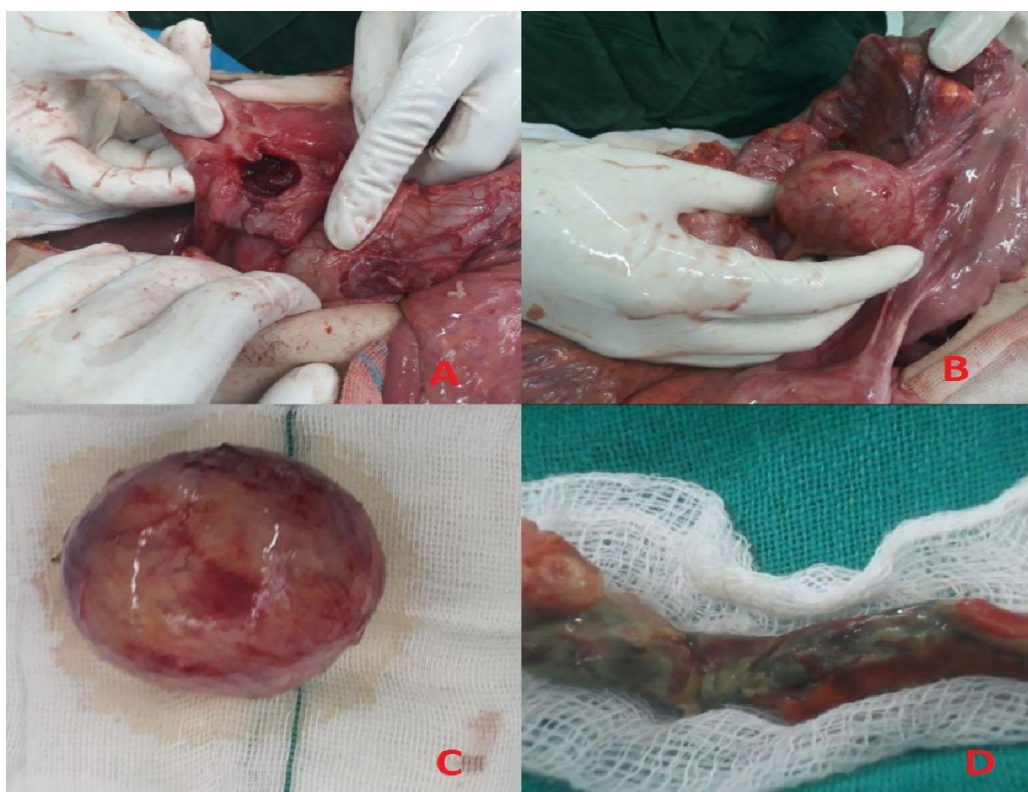
شکل ۱- گرافی قفسه سینه و گرافی شکم که پنوموپریتون را نشان می‌دهد. الف) نمای خلفی قدامی قفسه سینه. ب) گرافی خوابیده شکم

ورود به شکم هوای مختصر خارج شد، شکم پر از ترشحات چرکی بود که ساکشن شد. سطح روده‌ها پر از فیبرین بود. در بررسی انجام شده یک پرفوراسیون به قطر ۲ در ۲ سانتی‌متر در قسمت پره پیلوریک معده مشهود بود که با

و بیمار کاندید جراحی اورژانس شد. بیمار اولیگوریک بود که برای بیمار مایع درمانی انجام شد و بعد از مایع درمانی و پایدار شدن شرایط بالینی، بیمار وارد اتاق عمل شد. شکم بیمار با برش جراحی خط وسط بالای ناف، باز شد، در هنگام

پرفوراسیون شده بود، که آپاندکتومی انجام شد. در بررسی بیش تر در قسمت مزوی کولون سیگموئید یک توده سفت به قطر ۴ در ۴ سانتی متر وجود داشت که به لومن کولون راه نداشت و چسبندگی عروقی نداشت، که توده نیز جدا شد (شکل ۲).

توجه به شرایط بیمار، جدار زخم تازه گردید و بیوپسی از زخم گرفته شد. در ادامه ترمیم زخم پرفوره انجام شد و امنتال پیچ صورت گرفت. با توجه به وجود ترشحات چرکی فراوان در فضای لگن در بررسی انجام شده زائده، آپاندیس بیمار شدیداً ملتهب بود که در قسمت نوک دچار



شکل شماره ۲ - A زخم پپتیک پرفوره B. توده شکمی. C. توده شکمی خارج شده. D. آپاندیس پرفوره شده

آلودگی هلیکوباکتریپیلوری نشان داد علاوه بر این نمونه آپاندیس، نیز آپاندیسیت حاد پرفوره را نشان داد، هم‌چنین کیست جدا شده به عنوان یک کیست ساده توسط آسیب شناسی گزارش شد. در مراجعه بیمار به کلینیک، حال عمومی بیمار کاملاً خوب بود. در ضمن کلیه اطلاعات بیمار

پس از هموستاز کافی و شست و شوی داخل شکم تخلیه داخل پریتون انجام شد. بیمار بعد از ریکاوری به بخش منتقل شد، و نسوج حاصله جهت پاتولوژی ارسال شد، بیمار بعد از ۵ روز با حال عمومی خوب با درمان دارویی هلیکوباکتریپیلوری مرخص شد و آسیب شناسی بیمار نیز نمونه بیوپسی معده را بدون متاپلازی و دیسپلازی و بدون

محرمانه باقی ماند و از بیمار رضایت نامه جهت گزارش این مورد گرفته شد.

بحث

بیمار مطرح شده در مقاله حاضر به علت پریتونیت و با تشخیص اولیه PPU تحت جراحی قرار گرفت که در بررسی اولیه PPU تأیید شد ولی با توجه به وجود ترشحات چرکی فراوان در کف لگن، احشاء شکمی در قسمت های تحتانی شکم نیز بررسی شد که در بررسی انجام شده آپاندیسیت پرفوره مشهود بود که برای بیمار آپاندکتومی علاوه بر درمان PPU انجام شد. با توجه به اینکه در مطالعات انجام شده تاکنون دو پاتولوژی حاد در یک بیمار به صورت همزمان گزارش نشده است، هر کدام از پاتولوژی‌ها ابتدا جداگانه بحث شده و در نهایت نتیجه کلی بیان می‌شود.

مهم‌ترین ریسک فاکتورهای PPU مصرف NSAIDs، ابتلا به هلیکوباکتریلوری، مصرف سیگار و سابقه PPU می‌باشد [۳]. در حضور این ریسک فاکتورها علی‌رغم درمان مناسب عود رخ می‌دهد، در یک مطالعه سیستماتیک انجام شده که با بررسی ۹۳ مطالعه انجام شد، مشخص شد که متوسط ایجاد مجدد پرفوراسیون در طول دور زندگی یک فرد با سابقه PPU، ۱۲/۲ درصد است [۶]. در مطالعات انجام شده PPU در جنس مذکر نسبت به مونث ۹ برابر شیوع بیشتری دارد [۷].

هنگامی که PUD پرفوره می‌شود، ترشحات معده و دئودنوم و هوا وارد فضای پریتون می‌شود، و پریتونیت شیمیایی رخ می‌دهد. و یک درد ناگهانی که برای PPU

تیپیک می‌باشد رخ می‌دهد. این درد معمولاً مقاوم به درمان دارویی و مسکن است. و در ادامه این درد شدید سبب تاکی‌کاردی می‌شود، که درد شکم با شروع ناگهانی، تاکی‌کاردی و رژیدیتی شکم برای تشخیص PPU اختصاصی است [۸]. از موارد بیمار معاینه مورد مطالعه نیز در معاینه تاکی‌کارد بود تشدید درد ناگهانی از روز گذشته و نیز رژیدیتی و گاردینگ شکم نیز داشت که با سایر مطاعات هم‌خوانی دارد.

مهم‌ترین اقدام تشخیصی انجام یک گرافی ایستاده قفسه سینه و ارزیابی سطح سرمی آمیلاز و لیپاز سرم است. انجام گرافی ایستاده قفسه سینه در ۷۵ درصد موارد هوای آزاد زیر دیافراگم را نشان می‌دهد و تشخیصی است [۸]. گرافی خوابیده شکم نیز ارزش تشخیصی ۹۶/۳ در پنوموپریتون دارد [۷]. علامت ریگلر ساین (Rigler's sign) که نشان دهنده گاز و هوای آزاد در دو طرف روده است، فوتبال ساین (Football sign) حجم زیاد هوای در قسمت‌های خلفی شکم که به شکل کره است که در گرافی خوابیده شکم بیمار (شکل ۱) مشاهده می‌شود. در مواردی که جهت بیمار PPU مطرح باشد ولی گرافی ساده تشخیصی نباشد سی‌تی اسکن پیشنهاد می‌شود، که ۹۸ درصد ارزش تشخیصی دارد. علاوه بر این سی‌تی اسکن تشخیص‌های مثل پانکراتیک را نیز رد می‌کند [۸]. در بیمار ما نیز ابتدا بعد از سرم تراپی اولیه آزمایشات اولیه و گرافی ایستاده قفسه سینه و گرافی خوابیده شکم انجام شد که در آزمایشات انجام شده لکوسیتوز همراه افزایش درصد نوتروفیل، سطح کراتینین و

همخوانی داشت. هرچند افزایش سطح کراتینین گزارش شد که با سایر مقالات هم‌خوانی ندارد.

در بررسی‌های انجام شده درمان اولیه PPU به صورت ترمیم اولیه پرفوراسیون و گذاشتن پیچ امتال است، که در مورد زخم‌های معده نیز گرفتن بیوپسی نیز با توجه به احتمال بدخیمی پیشنهاد شده است [۲]. مطالعات نشان می‌دهد که حدود ۴۰ تا ۸۰ درصد موارد PPU بدون درمان جراحی بسته می‌شود. در صورتی که گرافی با گاستروگرافین یک ماده حاجب را رد کند و شرایط بیمار پایدار باشد و علائم شکمی نداشته باشد، پرفوراسیون بسته شده است و درمان غیر جراحی می‌تواند مد نظر قرار بگیرد و در صورتی که شرایط بیمار پایدار نباشد، ولی در صورتی که شرایط بیمار غیر پایدار باشد، نیاز به جراحی اوژانس دارد [۸].

در مورد بیمار حاضر با توجه به اینکه شرایط بیمار پایدار نبود و بیش‌تر از ۲۴ ساعت از شروع علائم گذشته بود، برای بیمار انجام بیوپسی از زخم، ترمیم اولیه و امتال پیچ انجام شد. با وجود پاتولوژی همزمان آپاندیسیت و توده شمکی و هم‌چنین با توجه به اینکه فضای شکم شدید ترشح چرکی و فیبرین داشت، برای بیمار انجام لاپاراتومی بازبینی پس از ۴۸ ساعت گذاشته شد.

انسداد لومن آپاندیس سبب ایجاد یک لوپ بسته می‌شود که منجر به اتساع لومن آپاندیس می‌شود. و این اتساع لومن آپاندیس سبب رفلکس بی اشتهای، تهوع و استفراغ، و درد احشایی می‌شود. و در ادامه با افزایش فشار لومن وریدها بسته شده درحالی که لون رتریول‌ها باز است، که این مورد

اوره خون گزارش شد و در گرافی قفسه سینه نیز هوای آزاد زیر دیافراگم و در گرافی شکم (ریگلر ساین) مشهود بود.

در مطالعه‌ای که توسط Yang و همکاران انجام شد، ۴۰۲ بیمار مبتلا به PPU وارد مطالعه شدند. که از این تعداد ۳۹۶ بیمار PPU خوش خیم داشتند. از این تعداد حدوداً ۴۴ درصد موارد زخم معده پرفوره و مابقی زخم دئودنوم پرفوره بود، ۱۳/۶ درصد افراد در ۱۲ ماه قبل از ایجاد پرفوراسیون یک PUD تایید شده داشتند. حدود ۱۱/۲ درصد افراد سابقه مصرف NSAIDs، ۲ درصد مصرف استروئید را ذکر نمودند. ۹۲/۲ درصد افراد با درد شکم و حدود ۴ درصد افراد با خون ریزی گوارشی مراجعه نمودند. در آزمایشات انجام شده به صورت متوسط لکوسیتوز و افزایش CRP گزارش شد. از ۱۷۴ موردی که از نظر ابتلا به هلیکوباکتر ارزیابی انجام شد در حدود ۵۰ درصد مثبت گزارش شد. از این تعداد ۹۸ درصد بیماران تحت جراحی و فقط ۲ درصد افراد تحت درمان غیر جراحی قرار گرفتند. و درمان‌های انجام شده در ۳۰۷ مورد شامل ترمیم اولیه با یا بدون امتال پیچ، ۴۳ مورد پیلوروپلاستی با یا بدون واگوتومی و در ۳۶ مورد گاسترکتومی شامل کامل و ساب‌توتال انجام شد [۹]. در مطالعه‌ای در ۷۳ درصد از پرفوراسیون‌های دئودنوم سابقه یک PUD را نیز ذکر نمودند [۸]. در مطالعه حاضر نیز بیمار با در شکم که مقاوم به داروهای مسکن بود مراجعه کرد. بیمار سابقه ناراحتی گوارشی و PUD را ذکر نمی‌کند. در آزمایش اولیه لکوسیتوز همراه افزایش درصد نوتروفیل و سطح نرمال هموگلوبین گزارش شد که با سایر مطالعات

ارجح است و نسبت به روش باز زمان عمل و و مدت بستری در بیمارستان کوتاه‌تر است، هر چند نسبت به روش باز احتمال ایجاد آبسه داخل شکمی بیش‌تر است. و دو روش در ایجاد آپاندیسیت استامپ و ایلئوس بعد از عمل تفاوتی ندارند [۱۲]. در مطالعه حاضر با توجه و وجود پریتونیت جهت بیمار لاپاراتومی با برش جراحی میدلاین شکمی داده شد. و با توجه به وجود ترشحات فراوان چرکی در لگن آپاندیسیت مورد ارزیابی قرار گرفت که آپاندیسیت پرفوره و گانگرنه مشهود بود لذا با توجه به شرایط آپاندکتومی انجام شد.

در مورد بیمار گزارش شده هرچند پاتولوژی دوم می‌تواند ثانویه به پاتولوژی اولیه شکمی باشد ولی با توجه به این‌که در بررسی اولیه شواهد آپاندیسیت پرفوره وجود داشت بیش‌تر به ضرر ثانویه بودن التهاب آپاندیس می‌باشد و مطرح کننده یک پاتولوژی جدا از بیماری PPU می‌باشد. بیمار ۵ روز بعد از جراحی با حال عمومی خوب و با برطرف شدن لکوسیتوز و نرمال شدن سطح کراتینین و اوره خون و با تحمل رژیم غذایی مرخص شد. در بیوپسی انجام شده از PPU متاپلازی و دیسپلازی گزارش نشد. الودگی به هلیکوباکتریپیلوری نیز رد شد و نمونه آپاندیس نیز آپاندیسیت حاد پرفوره گزارش کرد. بیمار با درمان کلاسیک هلیکوباکتریپیلوری مرخص شد. و در پیگیری انجام شده در کلینیک در مدت زمان یک هفته و یک ماه هیچ عارضه‌ای متعاقب جراحی در بیمار دیده نشد.

سبب احتقاق شده است. در ادامه ترومیوز در ارتریول‌ها رخ داده و موجب ایسکمی در ناحیه آنتی مزانتریک شده که به دنبال آن اینفارکشن و پرفوراسیون رخ داده است، و موجب خروج باکتری‌ها و ایجاد چرک در اطراف آپاندیس می‌شود، پرفوراسیون معمولاً در اطراف ناحیه انسداد رخ می‌دهد [۱۰]. در بیمار معرفی شده در این مقاله علاوه بر پاتولوژی PPU آپاندیسیت پرفوره گزارش شده که در فضای لگن و اطراف آپاندیس ترشحات چرکی فراوان وجود داشت.

تشخیص آپاندیسیت بیش‌تر بالینی می‌باشد، ولی فاکتورهای که بیش‌ترین تاثیر در تشخیص آپاندیسیت حاد را دارد شامل: لکوسیتوز، تندرns ربع تحتانی سمت راست شکم (Right Lower Quadrant) RLQ، بی‌اشتهایی، تهوع و استفراغ، ریباند تندرns، مهاجرت درد به RLQ و افزایش درجه حرارت بدن می‌باشد که در این بین تندرns RLQ مهم‌ترین فاکتور است [۱۱]. تست‌های آزمایشگاهی ضروری جهت آپاندیسیت حاد شامل آزمایش کامل خون، آنالیز ادرار، تست حاملگی در خانم‌های سنین باروری و CRP می‌باشد [۱۱]. در مطالعه حاضر بیمار درد منتشر شکمی داشت که با توجه به وجود PPU همزمان ارجحیت درد قسمت فوقانی شکم بود و تندرns لوکالیزه در RLQ گزارش نشد. و در آزمایشات انجام شده نیز افزایش WBC همراه با افزایش درصد نوتروفیل گزارش شد و CRP نیز بالاتر از نرمال بود.

درمان آپاندیسیت حاد آپاندکتومی می‌باشد، که به روش باز با برش در ناحیه مک برنی و به روش لاپاراسکوپي انجام می‌شود. در مطالعات انجام شده روش لاپاراسکوپي روش

نتیجه گیری

از آنجایی که در بیمار دو عارضه زخم معده پرفوره و آپاندیسیت پرفوره به صورت همزمان مشاهده شد، لذا با توجه به نتایج به نظر می رسد، هرچند در جراحی های انجام شده شاید یک پاتولوژی توجیح کننده علائم بیمار پیدا شود،

اما توصیه می شود سایر نقاط نیز در صورت امکان از نظر وجود پاتولوژی های همراه بررسی گردد.

تشکر و قدردانی

از تمام کسانی که در گردآوری و تدوین مقاله حاضر همکاری داشته اند، سپاس گذاری می گردد.

References

- [1] Ghosh PS, Mukherjee R, Sarkar S, Halder SK, Dhar D. Epidemiology of secondary peritonitis: analysis of 545 cases. *Int J Sci Stud* 2016; 3(12): 83-8.
- [2] Søreide K, Thorsen K, Harrison EM, Bingener J, Møller MH, Ohene-Yeboah M, Søreide JA. Perforated peptic ulcer. *The Lancet* 2015; 386(10000): 1288-98.
- [3] Thorsen K, Søreide JA, Kvaløy JT, Glomsaker T, Søreide K. Epidemiology of perforated peptic ulcer: Age- and genderadjusted analysis of incidence and mortality. *World J Gastroenterol* 2013; 19(3): 347-54
- [4] Søreide K, Thorsen K, Harrison EM, Bingener J, Møller MH, Ohene-Yeboah M, Søreide JA. Perforated peptic ulcer. *The Lancet* 2015 Sep 26; 386(10000):1288-98.
- [5] Craig S, Brenner BE. Appendicitis: Practice essentials, backgrounds, anatomy. *Medscape*. 2017.
- [6] Lau JY, Sung J, Hill C, Henderson C, Howden CW, Metz DC. Systematic review of the epidemiology of complicated peptic ulcer disease: incidence, recurrence, risk factors and mortality. *Digestion* 2011; 84: 102-13

- [7] Rajappan Y, Veerasamy N, Ashokkumar M, et al. A study on patients with peptic ulcer perforation with respect to aetiology and factors affecting outcome of management. *J. Evolution Med. Dent. Sci* 2016; 5(56): 3857-61
- [8] Chung KT, Shelat VG. Perforated peptic ulcer-an update. *World J Gastrointest Surg.* 2017; 9(1): 1.
- [9] Yang YJ, Bang CS, Shin SP, Park TY, Suk KT, Baik GH, Kim DJ. Clinical characteristics of peptic ulcer perforation in Korea. *World J Gastroenterol* 2017; 23(14): 2566-74
- [10] Wagensteen OH, Dennis C. Experimental proof of the obstructive origin of appendicitis in man. *Annals of Surgery* 1939; 110: 629-47
- [11] Alvarado A. Improved Alvarado Score (MANTRELS) for the Early Diagnosis of Acute Appendicitis. *Int J Surg Res Pract* 6:098; 6(1): 1-6.
- [12] Horvath P, Lange J, Bachmann R, Struller F, Königsrainer A, Zdichavsky M. Comparison of clinical outcome of laparoscopic versus open appendectomy for complicated appendicitis. *Surgical endoscopy* 2017; 31(1): 199-205.

Peritonitis after Peptic Ulcer and Appendicitis Wound Simultaneous Perforation: A Case Report

M. Etezadpour¹, S. H. Seyed Sharifi²

Received: 25/06/2019 Sent for Revision: 30/07/2019 Received Revised Manuscript: 24/08/2019 Accepted: 01/10/2019

Background and Objectives: Peritonitis is one of the most important emergency abdominal surgeries which mostly occurs due to intra-abdominal visceral perforation.

Case Presentation: The patient was a 54-year-old man referred to the emergency department for abdominal pain and inability in passing gas and defecation. In physical examination, there was a generalized tenderness with guarding; in the image, pneumoperitoneum and in the laboratory test, leukocytosis with left shift. The patient had a perforated peptic ulcer and also perforated appendicitis which underwent the emergent laparotomy. He was treated by the appendectomy. The patient was discharged after 5 days with a good general condition after taking the drug with the Helicobacter pylori and normal regimen; and in the follow-up of the patient in the clinic, the patient was good.

Conclusion: In people who refer with generalized abdominal pain and undergo laparotomy while in the initial examination, an early pathology is evident; it is recommended that other areas of the abdomen be investigated.

Key words: Perforated peptic ulcer, Appendicitis, Peritonitis

Funding: This research was funded by personal costs.

Conflict of interest: None declared.

Ethical approval: The Ethics Committee of Mashhad University of Medical Sciences approved the study.

How to cite this article: Etezadpour M, Seyed Sharifi S. H. Peritonitis after Peptic Ulcer and Appendicitis Wound Simultaneous Perforation: A Case Report. *J Rafsanjan Univ Med Sci* 2019; 18 (7): 729-38. [Farsi]

*1- Assistant Prof., Endoscopic and Minimally Invasive Surgery Research Center, Mashhad University of Medical Sciences, Mashhad, Iran
ORCID: 0000-0003-2150-4649*

(Corresponding Author) TEL: (51) 38012841, Fax: (51) 38402972, E-mail: Etezadpourm3@mums.ac.ir

2- Resident of General Surgery, Endoscopic and Minimally Invasive Surgery Research Center, Mashhad University of Medical Sciences, Mashhad, Iran, ORCID: 0000-0002-8725-7006