

مقاله پژوهشی

مجله دانشگاه علوم پزشکی رفسنجان
دوره دوازدهم، خرداد

بررسی اثرات آنژی پارس بر روی بافت‌های کلیه، مغز و کبد موش‌های صحرائی دیابتی مزمن

فرنگیس فاتحی^۱، محمد محسن تقوی^۲، غلامحسین حسن‌شاهی^۳، سید ابراهیم حسینی^۴، جواد حسینی^۵،
زهرا جمالی^۶

دریافت مقاله: ۹۰/۱۲/۲۰ ارسال مقاله به نویسنده جهت اصلاح: ۹۱/۶/۱۳ دریافت اصلاحیه از نویسنده: ۹۱/۶/۲۹ پذیرش مقاله: ۹۱/۶/۲۹

چکیده

زمینه و هدف: دیابت ملیتوس اختلالی متابولیکی است که با ایجاد استرس اکسیداتیو تخریب بافتی را به دنبال دارد. گیاهان زیادی جهت مداوای افراد دیابتی پیشنهاد شده است. هدف از این مطالعه، بررسی اثرات داروی گیاهی آنژی پارس روی تخریبات بافتی ناشی از دیابت در موش‌های صحرائی بوده است.

مواد و روش‌ها: این مطالعه تجربی روی ۴۸ سر موش صحرائی نر انجام شد. القاء دیابت با تزریق زیر پوستی استرپتوزوتوسین با میزان ۵۰ میلی‌گرم بر کیلوگرم در ناحیه بین دو گوش حیوانات انجام گرفت. ۵۶ روز بعد، موش‌ها به شکل تصادفی به چهار گروه مساوی تقسیم شدند. گروه ۱، گروه دیابتیک که به مدت ۱۴ روز تحت تزریق نرمال سالین قرار گرفتند و به سه گروه دیگر به همین مدت به ترتیب آنژی پارس، انسولین و آنژی پارس- انسولین تزریق شد و ۲۴ ساعت بعد از آخرین تزریق بافت‌های کلیه، مغز و کبد جهت بررسی بافتی رنگ‌آمیزی شدند.

یافته‌ها: در تمامی گروه‌ها تغییرات بافتی ناشی از دیابت مشاهده گردید، اما این تغییرات در گروه آنژی پارس- انسولین کاهش محسوسی داشت. در اکثر زمینه‌های میکروسکوپی بافت کلیه گروه دیابتی بدون درمان، گلبول‌های قرمز خون در مجاری کلیوی مشاهده شد. ارتشاح سلولی در اکثر نواحی مغز در این گروه رؤیت شد و بارزترین مورد مشاهده شده در بافت کبد در این گروه، وجود سلول‌های کبدی دو هسته‌ای بود. این مشخصات بافتی در سایر گروه‌های دیابتیک درمان شده کاهش داشت و در گروه درمان شده با آنژی پارس- انسولین به حداقل میزان خود رسیده شده بود.

نتیجه‌گیری: احتمالاً آنژی پارس با دارا بودن خواصی مثل خاصیت آنتی‌اکسیدانی و رگ‌سازی مانع از ایجاد و پیشرفت صدمات بافتی در گروه‌های درمانی نسبت به گروه کنترل گردیده است.

واژه‌های کلیدی: آنژی پارس، دیابت، کبد، کلیه، مغز، موش صحرائی دیابتی

۱- دانشجوی کارشناس ارشد فیزیولوژی، واحد علوم و تحقیقات، دانشگاه آزاد اسلامی، واحد مرودشت، شیراز، ایران

۲- استادیار گروه آموزشی علوم تشریحی، دانشکده پزشکی، دانشگاه علوم پزشکی رفسنجان، رفسنجان، ایران
تلفن: ۰۳۹۱-۵۲۳۴۰۰۳، دورنگار: ۰۳۹۱-۵۲۲۵۲۰۹، پست الکترونیک: taghavi164@yahoo.com

۳- دانشیار مرکز تحقیقات پزشکی- مولکولی دانشکده پزشکی، دانشگاه علوم پزشکی رفسنجان، رفسنجان، ایران

۴- استادیار گروه آموزشی زیست‌شناسی جانوری، واحد علوم و تحقیقات، دانشگاه آزاد اسلامی فارس، واحد مرودشت، شیراز، ایران

۵- دانشجوی کارشناسی ارشد بیوشیمی، گروه آموزشی بیوشیمی، دانشکده پزشکی، دانشگاه علوم پزشکی رفسنجان، رفسنجان، ایران

۶- کارشناس ارشد بیوشیمی، گروه آموزشی بیوشیمی، دانشکده پزشکی، دانشگاه علوم پزشکی رفسنجان، رفسنجان، ایران

مقدمه

داروهای سنتزی که برای درمان یا پیشگیری از دیابت به کار می‌روند همگی دارای عوارض جانبی هستند. با توجه به این عوارض و هزینه بالای آن‌ها، امروزه تلاش برای یافتن ترکیبات طبیعی مؤثر افزایش یافته است. در دهه‌های اخیر مطالعات زیادی روی خواص درمانی گیاهان انجام شده و بحث درمان بیماری‌های مختلف با استفاده از گیاهان دارویی مجدداً به شکل جدی مطرح گردیده است [۱]. در اکثر کشورها، سالانه هزینه‌های گزافی صرف درمان دیابت و هیپرلیپیدمی می‌شود. استفاده از داروهای گیاهی با توجه به قدمت طب گیاهی در ایران، کم هزینه بودن تهیه آن نسبت به داروهای شیمیایی و همچنین، عوارض بسیار کم ناشی از مصرف آنها در برابر داروهای شیمیایی رو به افزایش است [۲]. به طور مثال، تحقیقات روی عصاره ریشه شیرین بیان نشان داده است که این گیاه باعث کاهش سطح قند خون به طور معنی‌داری می‌شود [۳] و برای گونه‌های مختلف کدو آثار فارموکولوژی زیادی از قبیل ضدباکتریایی، آنتی‌اکسیدانی و ضد دیابتی گزارش شده است [۴]. بررسی عصاره استونی و آبی برگ گردو نشان می‌دهد که برگ گردو حاوی الازیتانین است که دارای خواص ضد التهابی است که می‌تواند در پیشگیری و بهبود دیابت مورد استفاده قرار گیرد [۵]. Shamsi و همکاران تأثیر میوه زغال اخته در افزایش میانگین قطر جزایر لانگرهانس را نشان دادند [۶]. مطالعات مشابهی بر روی عصاره بذر گیاه خار مریم، سیر، گزنه، برگ عناب و گیلاس، دانه انگور، و غیره صورت گرفته که ذکر نتایج همه آنها امکان‌پذیر نیست [۷]. در مقابل مطالعات بسیاری

که جنبه‌های مثبت و درمانی عصاره‌های گیاهی را مورد ارزیابی قرار داده، مطالعات دیگری به بررسی عوارض این عصاره‌های گیاهی به‌خصوص در هنگام مصرف بیش از حد معمول آنها پرداختند. از جمله Mohajeri و همکاران نشان دادند که مصرف بیش از حد عصاره زعفران باعث آسیب به کلیه و کبد موش‌ها می‌شود [۸].

آنژی پارس یک داروی گیاهی است، این دارو به تازگی توسط دانشمندان ایرانی معرفی گردیده و دارای اثراتی از قبیل پیشگیری از پیری پوست و اثرات ضد التهابی می‌باشد و گزارش شده با خاصیت رگ‌سازی که دارد، در درمان زخم‌ها به خصوص زخم پای ناشی از دیابت مؤثر است. آنژی پارس حاوی دو گروه عمده ترکیبات فنلی شامل ۷- هیدروکسی کومارین و فلاونوئیدها می‌باشد. این دارو با داشتن این ترکیبات دارای خاصیت آنتی‌اکسیداتیو بوده و در درمان دیابتی‌ها مورد توجه قرار گرفته است [۹]. فقدان اثرات سمی این دارو در تست‌های خونی، بیوشیمیایی، مطالعات مورفولوژی، بافت‌شناسی نشان داده شده است [۱۰]. سازندگان این دارو معتقدند که مصرف آنژی پارس به طور تزریقی مؤثرتر بوده و مناسب‌ترین میزان آن ۱۰ میلی‌لیتر در روز می‌باشد که به طور چشمگیری باعث بهبود عوارض ناشی از دیابت به خصوص زخم پای دیابتی می‌شود. مقادیر کمتر، هیچ‌گونه عوارضی نداشته و مقادیر بیشتر، فقط التهاب ورید در محل زخم را به دنبال دارد [۱۱]. بخشی از اثرات مخرب روی بافت‌های افراد دیابتی مربوط به فعال شدن مسیرهای التهابی و استرس‌های اکسیداتیو می‌باشد. از جمله این عوارض می‌توان اختلال در بینایی، کلیه‌ها، کبد، بیماری‌های قلبی- عروقی، نوروپاتی، اختلال در بهبود زخم و اختلال

استاندارد دریافت می‌کردند. دمای محیط حیوان‌خانه و آزمایشگاه در حدود 23 ± 2 درجه سانتی‌گراد و رطوبت محیط $55 \pm 5\%$ بود. حیوانات تحت شرایط ۱۲ ساعت روشنایی و ۱۲ ساعت تاریکی قرار داشتند.

روش ایجاد دیابت: دیابت با تزریق زیرجلدی استرپتوزوتوسین (STZ) ساخت شرکت سیگمای آمریکا به صورت زیرجلدی به میزان ۵۰ میلی‌گرم به ازای هر کیلوگرم وزن بدن در ناحیه بین دو گوش ایجاد شد، برای جلوگیری از ایجاد شوک هیپوگلیسمی به مدت سه روز از محلول آب قند با درجات کاهش یابنده استفاده شد. جهت محرز شدن القاء دیابت، علاوه بر توجه به علایمی از دیابت مانند پرخوری، پرنوشی، پرادراری و کاهش وزن، بعد از ۵ روز قند خون حیوانات با دستگاه گلوکومتر و با استفاده از ورید دمی اندازه‌گیری شد و فقط حیواناتی که قند خون بالاتر از ۳۰۰ میلی‌گرم بر دسی‌لیتر داشتند، در مطالعه وارد شدند. کلیه موش‌ها به مدت ۸ هفته نگهداری شدند تا دیابت آنها مزمین شود [۱۷-۱۶].

گروه‌های حیوانات: با توجه به مرگ و میر ناشی از القاء دیابت تعداد موش‌ها در وهله اول بیش از تعداد ذکر شده انتخاب شد. در نهایت، با توجه به مطالعات مشابه تعداد حیوانات در هر گروه ۱۲ عدد و در مجموع ۴۸ حیوان در نظر گرفته شد [۸].

حیوانات بعد از دیابتی شدن به طور تصادفی در چهار گروه به شکل مساوی تقسیم شدند: گروه اول: گروه دیابتیک بدون درمان که هم حجم سایر گروه‌های آزمایش نرمال سالین دریافت می‌کردند. گروه دوم: گروه دیابتیک تحت درمان با داروی آنژی‌پارس، گروه سوم: گروه دیابتیک تحت درمان با انسولین و گروه چهارم: گروه دیابتیک تحت

معدده‌ای- روده‌ای را نام برد [۱۲]. احتمالاً یکی از اثرات آنژی‌پارس، کاهش سطح دزوکسی گوانوزین است که پس از سه ماه مصرف آنژی‌پارس در بیماران مشاهده شده است. دزوکسی گوانوزین یک پارامتر مربوط به آسیب DNA و استرس اکسیداتیو است که مربوط به اثرات کومارین طبیعی بوده و باعث مهار آسیب DNA سلولی می‌شود [۱۳]. در مطالعات دیگری بیان شد آنژی‌پارس از نظر آماری باعث کاهش سلول‌های سفید خون می‌شود ولی از لحاظ بالینی حائز اهمیت نبوده و به حد لوکوپنی نمی‌رسد [۱۴].

با توجه به این که شایع‌ترین نوع دیابت در ایران دیابت نوع ۲ است که تقریباً ۸۰٪ تا ۸۵٪ موارد ابتلا به دیابت را تشکیل می‌دهد و بیش از ۳ میلیون ایرانی در معرض خطر ابتلا به دیابت قرار دارند، دانشمندان ایرانی تحقیقات زیادی روی درمان دیابت با گیاهان دارویی انجام می‌دهند [۱۵]. در حال حاضر داروی آنژی‌پارس مورد توجه محققین مختلف در بسیاری از دانشگاه‌های علوم پزشکی کشور قرار گرفته است و جنبه‌های مختلف این دارو را مطالعه می‌کنند [۱۴، ۱۱-۹]. لذا مطالعه حاضر به منظور ارزیابی اثرات دارو در خصوصیات بافت شناسی سه بافت مهم کلیه، کبد و مغز در موش‌های صحرایی دیابتی مزمین طراحی گردید.

مواد و روش‌ها

در این مطالعه مداخله‌ای- تجربی از ۴۸ سر موش صحرایی نر (نژاد ویستار) با سن تقریبی ۸ هفته و وزن حدود ۲۰۰ تا ۲۵۰ گرم استفاده شد که در قفس‌های ۴ تایی قرار گرفته بودند، حیوانات غذا و آب را با شرایط

بدن حیوان جداسازی و به محلول فرمالدئید ۱۰٪ منتقل شد. بعد از تثبیت بافت‌ها، مراحل مختلف آماده‌سازی آنها برای رنگ‌آمیزی با روش هماتوکسیلین-اِوزین (H & E) انجام شد. نمونه‌های بافتی توسط دستگاه tissue processor آماده شده، برش‌های با ضخامت ۵ میکرون توسط میکروتوم نوع Leitz برداشته شد.

مقاطع رنگ‌آمیزی شده با استفاده از میکروسکوپ Olympus نیمه تحقیقاتی مدل BX₅₁ ساخت کشور ژاپن و نرم‌افزار Cell A موجود در گروه علوم تشریح دانشکده پزشکی رفسنجان مورد ارزیابی کیفی قرار گرفتند. در این ارزیابی، به مواردی از قبیل ظاهر کلی بافت، نرمال و یا غیر نرمال بودن آن، ارتشاح سلولی، فشردگی سلول‌ها، گشاد بودن فضاها بیش از حد معمول، وجود خون و گلبول‌های خونی در محل‌های غیر معمول، تراکم عروقی، تراکم کلاژن و مانند آن توجه شد.

نتایج

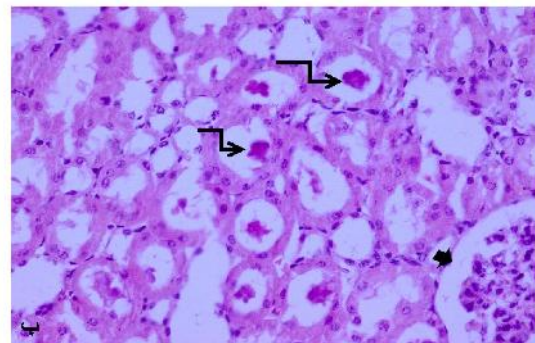
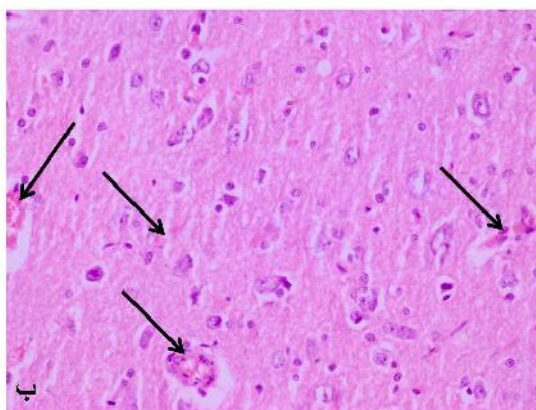
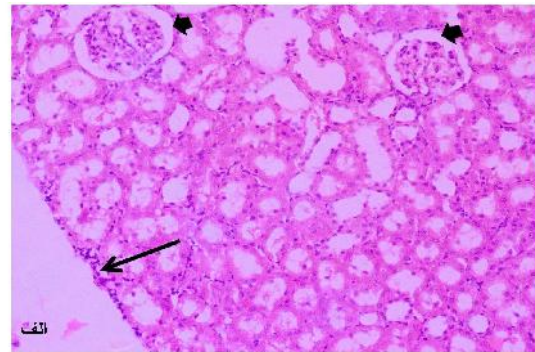
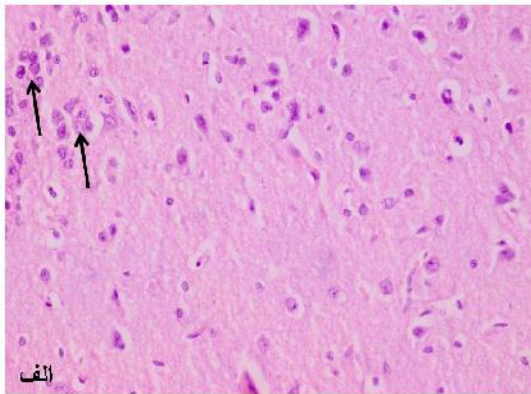
در بافت کلیه گروه دیابتیک بدون درمان، فضای کپسولی بومن اکثریت نفرون‌ها بیش از حد معمول بود، در حالی که این مورد در گروه آنژی پارس- انسولین به نسبت سایر گروه‌ها به حداقل خود رسیده بود. مورد جالب دیگر در گروه دیابتیک بدون درمان، وجود سلول‌های خونی در بعضی از توبول‌های کلیوی بود که در سایر گروه‌ها مشاهده نشد. در بعضی از نواحی کپسول کلیوی گروه دیابتیک بدون درمان، ارتشاح سلولی رؤیت شد. این مورد بندرت در گروه آنژی پارس- انسولین دیده شد، ولی در سایر گروه‌ها نیز با نسبت کمتر قابل تشخیص بود (شکل ۱).

درمان با داروی آنژی پارس - انسولین. هشت هفته بعد از القاء دیابت، نرمال سالین یا داروها در یک ساعت مشخص و توسط فرد مشخص در اتاق معاینه مجاور حیوانخانه به مدت ۱۴ روز تزریق گردید [۸].

با هماهنگی صورت گرفته با مسئولین شرکت پارس رز (به عنوان تولیدکننده تجاری داروی آنژی پارس)، این عصاره گیاهی تحویل گرفته شد. دارو به نسبت ۱ به ۱۰ با نرمال سالین رقیق شده و به میزان ۰/۰۷ میلی‌گرم بر کیلوگرم روزی یکبار به مدت چهارده روز به شکل داخل صفاقی به حیوانات گروه‌های دوم و چهارم تزریق گردید. در گروه سوم، انسولین پروتامین با میزان ۴ واحد و همین میزان انسولین در گروه چهارم به همراه داروی آنژی پارس با میزان ذکر شده به شکل توأم تزریق شد.

کاردیایک پرفیوژن و برداشت بافت‌ها: بیست و چهار ساعت پس از آخرین تزریق، حیوانات در شرایط آزمایشگاهی تحت کاردیایک پرفیوژن قرار گرفتند. جهت کاردیایک پرفیوژن پس از بیهوشی حیوان با اتر، با یک برش جراحی، قفسه سینه باز شده و در شرایطی که حیوان هنوز زنده و دارای ضربان قلب می‌باشد، ابتدا از طریق بطن چپ حدود ۱۵۰ میلی‌لیتر نرمال سالین تزریق می‌گردد و پس از متورم شدن قلب با یک برش بر روی دهلیز راست خون خارج می‌گردد. پس از تزریق نرمال سالین، فیکساتیو (فرمالدئید ۱۰٪) با همان شدت قبلی تا فیکس شدن کامل حیوان ادامه می‌یافت. پس از فیکس شدن، بافت‌های مورد نظر جدا و در محلول فرمالدئید ۱۰٪ نگه‌داری شدند.

تثبیت، آماده‌سازی و رنگ‌آمیزی: در فاصله زمانی بسیار کوتاه بعد از پرفیوژن، بافت‌های کبد، کلیه و مغز از



شکل ۱- مقطعی از کلیه رنگ آمیزی شده در گروه دیابتیک بدون درمان با روش H & E. الف: ارتشاح سلولی در بعضی نواحی از کپسول کلیوی (پیکان بلند) و فضای گشاد کپسول بومن (پیکان‌های پهن) بزرگنمایی ۴۰۰، ب: وجود خون و گلبول‌های قرمز در توپول‌های کلیوی (پیکان‌های شکسته).

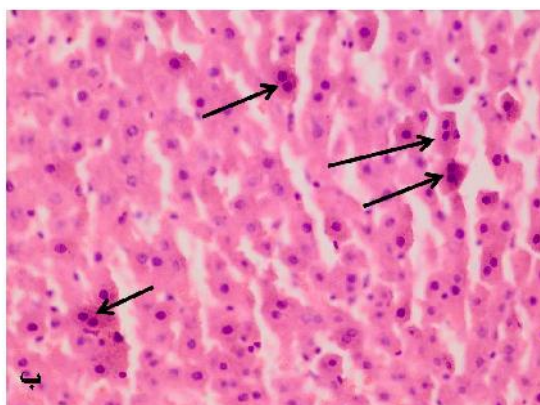
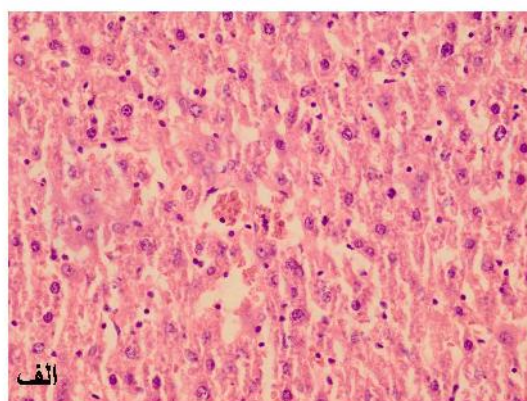
شکل ۲- مقطعی از بافت مغزی رنگ آمیزی شده با روش H & E. الف: ارتشاح سلولی در بعضی نواحی بافت مغزی در گروه دیابتیک بدون درمان (پیکان‌ها در شکل الف). ب: وجود تعداد بیش از حد نرمال عروق خونی در گروه دیابتیک درمان شده با آنژی پارس- انسولین (پیکان‌ها در شکل ب)، بزرگنمایی ۴۰۰.

در بافت مغز گروه‌های مختلف، دو مورد قابل توجه یافت شد. اول، مشاهده تجمعات سلولی در مناطقی از بافت مغزی حیوانات گروه دیابتیک بدون درمان که مشابه ارتشاح سلولی بود و معمولاً در پدیده التهاب به این نام خوانده می‌شود. این مورد در سایر گروه‌ها یافت نشد. دومین مورد، مقاطع عروق خونی در بعضی از زمینه‌های میکروسکوپی مربوط به لام‌های گروه چهارم یعنی گروه دیابتیک درمان شده با آنژی پارس- انسولین نسبت به گروه کنترل بود (شکل ۲).

منجر به تجمع فروکتوز در نورون‌ها می‌شود. گلیکوزیلاسیون در ترکیب میلین باعث التهاب عصب و افزایش درد می‌شود [۱۹]. آنتی‌اکسیدان‌ها از جمله موادی هستند که با کاهش میزان رادیکال‌های آزاد مانع صدمه سلولی می‌شوند [۲۰]. در این مطالعه با توجه به تأثیر مثبت آنژی پارس روی بافت‌ها و کاهش چشمگیر صدمات و التهابات بافتی می‌توان علت آن را مربوط به خاصیت آنتی‌اکسیدانی این عصاره دانست. آنژی پارس حاوی فلاونوئید و کومارین است که این ترکیبات آنتی‌اکسیدان هستند. فلاونوئیدها مولکول‌هایی هستند که بسته به ساختار آنها خصوصیات مختلفی را دارا می‌باشند. این مولکول‌ها تعداد زیادی گروه هیدروکسی (OH) دارند که موقعیت این گروه‌ها بر خصوصیات این مولکول‌ها تأثیر مهمی دارد. بسته به جایگاه گروه OH و همچنین ساختمان فضایی فلاونوئیدها، این مولکول‌ها به‌عنوان آنتی‌اکسیدان عمل می‌کنند [۲۱].

فلاونوئیدها، شامل ایزورامنتین (Isorhamnetin)، کیمپفرول (Kaempferol) و گلیکوزیدهای کوئرستین (Quercetin glycosides) دارند که اثرات بسیار مفیدی به خصوص در بیماری دیابت هستند. به عنوان مثال، گلیکوزید ایزورامنتین بر آنزیم آلدوز ردوکتاز که دارای نقش اساسی در عوارض ناشی از دیابت است، اثر مہاری دارد. گلیکوزید کیمپفرول در موش‌های دیابتی دارای اثرات هیپوگلیسمیک بوده و جذب گلوکز را در عضلات موش‌های صحرایی سالم نیز افزایش می‌دهد. کوئرستین باعث کاهش قند و افزایش میزان انسولین پلاسما در موش‌های صحرایی دیابتی شده با استرپتوزوتوسین، شده است [۱۸].

در این مطالعه، در بافت کلیه ارتشاح سلولی همراه با افزایش فضای کپسول بومن، و سلول‌های خونی در



شکل ۳- مقطعی از بافت کبدی رنگ آمیزی شده با روش H & E. الف: بافت کبدی نرمال در گروه دیابتیک درمان شده با آنژی پارس- انسولین. ب: وجود تعداد بیش از حد نرمال هپاتوسیت‌های دو هسته‌ای در گروه دیابتیک بدون درمان (پیکان‌ها در شکل ب)، بزرگنمایی ۴۰۰.

بحث

دیابت بیماری است که در آن بافت‌های بدن دچار استرس اکسیداتیو می‌شوند. تحقیقات نشان داده است که سیستم‌های تدافعی آنزیماتیک و غیرآنزیماتیک زداينده رادیکال‌های آزاد در سلول‌های بیماران دیابتی، تضعیف و میزان پراکسیداسیون لیپیدی سلول‌ها افزایش می‌یابد. بر همین اساس، آسیب‌های متعدد و شدیدی در اندام‌های مختلف بدن افراد دیابتی از جمله کبد و کلیه به وقوع می‌پیوندد [۱۸]. از مهم‌ترین اختلال‌های عصبی در این بیماری نوروپاتی دیابتی است که در آن هیپرگلیسمی باعث فعال شدن مسیر پولیول در متابولیسم گلوکز شده و

عنوان واسطه‌های بیوشیمیایی رگ‌زایی، در فرآیند ترمیم مؤثر باشد.

در بیماری دیابت، علاوه بر این که استرس اکسیداتیو از علل مهم ضایعات ایجاد شده در نوروپاتی دیابتی می‌باشد، کاهش جریان خون اعصاب نیز از ساز و کارهایی است که به صورت غیر مستقیم از طریق ایسکمی به ایجاد نوروپاتی کمک می‌نماید. در این مطالعه در بافت مغز گروه درمان شده با آنژی‌پارس، علاوه بر کاهش ارتشاح سلولی، افزایش عروق خونی نیز مشاهده شد. این‌طور به نظر می‌رسد که این عصاره هم با کاهش استرس اکسیداتیو و هم با افزایش خون‌رسانی می‌تواند در نوروپاتی دیابتی مؤثر باشد [۲۳].

نتیجه‌گیری

با توجه به نتایج به دست آمده از این مطالعه، به نظر می‌رسد داروی آنژی‌پارس به خصوص زمانی که با انسولین به شکل توأم استفاده شود، دارای اثرات مثبتی بر تغییرات ناشی از دیابت در بافت‌های کلیه، مغز و کبد می‌باشد. از آن‌جا که زمان زیادی از تولید و عرضه این دارو نمی‌گذرد، تحقیقات مرتبط با این دارو در ابتدای راه خود بوده و برای اثبات نتایج مطالعه حاضر لازم است مطالعات بیشتر با استفاده از روش‌های جدید صورت گیرد.

تشکر و قدردانی

بدین‌وسیله از معاونت محترم آموزشی و پژوهشی دانشگاه علوم پزشکی رفسنجان و دانشگاه علوم و تحقیقات فارس به‌خاطر حمایت‌های مالی تقدیر و تشکر می‌گردد.

توبول‌های کلیوی مشاهده شد. در تحقیقی که Mohajeri و همکارانش روی نوروپاتی دیابتی انجام دادند، گزارش شد که پرخونی و خونریزی گلومرول همراه با ادم و ارتشاح لنفوسیتی در بافت بینابینی کلیه کاملاً مشخص بوده است [۸]. این یافته‌ها مطابق با نتایج به دست آمده از مطالعه اخیر می‌باشد. احتمالاً در مطالعه حاضر نیز وجود خون در توبول‌ها به همین دلیل است. ولی بعد از درمان با آنژی‌پارس-انسولین این موارد مشاهده نشد.

در زمینه آنژی‌پارس و نوروپاتی، تحقیقاتی صورت نگرفته است. با انجام تحقیقات بیشتر شاید بتوان این عصاره را به عنوان یک درمان بی‌خطر علیه نوروپاتی در دیابت ملیتوس پیشنهاد کرد.

همچنین بافت مغز همراه با افزایش عروق خونی مشاهده شد. آنژی‌پارس دارای خاصیت رگ‌زایی است و موجب بهبود در خون‌رسانی به بافتها می‌شود. کموکاین‌ها دسته‌ای از سیتوکاین‌ها هستند و دارای اعمال گسترده‌ای از جمله بسیج سلول‌های ایمنی، فعال‌سازی آنها، رگ‌سازی، خون‌سازی، رشد جنین، متاستاز و دیگر اعمال شناخته شده می‌باشند. خصوصیت مهم بیشتر کموکاین‌ها، بسیج و ارتشاح نوتروفیل‌ها و سلول‌های پلی‌مرفونوکلتر به محل التهاب و همچنین اعمال رگ‌سازی می‌باشد. کموکاین‌ها سبب تحریک سلول‌های اندوتلیال شده که مهار تماسی خود را از دست می‌دهند و به کمک مهاجرت، تکثیر و تمایز، رگ‌های جدید را به وجود می‌آورند [۲۲]. این امکان وجود دارد که آنژی‌پارس به دلیل وجود خاصیت رگ‌زایی، از طریق تأثیر بر سطح کموکاین‌های خون به

References

- [1] Pooladvand V, Taghavi MM, Mahmoodi M, Tavakolian V, Hosseini Zijoud M. Histological alterations due to the consumption of different doses of Citrullus Colocynthis fruit in normal and diabetic male rats. *J Mazandaran Univ Med Sci* 2011; 20(82): 62-71. [Farsi]
- [2] Eidi M, Eidi A, Zamanizadeh H. Effect of Salvia officinalis L. leaves on serum glucose and insulin in healthy and streptozocin-induced diabetic rats. *J Ethnopharmacol* 2005; 100(3): 310-3.
- [3] Shahabinezhad M, Rahmani MR, Khaksari Hadad M, Sepehri Gh, Mahmoodi M, Karimghasemi E. The effect of licorice root extract on blood sugar level in streptozotocin induced diabetic rats. *J Rafsanjan Univ Med Sci* 2008; 6(4): 237-44. [Farsi]
- [4] Caili F, Huan S, Quanhong L. A review on pharmacological activities and utilization technologies of pumpkin. *Plants Food Hum Nutr* 2006; 61(2): 73-80.
- [5] Amaral JS, Seabra RM, Andrade PB, Valentao P, Percira JA, Ferreres F. Phenolic profile in the quality control of walnut (*Juglans regia* L.) leaves. *Food Chemistry* 2004; 88(1): 373-9.
- [6] Shamsi F, Asgari S, Rafieian M, Kazemi S, Adelnia A. Effects of Cornus Mas L. on Blood Glucose, Insulin and Histopathology of Pancreas in Alloxan-Induced Diabetic Rats. *J Isfahan Med School* 2011; 29(147): 929-38. [Farsi]
- [7] Rezaei Aref T, Minaii Zangii B, Latifpour M. Protective Effects of Urtica Dioica Extract on the Damage of Rat Small Intestinal Mucosa Caused by Diabetes. *J Babol Univ Med Sci* 2012; 14(3): 31-7. [Farsi]
- [8] Mohajeri D, Mesgari Abbasi M, Delazar A, Doustar Y, Mousavi Gh, Amouoghli Tabrizi B. Histopathological study of subacute toxicity of Crocus sativus L. (Saffron) stigma total extract on liver and kidney tissues in the rat. *Pharmaceutical Sci (J Faculty of Pharmacy)* 2009; 15(2): 115-24. [Farsi]
- [9] Larijani B, Heshmat R, Bahrami A, Delshad H, Ranjbar Omrani G, Mohammad K et al. Effects of Intravenous Semelil (ANGIPARSTM) on Diabetic Foot Ulcers Healing: A Multicenter Clinical Trial. *DARU* 2008; 16: 35-40. [Farsi]
- [10] Farzamfar B, Abdollahi M, Ka'abinejadian S, Heshmat R, Shahhosseiny MH. Sub-chronic toxicity study of a novel herbal-based formulation (Semelil) on dog. *DARU* 2008; 16(sutll.1): 15-9. [Farsi]
- [11] Heshmat R, Mohammad K, Mohajeri Tehrani MR, Tabatabaie Malazy O. Assessment of maximum tolerated dose of a new herbal drug, Semelil ANGIPARSTM) in patients with diabetic foot ulcer: A Phase I clinical Trial. *J Army Univ Med Sci The I.r.iran* 2011; 9(2): 99-104. [Farsi]
- [12] Williamson JR, Kilo C. Capillary basement membrane in diabetes. *Diabetes* 1993; 32(2): 96-100.
- [13] Endo K, Miyashita Y, Sasaki H, Ebisuno M, Ohira M, Saiki A, et al. Probuocol and atorvastatin decrease

- urinary 8-hydroxy-2-deoxyguanosin in patient with diabetes and hypercholesterolemia. *J Atheroscler Thromb* 2006; 13(1): 68-75.
- [14] Hemmatabadi M, Bakhshayesh S, Abdollahi M, Heshmat R, Khoshechin G, Azimaraghi O, et al. Evaluation of antioxidant effects of Semelil (ANGIPARSTM), in diabetic patients: A randomized, double-blind Placebo-controlled clinical trial. *Iranian Journal of Diabetes Lipid Disorders* 2010; 9(2): 161-8. [Farsi]
- [15] Alipoor B, Alipoor Aghiri S, Ostad Rahimi A, Delazar A, Mesghari M. Effects of total extract and its different hydromethanol fractions of Iranian black tea on inflammatory factors and glycosylated hemoglobin (HbA1c) in STZ-induced diabetic rats. *Urmia Med J* 2011; 21(5): 398-406. [Farsi]
- [16] Waisundara VY, Hsu A, Huang D, Tan BK. Characterization of the anti-diabetic and antioxidant effects of rehmanna glutinosa in streptozotocin-induced diabetic Wistar rats. *Am J Chin Med* 2008; 36(6): 1083-104.
- [17] Sukumar P, Loo A, Magur E, Nandi J, Oler A, Levine RA. Dietary supplementation of nucleotides and arginine promotes healing of small bowel ulcers in experimental ulcerative ileitis. *Dig Dis Sci* 1997; 42(7): 1530-6.
- [18] Amouoghli-Tabrizi B, Mohajeri D. Protective effect of turnip root ethanolic extract on early diabetic nephropathy in the rats. *J Zahedan Univ Med Sci (Tabib-e-shargh)* 2011; 13(6): 13-9. [Farsi]
- [19] Pacher P, Obrosova IG, Mabley JG, Szado C. Role of introsative stress and proxynitrite in the pathogenesis of diabetic complications. Emerging new therapeutical strategies. *Curr Med Chem* 2005; 12(3): 267-75.
- [20] Jose MA, Abraham A, Narmadha MP. Effect of silymarin in diabetes mellitus patients with liver diseases. *J Pharmacol Pharmacother* 2011; 2(4): 287-9.
- [21] Lakzaei M, Pouramir M, Moghadamnia AA, Mir H. Effect of Alcoholic Extract of Sour Orange Peel on Total Antioxidant, Insulin Level and Hyperglycemia in Alloxanized Rats. *J Babol Univ Med Sci* 2012; 14(1): 19-24. [Farsi]
- [22] Shim H, Oishi S, Fujii N. Chemokine receptor CXCR4 as a therapeutic target for neuroectodermal tumors. *Semin Cancer Biol* 2009; 19(2): 123-34.
- [23] Sheetz MJ, King GL. Molecular understanding of hyperglycemia's adverse effects for diabetic complications. *JAMA* 2002; 288(20): 2579-88.

Evaluation of Effects of Angi- Pars on Kidney, Brain and Liver Tissues of Chronic Diabetic Rats

F. Fatehi¹, M.M. Taghavi², G.H. Hasanshahi³, S.E. Hoseini⁴, J. Hoseini⁵, Z. Jamali⁶

Received: 10/03/2012 Sent for Revision: 05/06/2012 Received Revised Manuscript: 19/09/2012 Accepted: 19/09/2012

Background and Objectives: Diabetes mellitus (DM) is defined as a disorder in which the prominent role of oxidative stress is well documented. Treatment of (DM) with herbal medicine products is one of the main focuses of investigators and to date several reports are published regarding properties of herbal plants. Regardingly, several types of plants are proposed for treatment of (DM). Thus, the current investigation is designed to explore therapeutic properties of Angipars as an herbal plant on tissue injuries associated with (DM) in rats.

Material and Methods: This experimental study was performed on 48 male wistar rats weighting 200-250 grams. The induction of DM was carried out by intra- muscular injection of 50mg/kg of STZ (streptozotocin) in a region between the two ears of animal, Approximately, 56 days following the induction of DM rats were divided into four main groups (12 rats in each group): first group received normal saline for 14 consecutive days and three another groups were injected with Angipars, insulin and Angipars-insulin as the same duration respectively. 24 hours after the last injection, animals were humanely killed and brain, liver and kidney tissues were analyzed regarding tissue injuries by histo-chemistry analysis.

Findings: Our results showed that all of the studied animals had tissue injuries while significant decreased injuries were observed in Angipars-insulin treated group. In the majority of microscopic fields of kidney of untreated rats red blood cells were observed in tubular tissues of kidneys of animals. Likewise, kidney tissues, cellular infiltrations were observed in most of the brain areas and also binuclear hepatocytes were seen in liver tissues. These tissues characterizations were decreased in insulin and Angipars treated groups but were significantly decreased in Angipars-insulin treated group. Overall, animal tissues in insulin-Angi pars group were more similar to normal tissue.

Conclusions: It seems that Angi pars having properties such as anti-oxidant and neovascularisation effects could protect the tissues from injuries in experimental group's animals in comparison to control group animals.

Key word: Angi- Pars, Diabetes, Liver, Kidney, Brain, Diabetic rat

Funding: This research was funded by Rafsanjan university of Medical Sciences and Islamic Azad University .

Conflict of Interest: Not declared

Ethical approval: The Ethics Committee of Rafsanjan university of Medical Sciences and Islamic Azad University approved the study.

How to cite this article: Fatehi F, Taghavi MM, Hasanshahi GH, Hoseini SE, Hoseini J, Jamali Z. Evaluation of Effects of Angi- Pars on Kidney, Brain and Liver Tissues of Chronic Diabetic Rats *J Rafsanjan Univ Med Scie* 2013; 12(3): 185-94. [Farsi]

1- MSc Student of, Dept of Physiology, Sciences and Research Branch, Islamic Azad University, Marvdasht Branch Shiraz, Iran

2- Assistant Prof., Dept. of Anatomy, School of Medicine, Rafsanjan University of Medical Sciences, Rafsanjan, Iran
(Corresponding Author) (0391) 5234003, Fax:(0391) 5225209, E-mail: taghavi164@yahoo.com

3- Associate Prof., Molecula- Medicine Research Center, Rafsanjan University of Medical Sciences, Rafsanjan, Iran

4- Assistant Prof., Dept. of Physiology, Sciences And Research Branch, Islamic Azad University, Shiraz, Iran

5- Master Student candidate of Department of Biochemistry, School of Medicine, Rafsanjan University of Medical Sciences, Rafsanjan, Iran

6- MSc Student, Dept of Biochemistry, School of Medicine, Rafsanjan University of Medical Sciences, Rafsanjan, Iran