مقاله پژوهشی
مجله دانشگاه علوم پزشکی رفسنجان
دوره ۱۳، اردیبهشت ۱۳۹۳، ۱۴۰-۱۲۵

مطالعه اثرات پیشگیرانه عصاره چای سبز از ابتلاء به استئاتوز کبد در موش‌های صحرایی تغذیه شده با جیره پر چرب

بهرام عمواوغلی تبریزی[۱]، داریوش مهاجری[۲]

دریافت مقاله: ۹۲/۷/۲۲ ارسال مقاله به نویسنده جهت اصلاح: ۹۲/۸/۲۱ دریافت اصلاحیه از نویسنده: ۹۲/۹/۱۹ پذیرش مقاله: ۹۲/۱۰/۴

چکیده

زمینه و هدف: بیماری کبد چرب غیر الکلی، یکی از معمول‌ترین عوامل آسیب مزمن کبد در جهان می‌باشد. هدف از این مطالعه، بررسی اثرات پیشگیرانه عصاره چای سبز از ایجاد کبد چرب در اثر رژیم غذایی پرچرب در موش صحرایی می‌باشد.

مواد و روش‌ها: در این مطالعه تجربی، موش‌های صحرایی نر ویستار به طور تصادفی به گروه‌های آزمایشی شاهد سالم، تغذیه با جیره پرچرب، تغذیه با جیره پرچرب و درمان با کلوفیبرات، تغذیه با جیره پرچرب و تیمار با عصاره چای سبز تقسیم شدند. موش‌ها به مدت ۶ هفته توسط رژیم غذایی پرچرب برای ایجاد کبد چرب و درمان با کلوفیبرات یا عصاره چای سبز جهت پیشگیری از کبد چرب، تیمار گردیدند. در پایان، تغییرات چربی سرم، شاخص‌های سرمی آسیب کبد و فعالیت آنتی‌اکسیداتیوی کبد بین گروه‌ها با تحلیل واریانس یکطرفه و آزمون تعقیبی توکی مورد مقایسه قرار گرفتند. آسیب‌شناسی کبد برای تأیید یافته‌های بیوشیمیایی انجام شد.

یافته‌ها: در موش‌هایی که با جیره پرچرب تغذیه شده بودند، هیپرتری‌گلیسریدمی و هیپرکلسترولمی ایجاد شد. در این موش‌ها افزایش سطح سرمی آنزیم‌های کبدی و کاهش معنی‌دار فعالیت آنتی‌اکسیدان‌ها و افزایش میزان شاخص پراکسیداسیون لیپیدی بافت کبد دیده شد (**p**=۰/۰۰۱). تیمار با عصاره چای سبز به طور معنی‌داری مقادیر افزایش یافته شاخص‌های آسیب کبد (**p**=۰/۰۲۳) و مالون‌دی‌آلدئید (**p**=۰/۰۳۲) را کاهش داد، همچنین، آنتی‌اکسیدان‌های کبد و لیپیدهای افزایش یافته سرم را به حالت طبیعی برگرداند (**p**=۰/۰۲۸). آسیب‌شناسی کبد، تغییرات ناشی از جیره پرچرب و اثرات پیشگیرانه عصاره چای سبز را مورد تأیید قرار داد.

نتیجه‌گیری: تأثیر پیشگیرانه چای سبز از بروز کبد چرب در موش‌های صحرایی تغذیه شده با جیره پرچرب به خصوصیات آنتی‌اکسیدانی آن مربوط می‌گردد.

واژه‌های کلیدی: جیره غذایی پرچرب، چای سبز، آنتی‌اکسیدان‌ها، کبد چرب

۱- (نویسنده مسئول) استادیار گروه آموزشی علوم درمانگاهی، دانشکده دامپزشکی، دانشگاه آزاد اسلامی، واحد تبریز، تبریز، ایران
تلفن: ۶۳۷۲۲۷۴-۰۴۱۱، دورنگار: ۶۳۷۳۹۳۵-۰۴۱۱ ، پست الکترونیکی: b_tabrizi@iaut.ac.ir
۲- دانشیار گروه آموزشی پاتوبیولوژی، دانشکده دامپزشکی، دانشگاه آزاد اسلامی، واحد تبریز،تبریز، ایران

[Downloaded from journal.rums.ac.ir on 2026-11-24]

[DOR: 20.1001.1.17353165.1393.13.2.7.0]

مقدمه

کبد چرب غیرالکلی به عنوان یک اختلال متابولیکی، به طور جهانی گریبان‌گیر بشر بوده و معمولاً با چاقی مفرط، افزایش چربی خون و دیابت شیرین نوع ۲ همراه می‌باشد. بررسی‌ها نشان داده است که تغذیه با جیره پرچرب منجر به استئاتوز کبد می‌گردد [۱]. تری‌گلیسرید و کلسترول، لیپیدهای بیولوژیک مهمی هستند که مصرف بیش از حد آن‌ها از طریق غذا منجر به هیپرتری‌گلیسریدمی [۳-۲] و هیپرکلسترولمی [۴] می‌گردد. کبد چرب غیرالکلی با تجمع تری‌گلیسریدها در سلول‌های کبدی که در اثر استریفیکاسیون اسیدهای چرب آزاد و گلیسرول شکل می‌گیرند، مشخص می‌شود. افزایش اسیدهای چرب آزاد در کبد از سه منبع جداگانه یعنی لیپولیز (هیدرولیز اسید چرب و گلیسرول از تری‌گلیسرید) در بافت چربی، رژیم غذایی پرچرب و لیپوژنز مجدد سرچشمه می‌گیرد [۵]. در مقابل، اسیدهای چرب ممکن است از طریق بتا-اکسیداسیون، استریفیکاسیون مجدد به تری‌گلیسریدها و ذخیره به شکل قطرات چربی، یا دفع به صورت [VLDL (very low density lipoprotein)] مصرف شوند. بنابراین، تجمع چربی در کبد می‌تواند در اثر افزایش سنتز چربی، کاهش دفع چربی و یا کاهش اکسیداسیون آن به وقوع بپیوندد.

Donnelly و همکاران نشان داده‌اند که ۶۰٪ محتوای تری‌گلیسرید کبد از اینفلاکس اسیدهای چرب از بافت چربی، ۲۶٪ از لیپوژنز مجدد، و ۱۵٪ از جیره غذایی منشأ می‌گیرد [۶]. کبد چرب غیر الکلی با یکسری تغییرات هیستوپاتولوژیک که از استئاتوز تا سیروز متفاوت است، همراه می‌باشد [۸-۷]. سابقاً عقیده بر این بود که استئاتوز پدیده‌ای ساده بوده و بدون عوارض می‌باشد. در هر صورت، امروزه مشخص شده است که کبد چرب به عواملی همچون استرس‌های اکسیداتیو آسیب‌پذیر بوده و می‌تواند به استئاتوهپاتیت که با نکروز، آماس، فیبروز و سیروز مشخص می‌شود، منجر گردد [۹].

در پاتوژنز استئاتوهپاتیت غیر الکلی فرضیه‌ای که وجود دارد این است که: تجمع تری‌گلیسرید در کبد یا استئاتوز باعث افزایش حساسیت کبد به آسیب‌های ناشی از سیتوکائین‌ها یا لیپوکائین‌های آماسی، اختلالات عملکردی میتوکندری‌ها و استرس اکسیداتیو خواهد شد که خود منجر به استئاتوهپاتیت و یا فیبروز می‌شود [۱۰]. Barbuio و همکاران نشان داده‌اند که استرس اکسیداتیو در تبدیل استئاتوز به استئاتوهپاتیت مؤثر می‌باشد [۱۱]. به هرحال، اگرچه استئاتوز ممکن است به نارسایی کامل کبد منجر شود، اما هنوز درمان مناسب و ایده‌آلی برای آن بنا نشده است [۷] و روش‌های اتخاذ شده فقط عوامل خطر زمینه‌ساز را درمان یا کنترل می‌کنند. درمان‌های فارماکولوژیک محتمل شامل: استفاده از آنتی‌اکسیدان‌ها، حساس کننده‌های انسولین، محافظت کننده‌های کبدی یا عوامل کاهش‌دهنده چربی هستند [۱۲].

از آن جایی که گیاهان دارویی فراوانی با خواص آنتی‌اکسیدانی و ضدالتهابی وجود دارند، لذا کاربرد این گیاهان نیز می‌تواند در پیشگیری از استئاتوهپاتیت در موارد تغذیه با جیره پرچرب مؤثر باشد. چای (Camellia sinensis) یکی از عامه پسندترین نوشیدنی‌ها در سراسر جهان می‌باشد و امروزه به عنوان منبعی با فعالیت‌های بیولوژیک و فارماکولوژیک مفید برای سلامتی انسان مورد توجه قرار گرفته است. خواص درمانی عصاره چای و پلی‌فنل‌های کاتچینن (catechin polyphenols) آن، منجر

[Downloaded from journal.rums.ac.ir on 2026-11-24]

[DOR: 20.1001.1.17353165.1393.13.2.7.0]

به انجام بررسی‌های علمی در جهت پیشگیری و درمان بیماری‌های متعددی توسط این عصاره شده است [۱۴-۱۳]. پلی‌فنل‌ها (polyphenols)، به خصوص کاتچین‌ها (catechins) از عمده‌ترین اجزای محلول در آب چای سبز می‌باشند. مهم‌ترین کاتچین‌های چای سبز عبارتند از: اپیکاتچین [epicatechin (EC)]، اپیگالوکاتچین [(EGC) epigallocatechin] و اپیکاتچین گالیت. Crespy و همکارش گزارش کرده‌اند که عصاره چای سبز دارای خواص آنتی‌اکسیدانی و پاکسازی رادیکال‌های آزاد می‌باشد [۱۷]. Mohamadin و همکاران نشان دادند که مصرف عصاره چای سبز، آسیب‌های اکسیداتیو ناشی از سیکلوسپورین-A را کاهش می‌دهد [۱۸]. همچنین، Sano و همکاران گزارش کرده‌اند که کاتچین‌های چای سبز از پراکسیداسیون لیپیدی توسط مواد شیمیایی در کبد و کلیه حیوانات جلوگیری می‌کند [۱۹]. کاتچین‌های چای سبز، زداینده‌های قدرتمند سوپراکسید، پراکسید هیدروژن، رادیکال‌های هیدروکسیل و نیتریک اکسید حاصل از مواد شیمیایی مختلف می‌باشند. کاتچین‌ها همچنین، به دلیل ساختار کاتکولی خود به فلزات متصل شده و مانع از تشکیل رادیکال‌های آزاد توسط آن‌ها می‌گردند [۲۰]. به علاوه، کاتچین‌های چای سبز خواص آنتی‌اکسیدانی اورات، بتا کاروتن، ویتامین C و ویتامین E را در محافظت از سلول دارا می‌باشند [۲۱].

با توجه به مباحث فوق، این گیاه دارویی احتمالاً توانایی آن را خواهد داشت که بتواند کبد را از ابتلاء به استئاتوز و در پی آن آسیب‌های ناشی از تنش‌های اکسایشی یعنی استئاتوهپاتیت محافظت کند. در هر صورت با توجه به بررسی منابع، مطالعه‌ای در رابطه با اثرات پیشگیری‌کنندگی چای سبز از ابتلاء به استئاتوهپاتیت کبد در موارد تغذیه با جیره پر چرب وجود ندارد. بنابراین، تحقیق حاضر برای اولین بار جهت ارزیابی اثرات پیشگیری کنندگی چای سبز از استئاتوهپاتیت کبد در موش‌های صحرایی تغذیه شده با جیره پر چرب طراحی گردید.

مواد و روش‌ها

مطالعه حاضر از نوع تجربی می‌باشد که در سال ۱۳۹۲ در محل مرکز تحقیقات دارویی دانشگاه آزاد اسلامی تبریز انجام شد و کلیه ملاحظات اخلاقی و پروتکل‌های کار روی حیوانات آزمایشگاهی مورد تأیید کمیته نظارت بر حقوق حیوانات آزمایشگاهی این مرکز بود.

برای انجام این مطالعه از تعداد ۴۰ سر موش صحرایی نر بالغ نژاد ویستار با وزن تقریبی ۲۰±۲۰۰ گرم استفاده شد که از محل پرورش و نگهداری حیوانات آزمایشگاهی انستیتو پاستور خریداری شده بودند. شرایط نگهداری برای تمام گروه‌ها یکسان و به صورت ۱۲ ساعت روشنایی/تاریکی و دمای ۲±۲۱ درجه سانتی‌گراد بود. جیره غذایی و آب نیز به‌طور آزاد در دسترس حیوانات قرار گرفته و پس از یک هفته عادت به شرایط جدید، آزمایش روی حیوانات شروع شد. موش‌ها به‌طور تصادفی به ۴ گروه مساوی با ۱۰ سر موش در هر گروه شامل: ۱-گروه شاهد سالم، ۲-گروه تغذیه با جیره پر چرب، ۳- گروه تغذیه با جیره پر چرب و تیمار با کلوفیبرات (Clofibrate) ۳۲۰ میلی‌گرم/ کیلوگرم/ روز به عنوان شاهد مثبت جهت ارزیابی صحت و اعتبار آزمون (test validity) و ۴- گروه تغذیه با جیره پر چرب و تیمار با عصاره چای سبز تقسیم شدند. عصاره طبق روش Maity و همکاران تهیه شد [۲۲]. به این صورت که ۱۵ گرم پودر چای سبز تازه در یک لیتر آب مقطر جوشان به مدت ۵ دقیقه خیسانده شده

[Downloaded from journal.rums.ac.ir on 2026-11-24]

[DOR: 20.1001.1.17353165.1393.13.2.7.0]

و محلول به دست آمده صاف و آماده استفاده گردید. این محلول به عنوان تنها منبع آب نوشیدنی برای موش‌های تیمار با عصاره، مورد استفاده قرار گرفت. برای ایجاد استئاتوز کبد، از امولسیون پرچرب (جدول ۱) طبق روش ارائه شده توسط Zou و همکاران استفاده شد [۲۳].

جدول۱- ترکیب امولسیون پر چرب جهت گاواژ به موش‌های صحرایی

ترکیب	مقدار مصرف
روغن ذرت	۴۰۰ گرم
ساکاروز	۱۵۰ گرم
پودر کامل شیر	۸۰ گرم
کلسترول	۱۰۰ گرم
سدیم دی‌اکسی‌کولات	۱۰ گرم
توئین ۸۰	۳۶/۴ گرم
پروپیلن گلیکول	۳۱/۱ گرم
مولتی ویتامین	۲/۵ گرم
نمک	۱۰ گرم
مواد معدنی مخلوط	۱/۵ گرم
آب مقطر	۳۰۰ میلی‌لیتر

به طور خلاصه، موش‌های گروه‌های ۲ تا ۴، امولسیون پرچرب را به میزان ۱۰ میلی‌گرم/کیلوگرم، روزانه رأس ساعت ۸ صبح به مدت ۶ هفته از طریق گاواژ دریافت کردند. به موش‌های گروه شاهد نیز همزمان و به همان مقدار (۱۰ میلی‌گرم/ کیلوگرم) نرمال سالین گاواژ شد. همزمان گروه ۳ (شاهد مثبت) نیز، کلوفیبرات را به میزان ۳۲۰ میلی‌گرم/ کیلوگرم/ روز از طریق گاواژ به صورت سوسپانسیون در متیل‌سلولز ۰/۵٪ (۲ میلی‌گرم/ کیلوگرم) دریافت کرد [۲۴]. به موش‌های گروه شاهد نیز به همان میزان (۲ میلی‌گرم/ کیلوگرم) متیل سلولز ۵ درصد گاواژ شد. در پایان دوره آزمایش (۶ هفته) جهت اندازه‌گیری فاکتورهای بیوشیمیایی شامل: آلانین آمینوترانسفراز [alanine aminotransferase (ALT)]، آسپارتات آمینوترانسفراز [aspartate aminotransferase (AST)]، آلکالین فسفاتاز [alkaline phosphatase (ALP)]، آلبومین [albumin (Alb)]، پروتئین تام [(TP) total protein] و بیلی‌روبین تام [total bilirubin (TB)]، تری‌گلیسرید سرم [triglyceride serum (TG)]، کلسترول تام [total cholesterol (TC)]، LDL-C [LDL (low-density lipoprotein cholesterol)]، HDL-C [high-density lipoprotein (HDL cholesterol)]، نمونه خون ناشتا نیز از سینوس پشت کره چشم اخذ گردید. سرم نمونه‌های خون توسط سانتریفیوژ با سرعت ۲۵۰۰ دور در دقیقه و به مدت ۱۵ دقیقه در دمای ۳۰ درجه سانتی‌گراد جدا شد. پارامترهای ذکر شده به روش آنزیماتیک با کیت‌های تجاری اندازه‌گیری شد. میزان VLDL-C [very low-density (VLDL cholesterol)]

[Downloaded from journal.rums.ac.ir on 2026-11-24]

[DOR: 20.1001.1.17353165.1393.13.2.7.0]

lipoprotein] نیز با کسر LDL-C و HDL-C از کلسترول تام محاسبه شد.

برای تعیین وضعیت آنتی‌اکسیدانی کبد، همه موش‌ها هم‌زمان با ایجاد دررفتگی در مهره‌های گردن به راحتی کشته شدند. کبد موش‌ها سریعاً خارج و در سالین بسیار سرد شستشو و هموژنات ۱۰٪ در ۱/۱۵٪ (w/v) کلرور پتاسیم تهیه شد. هموژنات با سرعت ۷۰۰۰ دور در دقیقه و به مدت ۱۰ دقیقه در دمای ۴ درجه سانتی‌گراد سانتریفیوژ شده و محلول رویی جهت سنجش میزان پراکسیداسیون لیپیدی از طریق اندازه‌گیری مقدار مالون‌دی‌آلدئید [malondialdehyde (MDA)] و همچنین، برای اندازه‌گیری فعالیت آنزیم‌های آنتی‌اکسیدانی سوپراکسید دیسموتاز [(SOD) superoxide dismutase]، کاتالاز [catalase(CAT)]، گلوتاتیون پراکسیداز [glutathione peroxidase (GPX)] و گلوتاتیون ردوکتاز [glutathione reductase (GR)] مورد استفاده قرار گرفت.

فعالیت آنزیم‌های آنتی‌اکسیدانی مورد مطالعه و میزان MDA با استفاده از کیت‌های تجاری موجود (Nanjing Jiancheng Bioengineering Institute, Nanjing, China) و طبق دستورالعمل شرکت تولیدکننده کیت انجام شد. مقدار MDA بافتی به صورت نانومول مالون‌دی‌آلدئید در میلی‌گرم پروتئین و فعالیت آنتی‌اکسیدانی به صورت واحدهای قراردادی در میلی‌گرم پروتئین عنوان گردید.

پراکسیداسیون چربی در کبد با روش رنگ سنجی به وسیله اندازه‌گیری TBARS (thiobarbituric acid reacting substances) طبق روش Fraga و همکاران انجام شد [۲۵]. به طور خلاصه، ۰/۱ میلی‌لیتر هموژنات بافتی با ۲ میلی‌لیتر معرف TBA-Hcl (thiobarbituric acid) TCA (trichloroacetic acid) ۰/۲۵ ،TBA ٪۳۷، مول HCL و ۱۵٪ TCA، به نسبت ۱:۱:۱) مخلوط و پس از ۱۵ دقیقه قرارگیری در بن ماری جوش، خنک گردید و در ۳۵۰۰ گرم به مدت ۱۰ دقیقه در دمای اتاق سانتریفیوژ شد. شدت جذب محلول رویی شفاف در ۵۳۵ نانومتر در مقابل بلانک اندازه‌گیری گردید. مقادیر به صورت نانومول بر ۱۰۰ گرم بافت بیان شدند.

فعالیت سوپراکسید دیسموتاز توسط روش Nishikimi و همکاران تعیین گردید [۲۶]. در حدود ۵ میکروگرم از پروتئین‌های تام هر یک از هموژنات‌های کبدی با بافر پیروفسفات سدیم، فنازین متوسولفات [(PMT) methosulfate phenazine] و نیترو-بلو تترازولیوم [Nitro-blue Tertazolium (NBT)] مخلوط گردید. واکنش با افزودن نیکوتین‌آمید-آدنین دی‌نوکلئوتید [Nicotinamide-adenine dinucleotide (NADH)] آغاز شد. مخلوط واکنش در دمای ۳۰ درجه سانتی‌گراد به مدت ۹۰ ثانیه انکوبه و با افزودن ۱ میلی‌لیتر اسید استیک گلاسیال متوقف گردید. شدت جذب مخلوط رنگزای تشکیل شده در ۵۶۰ نانومتر اندازه‌گیری شد. هر واحد از فعالیت سوپراکسید دیسموتاز به صورت غلظت آنزیم مورد نیاز برای ممانعت از تولید رنگ تا ۵۰٪ در ۱ دقیقه، تحت شرایط مطالعه، تعیین گردید.

فعالیت کاتالاز توسط روش Claiborne و بر اساس تجزیه پراکسید هیدروژن در ۲۴۰ نانومتر، مورد سنجش قرار گرفت [۲۷]. به طور خلاصه، مخلوط مورد سنجش متشکل از ۱/۹۵ میلی‌لیتر بافر فسفات (۰/۰۵ M, pH=۷)، ۱ میلی‌لیتر پرکسید هیدروژن (۰/۰۱۹ M) و ۰/۰۵ میلی‌لیتر PMS (۱۰٪) در حجم نهایی ۳ میلی‌لیتر بود. تغییرات در جذب، در ۲۴۰ نانومتر اندازه‌گیری شد. در

[Downloaded from journal.rums.ac.ir on 2026-11-24]

[DOR: 20.1001.1.17353165.1393.13.2.7.0]

نهایت، نتیجه به شکل فعالیت کاتالاز در دقیقه محاسبه گردید.

فعالیت گلوتاتیون پراکسیداز با استفاده از روش Rotruck و همکاران [۲۸] و بر اساس واکنش ذیل مورد سنجش قرار گرفت:

$H_2O_2 + 2GSH$ (گلوتاتیون احیاء) $\rightarrow 2H_2O +$ GSSG (گلوتاتیون اکسید)

گلوتاتیون پراکسیداز، در هموژنات بافتی، گلوتاتیون را اکسیده کرده که به طور هم زمان پراکسید هیدروژن به آب احیاء می گردد. این واکنش پس از ۱۰ دقیقه توسط تری‌کلرواستیک اسید متوقف و گلوتاتیون باقیمانده توسط محلول دی‌تیوبیس نیتروبنزوئیک اسید [(DTNB) Dithiobis nitrobenzoic acid] مجدداً فعال گردیده و منجر به تشکیل ترکیب رنگی می‌گردد که با اسپکتروفتومتر در ۴۲۰ نانومتر اندازه‌گیری می‌شود. مخلوط واکنش‌گر متشکل از ۰/۲ میلی‌لیتر اتیلن دی‌آمین تترااستیک اسید [(EDTA) ethylenediamine tetra-acetic acid] ۰/۸ mM، ۰/۱ میلی‌لیتر آزید سدیم (sodium azide) ۱۰ mM، ۰/۱ میلی‌لیتر پراکسید هیدروژن ۲/۵ mM و ۰/۲ میلی‌لیتر هموژنات بود که در ۳۷ درجه سانتی‌گراد به مدت ۱۰ دقیقه انکوبه گردید. واکنش با افزودن ۰/۵ میلی‌لیتر تری‌کلرواستیک اسید ۱۰٪ متوقف و لوله‌ها با ۲۰۰۰ دور در دقیقه به مدت ۱۵ دقیقه سانتریفیوژ شدند. سه میلی‌لیتر دی سدیم هیدروژن ۰/۸ mM و ۰/۱ میلی‌لیتر DTNB ۰/۰۴٪ به محلول شناور افزوده شد و بلافاصله رنگ حاصله در ۴۲۰ nm اندازه‌گیری شد. فعالیت گلوتاتیون پراکسیداز به صورت میلی‌گرم پروتئین/ دقیقه/ میکرومول گلوتاتیون اکسید بیان گردید.

فعالیت گلوتاتیون ردوکتاز با استفاده از روش Mohandas و همکاران [۲۹] بر اساس واکنش ذیل مورد سنجش قرار گرفت:

$NADPH + H^+ + GSSG \rightarrow NADP^+ + 2GSH$

در حضور گلوتاتیون ردوکتاز، گلوتاتیون اکسیده، احیاء گردیده و هم زمان، NADPH به +NADP اکسیده می‌شود. فعالیت آنزیم در دمای اتاق و با ناپدید شدن میزان NADPH در دقیقه با اندازه‌گیری اسپکتروفتومتری کاهش جذب نوری در ۳۴۰ نانومتر، تعیین گردید.

برای آسیب‌شناسی بافتی کبد از لحاظ استئاتوز، از سمت دیافراگمی لوب چپ کبد نمونه‌های منجمد تهیه شد که ابتدا در کرایوستات آماده‌سازی شده، سپس پایدار گردیده و برش‌هایی با ضخامت ۵ میکرون و با روش رنگ آمیزی روغن قرمز-او (Oil-Red-O) تهیه شد [۳۰]. تغییرات هیستوپاتولوژی از لحاظ تغییر چربی هپاتوسیت‌ها بر اساس شدت ضایعه طبق روش ارائه شده توسط Wang و همکاران و Brunt و همکاران [۳۲-۳۱]، از صفر تا ۴ (صفر: بدون استئاتوز، ۱: کمتر از ۲۵٪ هپاتوسیت‌ها دچار استئاتوز هستند، ۲: بین ۲۶ تا ۵۰٪ هپاتوسیت‌ها دچار استئاتوز هستند، ۳: بین ۵۱ تا ۷۵٪ هپاتوسیت‌ها دچار استئاتوز هستند و ۴: بیش از ۷۵٪ هپاتوسیت‌ها دچار استئاتوز هستند.) درجه‌بندی شد. کلیه درجه‌بندی‌ها با بزرگنمایی ۱۰۰× و در ۵ میدان میکروسکوپی از هر برش، به طور تصادفی با میکروسکوپ نوری مدل نیکون (ECLIPSE E200، ساخت کشور ژاپن) انجام شد.

برای تحلیل داده‌ها از بسته نرم‌افزاری SPSS نسخه ۱۳ استفاده شد. داده‌های کمی به صورت انحراف استاندارد ± میانگین (mean±SEM) ارائه و اختلاف معنی‌دار بین گروه‌ها توسط تحلیل واریانس یک‌طرفه (one-way

[Downloaded from journal.rums.ac.ir on 2026-11-24]

[DOR: 20.1001.1.17353165.1393.13.2.7.0]

ANOVA) و آزمون تعقیبی توکی (Tukey) مورد بررسی قرار گرفت. برای مقایسه درجات هیستوپاتولوژیک استئاتوز کبد بین گروه‌های مورد مطالعه از آزمون ناپارامتری کروسکال- والیس (Kruskal-Wallis H test) استفاده شد که در صورت معنی‌دار بودن آزمون فوق، با استفاده از آزمون ناپارامتری من-ویتنی (Mann-Whitney U test) با اصلاح بونفرونی (Bonferroni Correction) مقایسات زوجی (برای کنترل خطای نوع اول) انجام شد. اختلافات در سطح ۰/۰۵ معنی‌دار تلقی شدند. از آزمون کلموگروف- اسمیرنف (Kolmogorov-Smirnov) نیز برای تعیین نرمال بودن توزیع داده‌ها استفاده شد.

نتایج

الف- تأثیر عصاره چای سبز بر تغییرات پروفایل لیپیدی سرم: در موش‌های گروه تغذیه با جیره پرچرب، سطوح سرمی TG، TC، LDL-C و VLDL-C در مقایسه با گروه شاهد سالم، به‌طور معنی‌داری (p<۰/۰۰۱) افزایش و میزان HDL-C در مقایسه با این گروه به‌طور معنی‌دار (p=۰/۰۰۱) کاهش یافت. در گروه شاهد مثبت، داروی کلوفیبرات سطوح افزایش یافته سرمی TG، TC، LDL-C و VLDL-C را در مقایسه با گروه تغذیه با جیره پرچرب، به‌طور معنی‌دار (p<۰/۰۰۱) کاهش و مقدار کاهش یافته HDL-C را در مقایسه با این گروه به‌طور معنی‌دار (p=۰/۰۰۱) افزایش داد. در گروه تغذیه با رژیم پرچرب به علاوه تیمار با عصاره چای سبز، مقادیر افزایش یافته TG، TC، LDL-C و VLDL-C سرم را در مقایسه با گروه تغذیه با جیره پرچرب، به‌طور معنی‌داری (p=۰/۰۰۱) کاهش و مقدار HDL-C سرم را در مقایسه با این گروه به‌طور معنی‌دار (p=۰/۰۱۶) افزایش داد (جدول ۲).

جدول۲- مقایسه میانگین پروفایل لیپیدی سرم در موش‌های صحرایی تغذیه شده با رژیم غذایی پرچرب

گروه‌ها	تری‌گلیسرید (mg/l)	کلسترول تام (mg/l)	LDL-C (mg/l)	VLDL-C (mg/l)	HDL-C (mg/l)
شاهد سالم	۸۸/۶۷±۴/۲۲***	۸۳/۶۵±۳/۵۸***	۱۳/۶۹±۰/۸۳***	۱۹/۴۵±۱/۱۶***	۵۰/۵۱±۳/۲۶**
رژیم پر چرب	۲۳۳/۵۴±۶/۹۲	۲۱۸/۱۴±۷/۸۱	۱۲۲/۷۲±۴/۷۵	۴۹/۵۲±۲/۲۱	۴۵/۹۰±۲/۳۴
رژیم پر چرب به علاوه کلوفیبرات	۹۵/۸۵±۳/۴۷***	۱۱۰/۲۸±۴/۲۹***	۲۵/۵۴±۱/۰۹***	۳۱/۳۲±۱/۱۵***	۵۳/۴۲±۴/۳۸**
رژیم پر چرب به علاوه عصاره چای سبز	۱۸۲/۵۶±۴/۶۵**	۱۳۹/۳۵±۵/۱۶**	۵۲/۶۵±۲/۸۸**	۳۵/۱۶±۲/۳۴**	۵۱/۵۴±۳/۹۵*

آزمون آماری مورد استفاده تحلیل واریانس یک‌طرفه و آزمون تعقیبی توکی می‌باشد. مقادیر به صورت انحراف استاندارد میانگین ± میانگین (mean±SEM) برای ۱۰ سر موش صحرایی در هر گروه ارائه شده است. *: p<۰/۰۵، **: p<۰/۰۱ و ***: p<۰/۰۰۱، در مقایسه با گروه تغذیه با رژیم غذایی پرچرب. (LDL-C: Low-Density Lipoprotein-Cholestrol، VLDL-C: Very Low-Density Lipoprotein، High-Density Lipoprotein :HDL-C).

ب- تأثیر عصاره چای سبز بر تغییرات شاخص‌های بیوشیمیایی آسیب کبد: در موش‌های گروه تغذیه با جیره پر چرب، سطوح سرمی آنزیم‌های ALT، AST و ALP و TB در مقایسه با گروه شاهد سالم، به طور معنی‌داری (p=۰/۰۰۱) افزایش و میزان TP و Alb به طور معنی‌داری (p=۰/۰۰۱) کاهش یافت. در گروه

[Downloaded from journal.rums.ac.ir on 2026-11-24]

[DOR: 20.1001.1.17353165.1393.13.2.7.0]

شاهد مثبت، کلوفیبرات سطوح افزایش یافته سرمی آنزیم‌های ALT، AST و ALP و بیلی‌روبین تام سرم در اثر رژیم پرچرب را به‌طور معنی‌دار (p=۰/۰۰۱) و تا حدّ طبیعی کاهش و مقادیر کاهش یافته پروتئین تام و آلبومین سرم در اثر رژیم پرچرب را به‌طور معنی‌دار (p=۰/۰۰۱) و تا سطوح طبیعی خود افزایش داد. در گروه تغذیه با رژیم پرچرب به‌علاوه تیمار با عصاره چای سبز، مقادیر افزایش یافته آنزیم‌های مارکر و بیلی‌روبین تام سرم در اثر رژیم پرچرب را به طور معنی‌داری (p=۰/۰۲۳) کاهش و مقادیر کاهش یافته پروتئین تام و آلبومین سرم را به طور معنی‌داری افزایش داد (p=۰/۰۴۲) هرچند که این مقادیر به حد طبیعی خود نرسیدند (جدول ۳).

جدول۳- مقایسه میانگین شاخص‌های سرمی آسیب کبد در موش‌های صحرایی تغذیه شده با رژیم غذایی پرچرب

گروه‌ها	شاخص‌ها					
	آلانین آمینو ترانسفراز (U/L)	آسپارتات آمینو ترانسفراز (U/L)	آلکالین فسفاتاز (IU/L)	بیلی‌روبین تام سرم (mg/dl)	آلبومین (g/dl)	پروتئین تام سرم (g/dl)
شاهد سالم	۴۹/۵۰±۲/۳۵^{bd}	۶۴/۷۰±۱/۵۴^{bd}	۱۸۷/۸۲±۹/۱۳^{bd}	۰/۸۳±۰/۰۳^{bd}	۴/۴۲±۰/۴۳^{bd}	۷/۹۶±۰/۵۷^{bd}
رژیم غذایی پر چرب	۶۶/۷۴±۳/۲۲^{acd}	۸۹/۲۲±۲/۷۶^{acd}	۲۷۵/۶۳±۱۱/۳۵^{acd}	۱/۳۱±۰/۰۷^{acd}	۳/۱۶±۰/۲۴^{acd}	۵/۲۴±۰/۲۳^{acd}
رژیم غذایی پر چرب به علاوه کلوفیبرات	۵۰/۶۸±۲/۱۷^{b}	۶۴/۲۱±۱/۲۶^{b}	۱۹۹/۸۲±۷/۲۹^{b}	۰/۸۹±۰/۰۵^{b}	۴/۳۵±۰/۳۷^{b}	۷/۰۶±۰/۴۲^{b}
رژیم پر چرب به علاوه عصاره چای سبز	۶۰/۱۶±۳/۱۱^{ab}	۷۷/۳۴±۲/۷۱^{ab}	۲۳۱/۸۲±۸/۴۱^{ab}	۱/۰۹±۰/۰۶^{ab}	۳/۶۴±۰/۲۸^{ab}	۵/۹۲±۰/۳۳^{ab}

آزمون آماری مورد استفاده تحلیل واریانس یک‌طرفه و آزمون تعقیبی توکی می‌باشد. مقادیر به صورت انحراف استاندارد میانگین ± میانگین (mean±SEM) برای ۱۰ سر موش صحرایی در هر گروه ارائه شده است. a اختلاف معنی‌دار با گروه ۱، b اختلاف معنی‌دار با گروه ۲، c اختلاف معنی‌دار با گروه ۳، d اختلاف معنی‌دار با گروه ۴، (p<۰/۰۵).

ج- تأثیر عصاره چای سبز بر فعالیت آنتی‌اکسیداتیوی کبد در رژیم غذایی پرچرب: در موش‌های گروه تغذیه با جیره پر چرب، سطوح کبدی آنزیم‌های آنتی‌اکسیدانی SOD، CAT، GP و GR در مقایسه با گروه شاهد سالم، به‌طور معنی‌داری (p=۰/۰۰۱) کاهش و MDA به طور معنی‌داری (p=۰/۰۰۱) افزایش یافت. در گروه شاهد مثبت، کلوفیبرات سطوح کاهش یافته آنزیم‌های SOD، CAT، GPX و GR در اثر رژیم پرچرب را به‌طور معنی‌دار (p=۰/۰۰۱) و تا حد طبیعی افزایش و مقادیر افزایش یافته مالون‌دی‌آلدئید در اثر رژیم پرچرب را به‌طور معنی‌دار (p=۰/۰۰۱) و تا سطوح طبیعی خود کاهش داد. در گروه تغذیه با رژیم پرچرب به علاوه تیمار با عصاره چای سبز، عصاره مقادیر کاهش یافته آنزیم‌های SOD، CAT، GPX و GR در اثر رژیم پرچرب را به‌طور معنی‌داری افزایش (p=۰/۰۲۸)، و مقادیر افزایش یافته مالون‌دی‌آلدئید را به طور معنی‌داری (p=۰/۰۳۲) کاهش داد، هرچند که این مقادیر به حد طبیعی خود نرسیدند (جدول ۴).

[Downloaded from journal.rums.ac.ir on 2026-11-24]

[DOR: 20.1001.1.17353165.1393.13.2.7.0]

جدول۴- مقایسه میانگین فعالیت آنتی‌اکسیدانتیوی کبد در موش‌های صحرایی تغذیه شده با رژیم غذایی پرچرب

گروه‌ها	پارامترها				
	مالون‌دی‌آلدئید (nmol/g protein)	سوپراکسید دیسموتاز U/mg (protein)	کاتالاز U/mg (protein)	گلوتاتیون پراکسیداز U/mg (protein)	گلوتاتیون ردوکتاز U/mg (protein)
شاهد سالم	۳/۵۹±۰/۱۷^{bd}	۱۳/۵۵±۰/۵۱^{bd}	۶۲/۱۷±۳/۱۲^{bd}	۲۱/۸۴±۱/۲۲^{bd}	۱۲۵/۴۸±۴/۸۷^{bd}
رژیم غذایی پر چرب	۵/۴۲±۰/۲۴^{acd}	۸/۶۶±۰/۳۱^{acd}	۴۹/۸۴±۱/۱۶^{acd}	۱۷/۴۷±۰/۶۳^{acd}	۱۰۱/۹۶±۲/۶۳^{acd}
رژیم غذایی پر چرب به علاوه کلوفیبرات	۳/۳۳±۰/۱۶^{b}	۱۲/۹۶±۰/۴۲^{b}	۶۰/۴۴±۱/۵۵^{b}	۲۲/۳۸±۱/۴۴^{b}	۱۱۸/۲۴±۳/۵۷^{b}
رژیم پر چرب به علاوه عصاره چای سبز	۴/۱۱±۰/۲۸^{ab}	۱۰/۴۷±۰/۵۷^{ab}	۵۸/۲۴±۱/۵۶^{ab}	۱۹/۸۲±۱/۱۴^{ab}	۱۱۱/۴۶±۳/۱۸^{ab}

آزمون آماری مورد استفاده تحلیل واریانس یک طرفه و آزمون تعقیبی توکی می‌باشد. مقادیر به صورت انحراف استاندارد میانگین ± میانگین (mean±SEM) برای ۱۰ سر موش صحرایی در هر گروه ارائه شده است. a اختلاف معنی‌دار با گروه ۱، b اختلاف معنی‌دار با گروه ۲، c اختلاف معنی‌دار با گروه ۳، d اختلاف معنی‌دار با گروه ۴، ($p<۰/۰۵$).

د- آسیب‌شناسی بافتی تأثیر عصاره چای سبز بر آسیب کبد در رژیم غذایی پرچرب: در مشاهدات ریزبینی، بافت کبد و هپاتوسیت‌ها در موش‌های گروه شاهد سالم ساختاری طبیعی داشتند (تصویر الف-۱). در موش‌های گروه تغذیه با جیره پر چرب استئاتوز شدید بافت کبد به صورت تغییر چربی هپاتوسیت‌ها با تشکیل تهان‌های ریز و درشت چربی همراه با تورم سلول‌های کبدی قابل مشاهده بود (تصویر ب-۱). در موش‌های گروه شاهد مثبت که جیره پرچرب دریافت می‌کردند، کلوفیبرات به خوبی مانع از استئاتوز کبد شده بود و تغییر پاتولوژیک خاصی به جز واکوئول‌های بسیار ریز و پراکنده در تعدادی از سلول‌های کبدی دیده نشد (تصویر ج-۱). در گروه تغذیه با رژیم پرچرب به علاوه تیمار با عصاره چای سبز، عصاره تا حد زیادی از تغییر چربی در هپاتوسیت‌ها پیشگیری کرده بود، به طوری که تغییرات چربی در هپاتوسیت‌ها خفیف بوده و واکوئول‌های ریز چربی به صورت پراکنده قابل مشاهده بودند (تصویر د-۱).

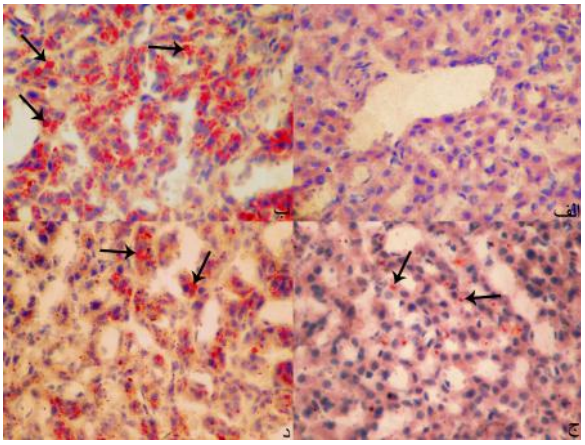

تصویر ۱- نمای ریزبینی از بافت کبد (رنگ‌آمیزی روغن قرمز-او، درشتنمایی ×۴۰). الف (گروه شاهد سالم): هپاتوسیت‌ها و ساختار بافت کبد طبیعی می‌باشد. ب (گروه تغذیه با رژیم پرچرب): تغییر چربی با تشکیل واکوئول‌های ریز و درشت چربی (فلش‌ها) مشخص می‌باشد. ج (گروه شاهد مثبت): بافت کبد طبیعی بوده و به جز واکوئول‌های ریز و معدود چربی (فلش‌ها) در برخی از هپاتوسیت‌ها تغییر پاتولوژیک خاصی در آن مشاهده نمی‌شود. د (گروه تغذیه با رژیم پرچرب به علاوه تیمار با عصاره چای سبز): تغییر چربی خفیف بوده و واکوئول‌های ریز چربی (فلش‌ها) به صورت پراکنده قابل مشاهده می‌باشد.

تأثیر عصاره چای سبز بر درجه‌بندی پاتولوژیک استئاتوز کبد در موش‌های تغذیه شده با رژیم پرچرب در جدول ۵ آورده شده است.

[Downloaded from journal.rums.ac.ir on 2026-11-24]
[DOR: 20.1001.1.17353165.1393.13.2.7.0]

جدول ۵- تأثیر عصاره چای سبز بر استئاتوز کبد در موش‌های صحرایی تغذیه شده با رژیم غذایی پرچرب

گروه‌ها	درجات استئاتوز کبد					P
	صفر	۱	۲	۳	۴	
شاهد سالم	۱۰	۰	۰	۰	۰	
رژیم پر چرب	۰	۰	۱	۲	۷	a
رژیم پر چرب به علاوه کلوفیبرات	۷	۲	۱	۰	۰	c
رژیم پر چرب به علاوه عصاره چای سبز	۵	۳	۱	۱	۰	bd

آزمون آماری مورد استفاده، آزمون ناپارامتری کروسکال- والیس و آزمون تعقیبی من-ویتنی با اصلاح بونفرونی می‌باشد. هر گروه شامل ۱۰ سر موش صحرایی بوده و ارقام نشان‌دهنده تعداد موش‌ها برای هر درجه از شدت استئاتوز می‌باشد. x $p<۰/۰۱$ و b $p<۰/۰۵$ در مقایسه با گروه شاهد سالم. x $p<۰/۰۱$ و d $p<۰/۰۵$ در مقایسه با گروه تغذیه با رژیم پرچرب.

بحث

افزایش آنزیم‌های کبدی در سرم نشانگر آسیب کبد می‌باشد [۳۳]. با توجه به این که تغییر در میزان سرمی آنزیم‌های مذکور طی استئاتوز کبد نیز قبلاً گزارش شده است [۳۴-۳۱]، بنابراین، در بررسی حاضر سطوح سرمی این شاخص‌ها مورد مطالعه قرار گرفته است. در این مطالعه، افزایش فعالیت سرمی آنزیم‌های AST، ALT و ALP در سرم موش‌های تغذیه شده با جیره پرچرب مشاهده شد که حکایت از بروز آسیب در سلول‌های کبدی دارد. این یافته با نتایج Chidambarama و همکارش همخوانی دارد [۳۳]. تیمار با عصاره چای سبز به طور قابل ملاحظه‌ای از افزایش سطوح سرمی آنزیم‌های فوق، در اثر تغذیه با جیره پرچرب، جلوگیری کرد که از این لحاظ با کلوفیبرات، قابل مقایسه می‌باشد.

در این مطالعه، نتایج بیوشیمیایی به دست آمده با یافته‌های آسیب‌شناسی بافتی نیز مورد تأیید قرار گرفت به طوری که موش‌هایی که به مدت شش هفته با جیره پرچرب تغذیه شده بودند، استئاتوز کبدی شدیدی را بروز دادند. در هر صورت ارزیابی‌های هیستوپاتولوژی اثرات پیشگیرانه عصاره چای سبز را از استئاتوز کبد در موش‌های تغذیه شده با جیره پرچرب نشان داد به طوری که عصاره چای سبز مانع از تشکیل واکوئول‌های چربی در سلول‌های کبدی شده بود. مشاهدات ریزبینی در توافق با یافته‌های بیوشیمیایی، با نتایج مطالعه Wang و همکاران همسو می‌باشد [۳۱].

نتایج بررسی حاضر نشان داد که جیره پرچرب منجر به کاهش فعالیت SOD، CAT، GPX و GR می‌شود. اختلال در پتانسیل آنتی‌اکسیدانی آنزیمی نشان می‌دهد که موش‌های تغذیه شده با جیره پرچرب قادر به مهار رادیکال‌های آزاد که باعث آسیب بافت‌ها می‌شوند، نیستند [۳۵]. مشخص شده است که تجمع چربی در کبد، حساسیت این بافت را نسبت به سایر عوامل آسیب‌رسان نظیر تنش‌های اکسیداتیو افزایش می‌دهد که خود باعث پیشرفت استئاتوز به سمت استئاتوهپاتیت، فیبروز و سیروز می‌شود [۳۶].

با توجه به ارتباط بین استرس اکسیداتیو و التهاب بافت [۳۳]، بررسی حاضر تایید می‌کند که رژیم غذایی پرچرب می‌تواند باعث آسیب اکسیداتیو کبد شود. القاء استرس اکسیداتیو در بافت کبد، توسط افزایش MDA به عنوان شاخص پراکسیداسیون لیپیدی و وضعیت نابسامان

[Downloaded from journal.rums.ac.ir on 2026-11-24]

[DOR: 20.1001.1.17353165.1393.13.2.7.0]

آنزیم‌های آنتی‌اکسیدان کبد موش‌های صحرایی تغذیه شده با جیره پرچرب، مورد تأیید قرار می‌گیرد. در این مطالعه فعالیت آنتی‌اکسیدانی عصاره چای سبز با اندازه‌گیری میزان MDA کبد و فعالیت آنزیم‌های آنتی‌اکسیدانی آن مورد ارزیابی قرار گرفت به طوری که جیره پرچرب باعث افزایش MDA کبد و کاهش فعالیت آنزیم‌های آنتی‌اکسیدانی در مقایسه با گروه شاهد شد.

در مطالعه حاضر، عصاره چای سبز به طور معنی‌داری وضعیت سیستم تدافعی آنتی‌اکسیدانی را در موش‌های تغذیه شده با جیره پرچرب بهبود بخشید. این نتایج نشان می‌دهد که عدم تعادل بین استرس اکسیداتیو و تشکیل آنتی‌اکسیدان‌ها می‌تواند متعاقب تغذیه با جیره پرچرب ایجاد شود و این که عصاره چای سبز می‌تواند از این روند آسیب جلوگیری کند، اثرات درمانی و پیشگیرانه آنرا از هپاتواستئاتوز ناشی از جیره پرچرب نشان می‌دهد. فعالیت آنتی‌اکسیدانی عصاره چای سبز در این مطالعه با نظرات سایر محققین نیز هماهنگ می‌باشد [۱۶-۱۵].

یافته‌های بیوشیمیایی مطالعه حاضر در کنار نتایج آسیب‌شناسی بافتی، نشان می‌دهد که تیمار با عصاره چای سبز شدت استئاتوز را در بافت کبد کاهش داده و مانع از آسیب اکسیداتیو آن می‌گردد به طوری که این اثرات با اثرات کلوفیبرات قابل قیاس می‌باشد.

برای ارزیابی تأثیر عصاره چای سبز بر متابولیسم لیپیدی که نقشی اساسی در بروز کبد چرب دارد، مقادیر سرمی TG، TC، VLDL-C، HDL-C و LDL-C مورد سنجش قرار گرفت. پس از شش هفته تیمار، سطوح سرمی TG، TC، VLDL-C و LDL-C در موش‌های صحرایی مورد تغذیه با رژیم پرچرب در مقایسه با موش‌های صحرایی سالم به طور معنی‌داری افزایش پیدا کرد. این نتایج با یافته‌های مطالعات Zou و همکاران همسو می‌باشد [۲۳]. تیمار موش‌های مورد تغذیه با رژیم غذایی پرچرب توسط عصاره چای سبز، باعث برگشت تغییرات ایجاد شده در پروفایل لیپیدی سرم به حالت طبیعی خود شد به طوری که، تیمار با عصاره چای سبز، سطوح سرمی افزایش یافته TG، TC، VLDL-C و LDL-C را در موش‌های تغذیه شده با جیره پرچرب، به طور معنی‌داری کاهش داد و مقدار کاهش یافته HDL-C را به طور قابل ملاحظه‌ای افزایش داد.

تغییرات آسیب‌شناسی بافتی کبد در موش‌های تغذیه شده با رژیم پرچرب با تغییرات ایجاد شده در پروفایل لیپیدی سرم همخوانی دارند. این نتایج نشان می‌دهند که عصاره چای سبز می‌تواند از بروز هپاتواستئاتوز از طریق کاهش تجمع لیپیدها در سرم و هپاتوسیت‌ها ممانعت کند.

کبد نقشی اساسی را در متابولیسم چربی در بدن به عهده داشته و استئاتوز کبد نشان از تجمع بیش از حد لیپیدها در هپاتوسیت‌ها به دلیل عدم تعادل در تشکیل و تجزیه چربی دارد [۳۷]. هیپرکلسترولمی، هیپرتری‌گلیسریدمی، میزان کم HDL-C و سطوح بالای LDL-C در سرم اختلالات معمولی هستند که در هومئوستاز لیپیدی مبتلایان به استئاتوز کبد رخ می‌دهد [۷]. تحقیقات نشان داده است که عصاره چای سبز دارای اثرات هیپولیپیدمیک می‌باشد [۳۸].

در این مطالعه، عصاره چای سبز به طور معنی‌داری تغییرات بیوشیمیایی و آسیب‌شناسی مربوط به تجمع چربی در بافت کبد را بهبود بخشید. این نتایج نشان می‌دهد که عصاره چای سبز اختلالات ایجاد شده در متابولیسم چربی ناشی از رژیم غذایی پرچرب را بهبود می‌بخشد. بررسی حاضر نشان می‌دهد که عصاره چای سبز

[Downloaded from journal.rums.ac.ir on 2026-11-24]

[DOR: 20.1001.1.17353165.1393.13.2.7.0]

از تجمع چربی در کبد متعاقب تغذیه با رژیم غذایی پرچرب جلوگیری کرده و اثرات پیشگیرانه آن از طریق تنظیم سطوح سرمی TG، TC، VLDL-C، HDL-C و LDL-C انجام می‌پذیرد. این تغییرات با کاهش شاخص‌های سرمی آسیب کبد و کاهش شدت استرس اکسیداتیو، همراه می‌باشد که مانع از پیشرفت استئاتوز به استئاتوهپاتیت نیز می‌شود. بنابراین، می‌توان پیشنهاد کرد که بعد از انجام کارآزمایی‌های بالینی شاهددار اتفاقی، ترکیبات چای سبز را به عنوان یک داروی گیاهی با خواص آنتی‌اکسیدانی، در موارد ابتلا به بیماری کبد چرب، از طریق صنایع داروسازی مورد استفاده قرار داد. چگونگی تأثیر دزهای مختلف عصاره و شناخت دقیق ماده یا مواد موثره اصلی، مکان و مکانیسم یا مکانیسم‌های مولکولی و سلولی مؤثر در عملکرد فارماکولوژیکی آن ناشناخته مانده و نیاز به مطالعات آتی و گسترده‌تری دارد.

نتیجه‌گیری

در مجموع، نتایج این مطالعه نشان می‌دهد که عصاره چای سبز دارای اثرات پیشگیرانه از وقوع استئاتوز کبد در موش‌های صحرایی تغذیه شده با جیره پرچرب بوده و باعث بهبود ساختار بافتی کبد و کاهش شاخص‌های سرمی آسیب آن در برابر رژیم‌های غذایی پرچرب می‌شود که نقش خود را احتمالاً از طریق افزایش فعالیت سیستم آنتی‌اکسیدانی اعمال می‌کند.

بدیهی است قبل از آن که دارویی جدید وارد عرصه طب شود، لازم است مطالعات متعددی در چندین مرحله روی دارو انجام شود. در اولین مرحله، دارو در محیط‌های بی‌جان (in vitro) و نیز روی حیوانات زنده (in vivo) بررسی می‌شود که در این مرحله ویژگی‌های کلی را روی مورد مطالعه (pharmacological profile) تحت بررسی قرار می‌دهند. بعد از این مرحله است که دارو روی انسان آزمایش می‌شود. مسلم است که مطالعات تجربی محدودیت‌های خاص خود را دارد.

تشکر و قدردانی

این مقاله از طرح تحقیقاتی که با بودجه پژوهشی و حمایت مالی دانشگاه آزاد اسلامی واحد تبریز به انجام رسیده است، استخراج شده است. بدین وسیله از معاونت پژوهشی دانشگاه آزاد اسلامی واحد تبریز تشکر و قدردانی می‌گردد.

References

[1] Assy N, Kaita K, Mymin D, Levy C, Rosser B, Minuk G. Fatty infiltration of liver in hyperlipidemic patients. *Dig Dis Sci* 2000; 45(10): 1929-34.

[2] Hokanson JE. Hypertriglyceridemia and risk of coronary heart disease. *Curr Cardiol Rep* 2002; 4(6): 488-93.

[Downloaded from journal.rums.ac.ir on 2026-11-24]

[DOR: 20.1001.1.17353165.1393.13.2.7.0]

[3] Kametani T, Koshida H, Nagaoka T, Miyakoshi H. Hypertriglyceridemia is an independent risk factor for development of impaired fasting glucose and diabetes mellitus: a 9-year longitudinal study in Japanese. *Intern Med* 2002; 41(7): 516-21.

[4] Walldius G, Aastveit A, Jungner I. Hypercholesterolemia and hypertriglyceridemia-greatest cardiac risk in subjects with high apoB/apoA-I levels. *Int Congr Ser* 2004; 1262: 203-6.

[5] Postic C, Girard J. Contribution of de novo fatty acid synthesis to hepatic steatosis and insulin resistance: lessons from genetically engineered mice. *J Clin Invest* 2008; 118(3): 829-38.

[6] Donnelly KL, Smith CI, Schwarzenberg SJ, Jessurun J, Boldt MD, Parks EJ. Sources of fatty acids stored in liver and secreted via lipoproteins in patients with nonalcoholic fatty liver disease. *J Clin Invest* 2005; 115(5): 1343-51.

[7] Angulo P, Lindor KD. Non-alcoholic fatty liver disease. *J Gastro and Hepato* 2002; 17(Suppl1): S186-90.

[8] Farrell GC. Non-alcoholic steatohepatitis: what is it, and why is it important in the Asia-Pacific region? *J Gastro and Hepato* 2003; 18(2): 124-38.

[9] Orrenius S, Gogvadze V, Zhivotovsky B. Mitochondrial oxidative stress: implications for cell death. *Annual Rev Pharma and Toxico* 2007; 47: 143-83.

[10] Day CP. From fat to inflammation. *Gastroenterology* 2006; 130(1): 207-10.

[11] Barbuio R, Milanski M, Bertolo MB, Saad MJ, Vellosa LA. Infliximab reverses steatosis and improves insulin signal transduction in liver of rats fed a high-fat diet. *J Endocrinol* 2007; 194(3): 539-50.

[12] Comar KM, Sterling RK. Review article: drug therapy for non-alcoholic fatty liver disease. *Aliment Pharmacol Ther* 2005; 23(2): 207-15.

[13] Ostrowska J, Skrzydlewska E. The comparison of effect of catechins and green tea extract on oxidative modification of LDL in vitro. *Adv Med Sci* 2006; 51: 298-303.

[14] Mandel S, Weinreb O, Reznichenk L, Kafon L, Amit T. Green tea catechins as brain-permeable, non toxic iron chelators to 'iron out iron' from the brain. *J Neural Transm* 2006; (71): 249-57.

[15] Shen SR, Yang XQ, Yang FJ, Zhao BL, Xin WJ. Synergic antioxidant effect of tea catechins. *J Tea Sci* 1993; 13(2): 141-6.

[16] Guo Q, Zhao BL, Shen SR, Hou JW, Hu JG, Xin WJ. ESR study on the structure-antioxidant activity relationship of tea catechins and their epimers. *Biochim Biophys Acta* 1999; 1427(1): 13-23.

[17] Crespy V, Williamson G. A review of the health effects of green tea catechins in in vivo animal models. *J Nutr* 2004; 134(12 Suppl): 3431S–40S.

[18] Mohamadin A, El-Beshbishy H, El-Mahdy M. Green tea extract attenuates cyclosporine A-induced oxidative stress in rats. *Pharm Res* 2005; 51(1): 51-7.

[Downloaded from journal.rums.ac.ir on 2026-11-24]

[DOR: 20.1001.1.17353165.1393.13.2.7.0]

[19] Sano M, Takahashi Y, Yoshino K, Shimoi K, Nakamura Y, Tomita I, et al. Effect of tea (Camellia sinensis L.) on lipid peroxidation in rat liver and kidney: a comparison of green and black tea feeding. *Biol Pharm Bull* 1995; 18(7): 1006-8.

[20] Rice-Evans C, Miller N. Measurement of the antioxidant status of dietary constituents, low-density lipoproteins, and plasma. *Prostaglandins Leukot Essent Fatty Acids* 1997; 57(4-5): 499-505.

[21] Pietta PG, Simonetti P, Gardana C, Brusamolino A, Morazzoni P, Bombardeli E. Catechin metabolites after intake of green tea infusions. *Biofactors* 1998; 8(1-2): 111-8.

[22] Maity S, Vadasiromoni J, Ganguly D. Role of glutathione in the antiulcer effect of hot water extract of black tea. *Jpn J Pharmacol* 1998; 78(3): 285-92.

[23] Zou Y, Li J, Lu C, Wang J, Ge J, Huang Y, et al. High-fat emulsion-induced rat model of nonalcoholic steatohepatitis. *Life Sci* 2006; 79(11): 1100-7.

[24] Sheng L, Qian Z, Zheng S, Xi L. Mechanism of hypolipidemic effect of crocin in rats: Crocin inhibits pancreatic lipase. *Eurp J Pharmaco* 2006; 543(1-3): 116-22.

[25] Fraga CG, Leibovitz BE, Tappel AL. Lipid peroxidation measured as thiobarbituric acid-reactive substances in tissue slices: characterization and comparison with homogenates and microsomes. *Free Radic Biol Med* 1988; 4(3): 155-61.

[26] Nishikimi M, Appaji N, Yagi K. The occurrence of superoxide anion in the reaction of reduced phenazine methosulfate and molecular oxygen. *Biochem Biophys Res Commun* 1972; 46(2): 849-54.

[27] Claiborne A. Catalase activity In: Boca Raton FL, editor. CRC Handbook of methods for oxygen radical research. Florida, CRC Press, Boca Raton. 1985; pp: 283-4.

[28] Rotruck JT, Pope AL, Ganther HE, Swanson AB, Hafeman DG, Hoekstra WG. Selenium: biochemical role as a component of glutathione peroxidase. *Science* 1973; 179(73): 588-90.

[29] Mohandas J, Marshall JJ, Duggin GG, Horvath JS, Tiller DJ. Low activities of glutathione-related enzymes as factors in the genesis of urinary bladder cancer. *Cancer Res* 1984; 44(11): 5086-91.

[30] Lee G, Luna HT. Manual of histologic staining methods of the armed forces institute of pathology, 3rd ed., USA, The Blakiston Division Mc Graw Hill Book Company. 1988; pp: 32-107.

[31] Wang JQ, Li J, Zou YH, Cheng WM, Lu C, Zhang L, et al. Preventive effects of total flavonoids of Litsea coreana leve on hepatic steatosis in rats fed with high fat diet. *J Ethnopharmacol* 2009; 121(1): 54-60.

[32] Brunt EM, Janney CG, Di Bisceglie AM, Neuschwander-Tetri BA, Bacon BR. Nonalcoholic steatohepatitis: a proposal for grading and staging the histological lesions. *Am J Gastroenterol* 1999; 94(9): 2467-74.

[Downloaded from journal.rums.ac.ir on 2026-11-24]

[DOR: 20.1001.1.17353165.1393.13.2.7.0]

[33] Chidambarama J, Carani Venkatraman A. Cissus quadrangularis stem alleviates insulin resistance, oxidative injury and fatty liver disease in rats fed high fat plus fructose diet. *Food Chem Toxicol* 2010; 48(8-9): 2021-9.

[34] Paul Angulo P. Non alcoholic fatty liver disease. *The New England J Med* 2002; 18(346): 1221-31.

[35] Peterhans E. Oxidants and anti-oxidants in viral diseases: Disease mechanisms and metabolic regulation. *J Nutr* 1997; 127: 962S-5S.

[36] Koteish A, Diehl AM. Animal models of steatohepatitis. *Semin Liver Dis* 2001; 21(1): 89-104.

[37] Burt AD, Mutton A, Day CP. Diagnosis and interpretation of steatosis and steatohepatitis. *Semin Diagn Pathol* 1998; 15(4): 246-58.

[38] Lin JK, Lin-Shiau SY. Mechanisms of hypolipidemic and anti-obesity effects of tea and tea polyphenols. *Molecular Nut & Food Res* 2006; 50(2): 211-7.

[Downloaded from journal.rums.ac.ir on 2026-11-24]

[DOR: 20.1001.1.17353165.1393.13.2.7.0]

Preventive Effects of Green Tea Extract from Hepatic Steatosis in the Rats Fed with High Fat Diet

B. Amouoghli Tabrizi[1], D. Mohajeri[2]

Received: 14/10/2013 Sent for Revision: 12/11/2013 Received Revised Manuscript: 10/12/2013 Accepted: 25/12/2013

Background and Objective: Nonalcoholic fatty liver disease is one of the most common causes of chronic liver injury throughout the world. In this study, the preventive effects of green tea extract on fatty liver disease induced by high fat diet is assessed in the rats.

Materials and Methods: In this experimental study, male Wistar rats were randomly divided to: Healthy control, Feeding with high fat diet, Feeding with high fat diet plus Clofibrate treatment and Feeding with high fat diet plus Green tea extract treatment groups. The rats treated with either high fat diet for induction of hepatic steatosis and high fat diet plus Clofibrate or Green tea extract for prevention of liver steatosis, at a period of 6 weeks. At the end of experiment, Serum lipid profile, serum biomarkers of liver tissue injury and hepatic antioxidant activity were statistically compared among the groups using one-way ANOVA and Tukey post-tests. The biochemical findings were matched with histopathological verifications.

Results: In the rats fed with high-fat diet hypertriglyceridemia and hypercholesterolemia were created. In these animals, increased serum levels of hepatocellular enzymes and significant reduction in antioxidants as well as elevated hepatic lipid peroxidation index were encountered (p=0.001). Extract treatment significantly reduced elevated markers of liver tissue injury (p=0.023) and malondialdehyde (p=0.032), and brought back the liver antioxidants (p=0.028) and the over accumulation of serum lipids towards normal. Histopathology of the liver confirmed the changes induced by high fat diet and the preventive effect of green tea extract.

Conclusion: Preventive effect of green tea on fatty liver disease in the rats fed with high fat diet is related to its antioxidant properties.

Key words: High fat fed diet, Green tea, Antioxidants, Hepatic steatosis

Funding: This research was funded by Tabriz Branch, Islamic Azad University.

Conflict of interest: None declared.

Ethical approval: The Ethics Committee of Tabriz Branch, Islamic Azad University approved the study.

How to cite this article: Karami Robati A, Ayatollahi Mousavi SA, Hadizadeh S. Study of Nosocomial Fungal infections acquired from Kerman education hospitals. *J Rafsanjan Univ Med Sci* 2014; 13(2): 125-40 [Farsi]

1- Assistant Prof., Dept of Clinical Sciences, Faculty of Veterinary Medicine, Tabriz Branch, Islamic Azad University, Tabriz, Iran (Corresponding Author) Tel: (0411) 6372274, Fax: (0411) 6373935, E-mail: b_tabrizi@iaut.ac.ir
2- Associate Prof., Dept. of Pathobiology, Faculty of Veterinary Medicine, Tabriz Branch, Islamic Azad University, Tabriz, Iran

[Downloaded from journal.rums.ac.ir on 2026-11-24]

[DOR: 20.1001.1.17353165.1393.13.2.7.0]