

استفاده همزمان از دو ونتیلاتور برای درمان عوارض ریوی ناشی از تهویه مکانیکی در بیمار مولتیپل تروما: یک گزارش مورد

فاطمه جدیدی^۱، مهدی احمدی نژاد^۲

دریافت مقاله: ۹۳/۷/۹ ارسال مقاله به نویسنده جهت اصلاح: ۹۳/۸/۱۵ دریافت اصلاحیه از نویسنده: ۹۳/۱۰/۷ پذیرش مقاله: ۹۳/۱۰/۱۰

چکیده

زمینه و هدف: بیماران مولتیپل تروما که در ICU (Intensive Care Unit) بستری شده و تحت تهویه مکانیکی قرار دارند در معرض عوارض زیادی هستند. یکی از شایع‌ترین آنها، عارضه ریوی است که بدلیل بی تحرکی بیمار، عدم دفع مناسب ترشحات در غیاب رفلکس سرفه مؤثر و افزایش خطر اسپیراسیون مستعد اتلکتازی و عفونت ریه هستند. اتلکتازی زمینه‌ساز ایجاد عفونت ریوی است. بنابراین تشخیص و رفع سریع اتلکتازی ریه اهمیت بالایی دارد.

شرح مورد: بیمار مورد مطالعه این بررسی که به دلیل مولتیپل تروما در ICU بستری بود، دچار اتلکتازی وسیع در ریه چپ بود، بدلیل عدم توزیع مناسب Peep (Positive end expiratory pressure) در زمان استفاده از یک ونتیلاتور، وضعیت تنفسی بیمار بهبود نمی‌یافت.

نتیجه‌گیری: استفاده از Peep جهت جلوگیری و درمان اتلکتازی می‌تواند مفید باشد، در عین حال نحوه توزیع Peep اهمیت زیادی دارد که در صورت توزیع نامناسب می‌تواند سبب ایجاد شانت و بدتر شدن وضعیت تبادل گازها در آلوئول‌ها گردد. در مقابل توزیع مناسب Peep سبب بهبود اتلکتازی ریه شده و بهبود اتلکتازی، بهبود تبادل گازها را موجب می‌شود که نتیجه آن تسهیل در جداسازی بیمار از ونتیلاتور می‌شود.

واژه‌های کلیدی: تهویه مکانیکی، اتلکتازی، بخش مراقبت ویژه

مقدمه

قرار دارند. عوامل خطر ایجاد این عوارض شامل GCS

(Glassco Consciousness State) پایین، وضعیت سوپاین،

تهویه با ونتیلاتور، تغذیه با NGT (Naso Gastric Tube).

بیماران مولتیپل تروما که در ICU بیمارستان‌ها بستری

می‌شوند علاوه بر مشکلات اولیه در معرض عوارض زیادی

۱- (نویسنده مسئول) استادیار گروه آموزشی بیهوشی، دانشکده پزشکی، دانشگاه علوم پزشکی رفسنجان، رفسنجان، ایران

تلفن: ۰۳۴-۳۴۲۸۰۰۳، دورنگار: ۰۲۲-۳۴۲۸۰۰۳۴، پست الکترونیکی: fjadidi@gmail.com

۲- دانشیار گروه آموزشی بیهوشی، فلوشیپ ICU، دانشگاه علوم پزشکی کرمان، کرمان، ایران

انتوباسیون مجدد و غیره می‌باشند [۱]. بیمارانی که تحت تهویه مکانیکی قرار می‌گیرند رفلکس سرفه مؤثر ندارند و قادر به دفع ترشحات تنفسی نمی‌باشند بنابراین اتلکتازی یک مسأله شایع در این بیماران است. خطر اتلکتازی با راهکار کاربرد حجم جاری پایین افزایش می‌یابد. اتلکتازی می‌تواند دلیل ایجاد شانت سبب بدتر شدن هیپوکسی گردد و همچنین، بیمار را مستعد پنومونی بیمارستانی کند [۲]. چند روش ساده جهت پیشگیری از ایجاد اتلکتازی و نیز پنومونی وجود دارد که از آن جمله شستن دست‌های افراد در تماس با بیمار، بهداشت دهان بیمار، محدود کردن سدیشن بیمار، وضعیت نیمه نشسته، آسپیراسیون ترشحات ساب گلوت و محدود کردن زمان انتوباسیون می‌باشد [۳]. مایع درمانی و داروهای محرک واگ مانند گابافنژین، برم هگزین هم می‌توانند باعث افزایش ترشح و کاهش غلظت موکوس شوند. NAC (-N استیل سیستین) باندهای دی‌سولفیدی شبکه گلیکوپروتئنی موسینی را شکسته و باعث کلیرنس بهتر ریه می‌شود [۴].

عفونت دستگاه تنفس تحتانی جزء شایعترین عفونت‌های اکتسابی بیمارستانی است که منجر به افزایش چشمگیر مدت و هزینه بستری می‌گردد [۵]. بیماران مولتیپل تروما که در ICU تحت تهویه مکانیکی قرار دارند دچار عوارض متعدد از جمله عوارض ریوی مانند اتلکتازی می‌شوند که می‌تواند به تنهایی یا همراه با پنومونی باشد. اتلکتازی شایعترین علت کدورت ریه در ICU است که در لوب تحتانی ریه چپ شایع‌تر است.

هر چند اقدامات اولیه نظیر مایع درمانی مناسب، درناژ وضعیتی همراه با انجام دم عمیق دستی ریه‌ها،

مرطوب‌سازی گازهای دمی و فیزیوتراپی قفسه سینه به عنوان روش‌های ایمن و رایج برای جلوگیری و درمان اتلکتازی در اکثر بیماران مفید می‌باشد. اتلکتازی زمینه ساز عفونت ریه بوده و پنومونی همراه با اتلکتازی مدت اقامت بیمار در بیمارستان را بالا برده و هزینه زیادی را در بر دارد [۶].

استفاده وسیع از آنتی بیوتیک‌ها خطر ابتلا به عفونت‌های بیمارستانی را افزایش می‌دهد. بیمارانی که به یک نوع عفونت بیمارستانی مبتلا می‌شوند، در خطر بیشتری برای ابتلا به سایر عفونت‌های بیمارستانی قرار دارند. در یک مطالعه ۶۱٪ بیمارانی که به پنومونی بیمارستانی مبتلا شدند همزمان به عفونت ادراری نیز مبتلا شدند. بنابراین پیشگیری و کنترل یک نوع عفونت در جلوگیری از عفونت‌های بعدی نیز مهم است. [۷]

اجتناب از مداخلات غیر ضروری در بخش مراقبت ویژه توصیه شده و در صورت نیاز به تهویه مکانیکی، مراقبت و رعایت بهداشت وسایل برای کاهش بروز پنومونی کاملاً مدنظر قرار می‌گیرد. پنومونی بیمارستانی یک مسأله شایع در بیماران ICU خصوصاً در بیماران تحت تهویه مکانیکی است. اغلب علت پنومونی بیمارستانی آسپیراسیون است و در صورت ایجاد اتلکتازی در ریه، زمینه برای ایجاد پنومونی بسیار مساعد می‌شود، هر چند تشخیص پنومونی در بیماران بد حال مشکل است. عفونت بیمارستانی شامل عفونت‌هایی است که در بیمارستان رخ می‌دهد و بیمار در زمان ورود به بیمارستان عاری از این عفونت‌ها است.

VAP (Ventilator Associated Pneumonia) حدود ۸۰٪ از موارد پنومونی بیمارستانی است و در ۲۰-۱۰٪ بیمارانی که بیش از ۴۸ ساعت تهویه مکانیکی می‌شوند

شدن در ریه اتلکتازی شده، باز شده و از باز شدن بیش از حد آلوئول‌ها در نواحی سالم ریه جلوگیری شود. در این مطالعه نیز جهت بهبود نحوه توزیع Peep از روش نوین استفاده همزمان از دو ونتیلاتور همراه با دبل لومن و تنظیمات هماهنگ در بیمار مبتلا به اتلکتازی وسیع یک ریه شد.

مرطوب‌سازی گاز دمی در طی تهویه مکانیکی برای جلوگیری از آسیب مخاطی لازم است. یکی از انواع آنها مرطوب‌سازی به وسیله فیلتر HME (Heat & Moisture) است که در بازوی دمی قطعه Y برای جلوگیری از آلودگی و متراکم شدن سیرکل (Circuit condensate) است. مرطوب‌سازی ناکافی می‌تواند منجر به از دست دادن گرما از سیستم تنفسی، انسداد راه هوایی در اثر ترشحات غلیظ و آسیب موکوسیلیاری شود [۱۱].

مرطوب‌کننده پاسیو به مقدار کمی سبب افزایش مقاومت راه هوایی و افزایش فضای مرده می‌شود و می‌تواند تهویه آلوئولی را تغییر دهد و سبب شود جدا کردن بیمار از ونتیلاتور سخت شود مگر آنکه کمک تنفسی به میزان چشمگیر افزایش یابد. گزارشاتی از انسداد لوله تراشه با مرطوب‌سازی ناکافی راه هوایی همراه با به کار بردن HME در بیماران ICU مشاهده شده است. [۱۲] توصیه شده فیلتر HME هر ۲۴ تا ۴۸ ساعت تعویض شود زیرا عملکرد آن کاهش یافته و احتمال کلونیزاسیون باکتری وجود دارد. روش مرطوب‌سازی H-H (Heated Humidifier) در مقایسه با HME رطوبت و دمای مسیر راه هوایی بیمار را بهتر حفظ می‌کند [۱۲].

CXR (Chest X-Ray) پورتابل نقش عمده‌ای در مراقبت ویژه بیماران در شرایط بحرانی دارد [۱۳]. CXR

رخ می‌دهد. عامل خطر اصلی VAP، تهویه مکانیکی است و هر چه مدت تهویه مکانیکی طولانی‌تر شود احتمال عفونت بیشتر می‌شود به نحوی که به ازای هر روز تهویه مکانیکی این خطر ۱-۳٪ افزایش می‌یابد.

هرچند شیوع مقاومت باکتریایی در حال افزایش است، تدابیر برای تقویت مهار عفونت در ICU بسیار حیاتی است [۸]. VAP به صورت انفیلتراسیون ریوی جدید در بیمار بعد از ۴۸ ساعت از شروع تهویه مکانیکی تعریف می‌شود که همراه با دو مشخصه بالینی مثل تب، لکوسیتوز، ترشحات چرکی راه هوایی پروگزیمال، بروز می‌کند. پنومونی در بیماران ICU جراحی شایعتر از بیماران ICU داخلی است [۹]. VAP یک مشکل جدی در بخش مراقبت‌های ویژه است و یکی از عوامل مرگ و میر می‌باشد. تشخیص VAP از سایر علل نقص تنفسی مانند ARDS (Acute Respiratory Distress Syndrome) و ادم ریه مشکل است. لوله تراشه یا تراکئوستومی، سریع با فلور راه هوایی فوقانی کلونیزه می‌شود.

روش مؤثر برای باز شدن مجدد آلوئول‌ها، استفاده از Peep است که با قرار دادن دریچه در مدار بازدمی ایجاد می‌شود. استفاده از Peep باعث جلوگیری از کلاپس آلوئول‌ها و در نتیجه مانع اتلکتازی ریه می‌شود بنابراین سبب بهبود نسبت تهویه به خونگیری و تبادل گاز می‌گردد. از معایب تهویه با فشار مثبت اتساع شدید آلوئول‌ها می‌باشد که در این صورت احتمال آسیب ریه وجود دارد [۱۰].

بازماندن مداوم آلوئول‌ها در سراسر چرخه تنفسی مانع از آسیب آلوئول‌ها به علت باز و بسته شدن مکرر آنها می‌شود. Peep بهینه زمانی است که آلوئول‌های قابل باز

پورتابل ابزار تشخیصی ضروری در بیماران بدحال ICU است و اطلاعات تشخیصی باارزشی را فراهم می‌کند. هر چند که کیفیت عکس محدود است ولی به عنوان ستون تشخیصی و مانیتورینگ بیماران ICU است. آتلکتازی شایعترین علت کدورت CXR در بیماران ICU است و لوب تحتانی چپ شایعترین محل آتلکتازی (۶۶٪) است. آتلکتازی خیلی سریع رخ می‌دهد و در CXRهای سریال روزانه می‌توان میزان وسیع‌تر شدن آنرا ارزیابی کرد [۱۴]. یافته رادیولوژیک که تشخیص پنومونی را قوی‌تر می‌کند کدورت‌های پراکنده با بوردر محو می‌باشد که اغلب چند کانونی هستند. CXR منفی پنومونی را رد نمی‌کند. در ۴۰٪ موارد علیرغم وجود پنومونی در CXR انفیلتراسیون مشاهده نمی‌شود. امکان تشخیص عامل باکتریال بر اساس رادیوگرافی و CT وجود ندارد. CT با کنتراست در افتراق آتلکتازی از پنومونی مفید است. آتلکتازی در CT به صورت هموژن است در حالی که پنومونی کدورت پراکنده تکه‌ای با حاشیه محو دارد [۱۴].

برونکوسکوپ فیبر اپتیک با مشاهده مستقیم راه هوایی اجازه ساکشن قسمت‌های پروگزیمال راه هوایی که ترشح داشته و باعث آتلکتازی ریه شده‌اند را می‌دهد. برونکوسکوپ به عنوان روش تکمیلی در درمان آتلکتازی و برداشت ترشحات ریه در بیماران بدحال و در شرایط بحرانی است. میزان موفقیت در آتلکتازی لوبار بیشتر از اتکتازی ساب سگمنتال است [۴].

برونکوسکوپ فیبراپتیک، نقش اصلی را در درمان آتلکتازی لوبار ایفا می‌کند. گاهی اوقات پلاک موکوسی می‌تواند سبب آتلکتازی شود که با انجام برونکوسکوپ و خارج کردن پلاک موکوسی، میتوان انسداد برونشیول

مربوطه را برطرف کرد. برونکوسکوپ در آتلکتازی انسدادی نقش درمانی دارد ولی در آتلکتازی فشاری که می‌تواند به علت افیوژن پلور یا پنوموتوراکس باشد، درناژ پلور کمک‌کننده است. سونوگرافی در تشخیص افیوژن پلور حساسیت و اختصاصیت بالایی دارد [۱۵]. اولتراسونوگرافی جهت مانیتورینگ و اداره آتلکتازی و کدورت‌های ریه مفید است. [۱۶]. برونکوسکوپ از طریق نمونه‌گیری BAL (Broncho Alveolar Lavage) به تشخیص و درمان پنومونی لوبار کمک می‌کند.

شرح مورد

بیمار مرد ۱۸ ساله‌ای بود که بدنبال تصادف با وسیله نقلیه دچار مولتیپل تروما شده و با تشخیص DAI (Diffuse Axonal Injury) با GCS:6/15 لوله‌گذاری داخل تراشه انجام و به ICU منتقل گردید. در معاینه مردمک‌ها همراه با پاسخ به نور، قفسه سینه قرینه اکسپند می‌شد. سمع قلب و ریه نرمال بود. معاینه شکم نرم، معاینه لگن طبیعی بود. اندام‌ها فقط اندام تحتانی چپ شکستگی ساق داشت. نبض‌های دیستال هر چهار اندام قابل لمس بود. ابتدا بیمار با مود (Synchronize intermitent SIMV mechanical ventilation) و PS:10 و Peep:5) و FIO₂:50% و TV:500) تهویه مکانیکی شد. تمام اقدامات نگهدارنده و درمان‌های حمایتی برای بیمار انجام شد و بیمار روزانه ارزیابی گردید. سطح هوشیاری بیمار ظرف مدت دو هفته رو به بهبودی رفت. در طی این مدت SPO₂:99% و بدون دیسترس تنفسی و تب به تدریج از ونتیلاتور جدا شد. بعد از خروج لوله تراشه به دلیل عدم

- ✓ HME حذف گردید و از H-H استفاده شد.
- ✓ داروهای NAC و گایافنزین برای بیمار تجویز شد.
- ✓ Peep به طور تدریجی افزایش یافت ولی کمپلیانس ریه افزایش نشان نداد.
- ✓ CXR سریال انجام شد. پرهوایی ریه راست و کلابه شدن ریه چپ مشهود بود.
- ✓ برونکوسکوپی چندین نوبت انجام شد که موفق به باز شدن ریه چپ نشد.
- ✓ سونوگرافی از قفسه سینه انجام شد افیوژن پلور گزارش نشد.

علی‌رغم این که بیمار شش نوبت تحت برونکوسکوپی و افزایش مرحله‌ای Peep قرار گرفت ولی ریه چپ کماکان اتلکتازی وسیع داشت. در نهایت با نظر به اینکه در این گونه موارد فشار مثبت وارده توسط ونتیلاتور بیشتر به سمت ریه سالم منحرف می‌شود و باعث پرهوایی بیمارگونه (overdistension) ریه سالم می‌گردد.

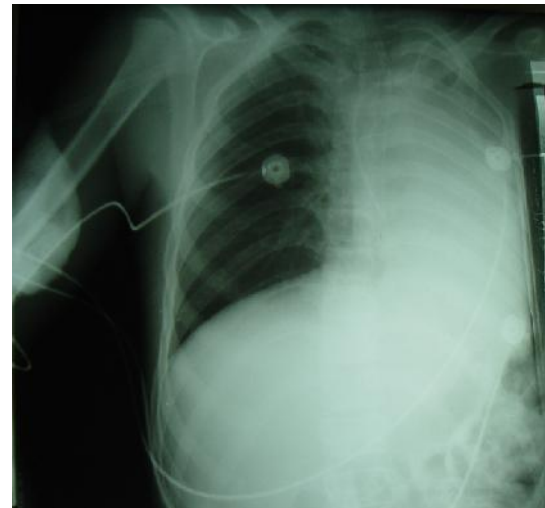
در حالی که ریه اتلکتاتیک کماکان بسته می‌ماند، تصمیم به استفاده از لوله دبل سایز ۳۷ چپ گرد گرفته شد. دو ریه بیمار جداگانه تحت تهویه مکانیکی با دو ونتیلاتور 2 Evita قرار داده شد در حالی که این دو ونتیلاتور به وسیله سیم رابط بهم متصل و سینکرونیز شدند. دو ریه تحت تنظیمات زیر قرار گرفت:

ریه سمت راست (ریه سالم): مود AC و TV:6 cc/Kg و RR:18/min و Peep:5 و FIO2:50%
ریه سمت چپ (ریه کلابه): مود AC و TV: 2 cc/Kg و RR:20/min و Peep:7 و FIO2:50% به تدریج تا ۱۰ افزایش داده شد.

همزمان مرطوب‌سازی و ساکشن ترشحات و فیزیوتراپی ریه به همراه درناژ وضعیتی انجام شد. حجم جاری ریه

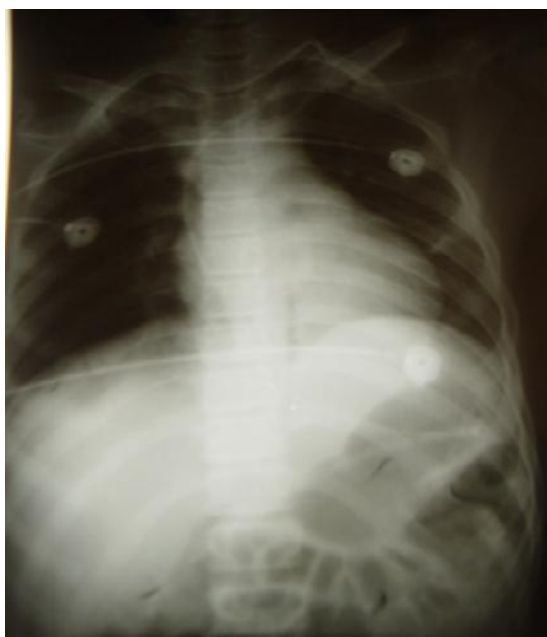رفلکس سرفه مناسب و ترشحات فراوان در ICU مونی‌تور می‌شد.

بعد از گذشت ۴۸ ساعت از خروج لوله تراشه دچار دیسترس تنفسی و افت اشباع شد که مجدداً لوله‌گذاری تراشه انجام شد و با مود (assist control) AC (TV:500) و FIO2:50% و Peep:5 تهویه مکانیکی شد ولی اشباع اکسیژن خون شریانی (SPO2) بیمار افزایش نیافت. CXR پورتابل از بیمار به عمل آمد. همچنین، ریه چپ کاملاً سفید بود که در شکل ۱ نشان داده شده است:



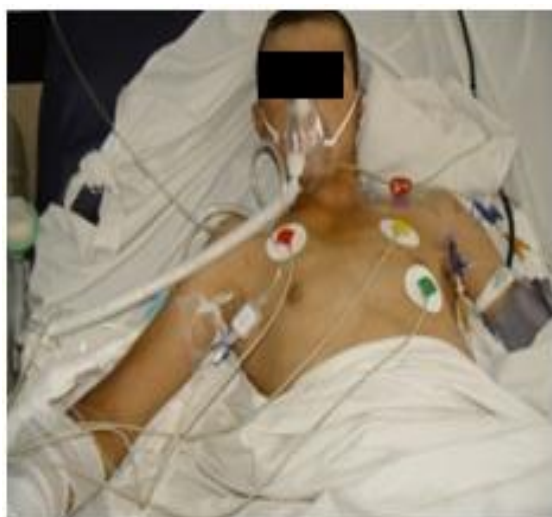شکل ۱- CXR بیمار در زمان پیدایش دیسترس تنفسی در ICU

حجم جاری به ۶ میلی لیتر بر کیلوگرم تقلیل یافت و تعداد تنفس به ۲۰ تنفس در دقیقه افزایش یافت، سپس بیمار برونکوسکوپی شد که ترشحات غلیظ از ریه چپ خارج گردید. در این زمان از نبولایزر NAC 20% (۵ میلی‌لیتر هر شش ساعت همراه با یک برونکودیلاتور) و همچنین، روش مرطوب‌سازی H-H استفاده گردید. Peep بتدریج بر اساس کمپلیانس، میزان فضای مرده و وضعیت همودینامیک بیمار، حداکثر تا ۱۰ سانتی‌متر آب افزایش داده شد. در مجموع بیمار مذکور تحت اقدامات ذیل قرار گرفت:



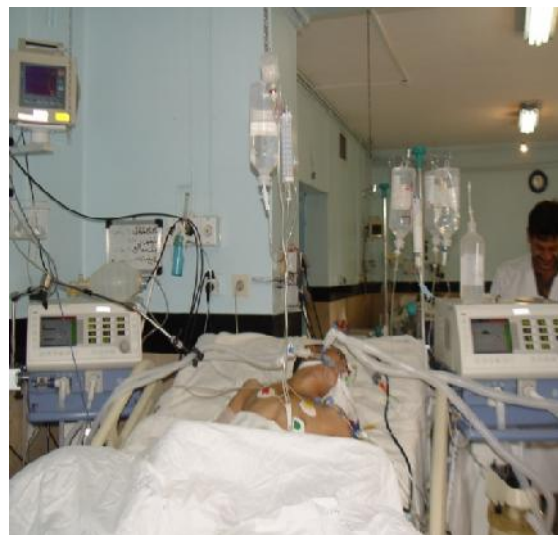شکل ۳- CXR مجدد در زمان بهبودی

با باز شدن ریه چپ، داروهای آرام بخش بیمار به تدریج قطع گردید و خروج لوله تراشه بیمار با موفقیت انجام شد. با تداوم درناژ وضعیتی، فیزیوتراپی و هیدریشن و استفاده از داروهای خلط آور پس از ۵ روز دیگر با حال عمومی خوب و با GCS:14/15 از ICU ترخیص شد. شکل ۴ بیمار را در حال بهبودی نشان می‌دهد.



شکل ۴- بیمار در حالت بهبودی

چپ ۱ میلی‌لیتر بر کیلوگرم روزانه افزایش داده می‌شد. بیمار تحت تهویه با دو ونتیلاتور Evita 2 در تصویر ۲ نشان داده شده است:



شکل ۲- بیمار تحت تهویه با دو ونتیلاتور Evita 2

کمپلیانس ریه چپ اندازه‌گیری می‌شد و بر اساس آن هر نیم ساعت یک سانتیمتر آب به Peep اضافه می‌شد تا جائیکه کمپلیانس به حد نهایی خود رسید. در طی این مدت نمونه BAL برای بیمار فرستاده شد که عفونت کلبسیلا مثبت بود و درمان مناسب انجام شد.

روزانه کمپلیانس ریه چپ با تنظیم Peep مناسب اندازه‌گیری می‌شد و به تدریج TV با افزایش کمپلیانس ریه چپ، افزایش داده شد تا این که ریه چپ نهایتاً پس از چهار روز به تدریج اکسپند شد. دبل لومن با لوله سینگل لومن تعویض شد و مودهای هر دو ریه به SIMV تغییر یافت. شکل ۳ نشان می‌دهد که ریه چپ کاملاً باز گردیده است.

بحث

نتایج مطالعه حاضر نشان می‌دهد توزیع نامناسب Peep می‌تواند سبب بدتر شدن وضعیت تنفسی بیمار مبتلا به اتلکتازی ریه و عدم موفقیت در جدا کردن بیمار وابسته به تهویه مکانیکی از ونتیلاتور گردد. در این مطالعه با کاربرد روشی نوین در بهبود توزیع Peep در ریه اتلکتازی شده تبادل گازهای تنفسی در ریه مبتلا بر قرار شد و جدا کردن بیمار از ونتیلاتور تسریع گردید.

استفاده از Peep، جهت جلوگیری از روی هم خوابیدن آلوئولها و جلوگیری از کلاپس آنها کمک‌کننده است (alveolar recruitment). هر چند Peep تمایل به توزیع در نواحی دارد که کمپلینانس بالاتری دارند بنابراین در برخی مواقع خود Peep می‌تواند مضر باشد و منجر به ایجاد شانت گردد. آسیب ریه‌ها به علت ونتیلاتور زمانی اتفاق می‌افتد که نواحی با مقاومت کم و کمپلینانس بالا، مقادیر زیاد حجم جاری را به ازای فشار اتساعی بالای آلوئول‌ها در خود جای دهند [۱۷]. در این مواقع با تغییر Peep و اندازه‌گیری کومپلینانس ریه، می‌توان Peep بهینه را بدست آورد و به هدف best compliance: best Peep جامع عمل پوشید.

اتلکتازی ریه در بیماران تحت تهویه مکانیکی شایع است که علل متفاوتی دارد. اگر اتلکتازی ناشی از انسداد اندو برونکیال باشد با برونکوسکوپ می‌توان آنرا برطرف کرد در غیر این صورت برونکوسکوپ کمی به درمان نمی‌کند [۶]. همانگونه که در بیمار مورد این مطالعه ۶ نوبت برونکوسکوپ کمی به روند درمان بیمار نکرد. تأخیر در رفع اتلکتازی می‌تواند منجر به اضافه شدن

عفونت بر روی نواحی اتلکتازی گردد. نواحی اتلکتازی شده ریه زمینه مساعدی برای ایجاد پنومونی می‌باشند که به صورت پنومونی وابسته به ونتیلاتور در ICU بروز می‌کند، این عفونت عامل طولانی شدن مدت اقامت در ICU و بالا رفتن هزینه‌های درمانی می‌گردد و مرگ و میر بالایی دارد. بنابراین تشخیص و رفع سریع نواحی اتلکتازی شده

می‌تواند در جلوگیری از گسترش VAP مؤثر باشد. [۸]

در مطالعه‌ای بر روی بیمار چاق مبتلا به ضعف عضلانی اندام تحتانی که به علت نارسایی تنفسی در ICU تحت تهویه مکانیکی بود جهت درمان اتلکتازی لوبار از مد استفاده (APRV (airway pressure release ventilation) شد این بیمار نیز به روش‌های معمول درمان اتلکتازی جواب نمی‌داد [۲].

در مورد بیمار بررسی شده در این مطالعه، ابتدا از لوله تراشه تک لومن استفاده گردید و همچنین، از یک ونتیلاتور جهت تهویه دو ریه استفاده شد ولی با تغییر Peep، تغییری در کومپلینانس ریه حاصل نشد. همچنین، با وجود چندین نوبت برونکوسکوپ تعییری در وضعیت ریه حاصل نشد و وضعیت بالینی بیمار بهبود نیافت. به علت این که حجم و فشار وارده به ریه‌ها به سمت ریه سالم منحرف می‌شود و ریه کلابه حجم و فشاری را نمی‌پذیرد، بنابراین تصمیم به تبدیل لوله بیمار به لوله دبل لومن چپ گرد شد تا بتوان دو ریه را با دو الگو جداگانه تحت تهویه مکانیکی قرار داد. همانطور که در مراجع ذکر شده یکی از اندیکانسیون‌های مطلق جداسازی دو ریه برای تهویه، مشکلات یک طرفه ریه می‌باشد که مانع تهویه ریه مقابل می‌شود [۱۸].

نتیجه‌گیری

در بیماران با مدت زمان بستری طولانی در ICU که دچار عوارض ریوی شده‌اند تشخیص سریع عوارض و درمان آن اهمیت بسزایی در کاهش مرگ و میر و شیوع بیماریان دارد. جهت درمان اتلکتازی لوبار که زمینه‌ساز پنومونی در بیماران بستری در ICU است و سبب شکست در جداسازی بیمار از تهویه مکانیکی می‌گردد. باید از اقداماتی نوین در درمان استفاده گردد.

پس از جداسازی دو ریه، با برونکوسکوپ دسترسی بهتری به ریه چپ حاصل شد و این ریه تا حد امکان از پلاک‌های موکوسی تخلیه گردید. در شرایط استفاده از دو ونتیلاتور مجزا امکان توزیع مناسب Peep برای تهویه دو ریه فراهم آمد و با اندازه‌گیری کمپلیانس هر دو ریه به صورت مجزا ریه چپ بتدریج اکسپند شد و مداخلات درمانی مؤثر واقع شد و شرایط بالینی بیمار بهبود یافت.

References

- [1] Fink MP, Abraham E, Vincent J, Kochanek PM. Text book of critical care. 6th ed., Elsevier Publisher. 2011;P: 638.
- [2] Gilbert C, Marlik PE, Varon J. Acute lobar atelectasis during mechanical ventilation: to beat, suck or blow? *Critical Care Shock* 2009; 12(3): 100-3.
- [3] Hines RL, Marschall KE. Anesthesia and co-existing disease 5th ed., Elsevier. 2008; P: 485.
- [4] Fink MP, Abraham E, Vincent J, Kochanek PM. Text book of critical care. 6th ed., Elsevier Publisher. 2011; P: 435.
- [5] Leistner R, Kankura L, Bloch A, Sohr D, Gastmeier P, Geffers C. Attributable costs of ventilator-associated lower respiratory tract infection (LRTI) acquired on intensive care units: a retrospectively matched cohort study. *Antimicrobial Resistance Infection control* 2013; 13(2): 1-6.
- [6] Singhal S, Chopra V, Chakraborty S. Lung collapse in intubated patient is not always because of tube factor? *J Clin Care Reports* 2012; 2(12): 2-12.
- [7] Nadi E, Nekoie B, Mobaien AR, Moghimbeigi A, Nekoie A. Evaluation of the Etiology of Nosocomial Pneumonia in the ICUs of the Teaching Hospitals of Hamadan University of Medical Sciences. *Sci. J Hamadan Univ Med Sci* 2011; 18 (1): 26-32. [Farsi]
- [8] Medell M, Hart M, Duquesne A, Espinosa F, Valdes R. Nosocomial ventilator-associated pneumonia in cuban intensive care units: bacterial species and antibiotic resistance. *MEDICC Review* 2013, 15(2): 26-32.

- [9] Fink MP, Abraham E, Vincent J, Kochanek PM. Text book of critical care. 6th ed., Elsevier Publisher, 2011; P: 468
- [10] Fink MP, Abraham E, Vincent J, Kochanek PM. Text book of critical care. 6th ed., Elsevier Publisher. 2011; P: 362.
- [11] Boots RJ, Faoagali JL, Heller RF. Double-heater-wire circuits and heat-and-moisture exchangers and the risk of ventilator-associated pneumonia, *Critical Care Med* 2006; 34(3): 687-93.
- [12] Saraswat V. Inhalation therapy and humidification. *Indian J Anaesthesia* 2008; 52(5): 632-41.
- [13] Kager LM, Kroner A, Binnekade JM, Gratama JW, Spronk PE, Stoker J, et al. Review of a large clinical series: the value of routinely obtained chest radiographs on admission to a mixed medical-surgical intensive care unit. *J Intensive Care Med*, 2010; 25(4): 227-32.
- [14] Eisenhuber E, Schaefer-Prokop CM, Prosch H, Schima W. Bedside chest radiography: A review article. *Respiratory Care* 2012; 57(3): 427-43.
- [15] Grimberg A, Shigueoka DC, Artallah AN, Ajzen S, Lared W. Diagnostic accuracy of sonography for pleural effusion: systematic review. *Sao Paulo Med* 2010; 128(2): 90-5.
- [16] Smargiassi, R. Inchingolo, S. Valente, Was it really just atelectasis? *Inter Emerg Med* 2012; 12(7): 579-80.
- [17] Bigatello LM. Critical care handbook of the Massachusetts general hospital. 4th ed., LWW Publisher. 2006; P: 526.
- [18] Miller RD. Miller's anesthesia. 7th edition, Elsevier Publisher, 2010; P: 2353.

Application of synchronization with two ventilators for treatment of pulmonary complications in multiple trauma patient: A Case Report

F. Jadidi¹, M. Ahmadi Nejad²

Received: 01/10/2014 Sent for Revision: 06/11/2014 Received Revised Manuscript: 28/12/2014 Accepted: 31/12/2014

Background and Objective: Some of multiple trauma patients admitted in ICU (Intensive Care Unit) are intubated and ventilated by mechanical ventilation. These patients are prone to many complications such as lung disease. Reasons for this complication are patients without any movement, incomplete cough reflex, GI aspiration and then not a good pulmonary discharge prone the lungs of patients to atelectasia and atelectatic lungs are favorable bedside for infection. Therefore diagnosis and treatment of atelectasia is important. Peep (positive end expiratory pressure) is a good choice for the treatment and prevention of atelectatic region of lung, if it distributes in proper regions. If not, it can cause shunt and so gas exchange in alveoli becomes abnormal.

Case Report: In the case of this study multiple trauma patient was admitted in ICU, his left lung had large atelectasi. We faced with failure of weaning from mechanical ventilation.

Conclusion: When we put patient in assist control mode with peep 10cm H₂O of ventilator evita 2, Peep distributed in healthier regions of lung and it produced regional overdistention of healthy lung. The patient became bad in clinical situation. Therefore we decided to change single lumen ETT with left side 37 size double lumen ETT and then ventilate both lungs of patient with two evita2 ventilators in synchronization situation and different setting. Therefore with this way we could expand atelectatic region of left lung. Gas exchange became well. Finally patient weaning from ventilator became easy.

Key words: Mechanical ventilation, Atelectasia, ICU, Peep

How to cite this article: Jadidi F, Ahmadi Nejad M. Application of synchronization with two ventilators for treatment of pulmonary complications in multiple trauma patient: A Case Report. *J Rafsanjan Univ Med Sci* 2015; 13(12): 1187-96. [Farsi]

1- Assistant Prof., Dept of Anesthesiologist, Rafsanjan University of Medical Sciences, Rafsanjan, Iran
(Corresponding Author) Tel: (034) 34250003, Fax: (034) 34280022, E-mail: fjadidi1@gmail.com

2- Associated Prof., Dept., of Anesthesiologist, ICU Fellowship, Kerman University of Medical Sciences, Kerman, Iran