گزارش مورد
مجله دانشگاه علوم پزشکی رفسنجان
دوره پنجم، شماره چهارم، زمستان ۱۳۸۵، ۲۹۴-۲۹۱

گزارش یک مورد نادر بیماری مادرزادی:
Persistent Mullerian Duct Syndrome (PMDS) در یک آقای ۷۱ ساله

دکتر حسین صالحی[۱]، دکتر محمدرضا وطنی‌باف[۲]

دریافت مقاله: ۸۵/٤/٦ ارسال مقاله به نویسنده جهت اصلاح: ۸۵/۷/۱۹ دریافت اصلاحیه از نویسنده: ۸۵/۱۱/۱۸ پذیرش مقاله: ۸۵/۱۱/۲۳

چکیده

زمینه و هدف: Persistant Mullerian Duct Syndrome (PMDS) یک شکل نادر از هر مافرودیسم کاذب مذکر می‌باشد که معمولاً در اوایل زندگی تشخیص داده می‌شود. تمایزجنسی طبیعی در هفته ششم جنینی دیده می‌شود، که به ژن قرار گرفته روی کروموزوم Y بستگی دارد. مجاری ولف (مذکر) و مولرین (مؤنث) تا زمان افتراق جنسی در رویان وجود دارند. بیضه‌های جنین تستوسترون و ماده مهار کننده مولرین Mullerian Inhibiting Substance (MIS) ترشح می‌کنند. این ماده باعث پسرفت ساختمان‌های مؤنث می‌شود. در غیاب بیضه جنینی، سیستم مولرین به بلوغ کامل می‌رسد. هر گونه اختلال در مراحل تمایز جنسی می‌تواند به صورت تظاهرات بالینی بینابینی (Intersex) تظاهر کند، که یکی از نادرترین آن‌ها PMDS می‌باشد. این سندروم معمولاً همراه با کریپتورکیدیسم و نازایی می‌باشد. با توجه به نادر بودن سندروم و یافته‌های غیر معمول مثل سن بالا، عدم وجود کریپتورکیدیسم و عدم نازایی در بیمار مورد نظر و یافت نشدن این سندروم در این سن و با این یافته‌ها در بررسی منابع مختلف، تصمیم به گزارش بیماری گرفتیم.

شرح مورد: بیمار آقای ۷۱ ساله‌ای بود، که به علت فتق اینگوینال راست تحت عمل جراحی قرار گرفت. معاینه دستگاه تناسلی خارجی نرمال بود. در حین جراحی یک رحم چسبیده به طناب اسپرماتیک در محل حلقه داخلی وجود داشت، که هیسترکتومی انجام شد. با توجه به چسبندگی شدید به طناب و ترومای عروق اسپرماتیک حین عمل جراحی، ارکیدکتومی همان طرف نیز انجام شد. نمونه رحم و بیضه جهت پاتولوژی ارسال و تشخیص PMDS مسجل شد.

نتیجه‌گیری: این بیماری به طور تیپیک با کریپتورکیدیسم و فتق اینگوینال در سال‌های اولیه زندگی تشخیص داده می‌شود و معمولاً نازایی دارند. این بیماران معمولاً در حین عمل جراحی به طور اتفاقی کشف می‌شوند. اگر چه با روش‌های تشخیص قبل از عمل مثل سونوگرافی، امکان تشخیص در بعضی موارد وجود دارد. بیمار مورد نظر یک سری یافته‌های غیر معمول داشت، که می‌توان نتیجه گرفت که این سندروم حتی در افراد مسن که تنها یافته آن‌ها فتق اینگوییینال می‌باشد نیز یافت می‌شود.

واژه‌های کلیدی: سندرم مجرای مولرین باقی مانده، کریپتورکیدیسم، نازایی

۱- (نویسنده مسؤول) استادیار، گروه آموزشی جراحی، دانشکده پزشکی، دانشگاه علوم پزشکی رفسنجان
تلفن: ۸۲۲۰۰۶۴-۰۳۹۱، فاکس: ۸۲۲۰۰۲۲-۰۳۹۱، پست الکترونیکی: dr_hosseinsalehi@yahoo.com
۲- استادیار گروه آموزشی پاتولوژی، دانشکده پزشکی، دانشگاه علوم پزشکی رفسنجان

[Downloaded from journal.rums.ac.ir on 2025-11-19]
[DOR: 20.1001.1.17353165.1385.5.4.7.8]

مقدمه

تقریباً در هفته ۵ حاملگی، یک جفت گناد به شکل برجستگی‌های سلومی با ساختاری متراکم دیده می‌شوند که روی مزونفروز قرار می‌گیرند و ستیغ‌های گنادی (Gonadal ridges) را به وجود می‌آورند. عاملی که تبدیل گناد تمایز نیافته به بیضه را تعیین می‌کند، عامل تعیین کننده بیضه (Testis-Determining Factor(TDF، خوانده می‌شود. این عامل، محصول ژنی است که روی کروموزوم Y است. تکامل طبیعی بیضه‌ها، علاوه بر حضور ژن Sex Determining Region of Y-Chromosome (SRY)، نیازمند واکنش متقابل این ژن با سایر ژن‌ها نیز هست [۱]. در حضور کروموزوم Y که دارای قسمت تعیین کننده بیضه است، گنادها به بیضه تکامل می‌یابند. فنوتیپ مردانه، وابسته به فراوردهای بیضه جنین (هورمون آنتی‌مولرین و تستوسترون) است، در حالی که فنوتیپ زنان از فقدان این فراوردهای گنادی جنین، ناشی می‌شود. هورمون آنتی‌مولرین(Anti Mullerian Hormon (AMH، که تشکیل مجاری مولر را مهار می‌کند، در هنگام تمایز سلول‌های سرتولی ترشح می‌شود و آغاز این ترشح مربوط به هفته هفتم است. پسرفت مجاری مولر، به حضور تعداد کافی سلول‌های سرتولی و تنظیم گیرنده AMH بستگی دارد. در غیاب AMH، لوله‌های رحم، رحم و واژن فوقانی از تکامل مجاری پارامزونفریک جنین (مجاری مولر)، حاصل می‌شوند. دستگاه تناسلی داخلی، تمایلی ذاتی به سوی زنانه شدن دارد. در غیاب یک کروموزوم Y و بیضه فعال، و در نتیجه فقدان AMH، سیستم مولر باقی می‌ماند و از تکامل آن لوله‌های فالوپ، رحم و بخش فوقانی واژن حاصل می‌گردند [۱].

هر گونه اختلال در مراحل تمایز جنسی می‌تواند به صورت تظاهرات بالینی بینابینی (Intersex) تظاهر کند، که یکی از نادرترین آن‌ها PMDS می‌باشد که به علت نارسایی، در پسرفت سیستم مولرین مرد است، که در مردان مبتلا هر کدام از اجزای سیستم مولرین شامل رحم- لوله‌های رحمی و قسمت فوقانی واژن ممکن است وجود داشته باشد [۳-۲].

اساس مولکولی آن هتروژن است، که یا به علت اشکال در سنتز MIS و کاهش سطح خونی آن یا اختلال ارگان هدف (End organ) در جواب‌دهی به MIS است، که در این مورد سطح MIS نرمال است [۴]. بیمار تیپیک معمولاً در طی سال‌های اولیه زندگی با کریپتورکیدیسم یک طرفه یا دو طرفه و هرنی اینگوینال تظاهر می‌کند [۵-۲]. این بیماران معمولاً مبتلا به نازایی (Infertility) هستند [۶].

این بیماری بسیار نادر است شیوع PMDS در هیچ منبعی مشخص نشده است و فقط به صورت موردی گزارش شده است [۷]. در سال ۲۰۰۴ Halbersma در حین عمل فتق اینگوینال یک پسر ۳ ماهه متوجه دستگاه ژنیتالی زنانه داخلی در این بیمار شد [۸]. Yuksel B بیماری با ظاهر مردانه و کریپتورکیدیسم، دو طرفه وفتق اینگوینال را گزارش نمود که در حین جراحی آن مرد یک رحم با دو لوله رحمی و یک بیضه در ساک فتق او پیدا شد [۹]. در سال ۲۰۰۵ EL Kettani در یک پسر بچه با کریپتوارکیدیسم در حین جراحی دو بیضه در یک طرف همراه با یک رحم پیدا کرد [۱۰]. Thiel.david در سال ۲۰۰۵ در یک پسر بچه با PMDS تغیرات بدخیمی از نوع ادنوکارسینوما در بقایای رحمی گزارش کرد [۱۱]. تشخیص این بیماری معمولاً به صورت اتفاقی در حین جراحی در بیمارانی است که با تشخیص فتق اینگوینال یا کریپتوارکیدیسم مراجعه می‌نمایند [۷-۶]. استفاده از روش‌های تصویر برداری مثل سونوگرافی جهت تشخیص این بیماری، به علت نادر بودن این بیماری، و کشف اتفاقی این بیماری در حین جراحی در موارد نادری، گزارش شده است [۴].

شرح مورد: بیمار آقای ۷۱ ساله‌ای بود که با شکایت تورم و برجستگی ناحیه اینگوینال راست که از چند سال قبل متوجه آن شده بود مراجعه نمود. این توده با زور زدن و راه رفتن و سرفه زدن برجسته‌تر و با خوابیدن بر طرف می‌شد. بیمار ۶ فرزند داشت. معاینه دستگاه تناسلی خارجی کاملاً طبیعی بود و بیضه‌ها در محل طبیعی و با اندازه طبیعی در اسکروتوم لمس می‌شدند. با توجه به شرح حال و معاینه فیزیکی تیپیک،

[Downloaded from journal.rums.ac.ir on 2025-11-19]

[DOR: 20.1001.1.17353165.1385.5.4.7.8]

بیمار با تشخیص فتق اینگوینال، کاندید عمل جراحی ترمیم فتق اینگوینال شد. هیچ بررسی تشخیص بیشتری انجام نشد. در حین عمل جراحی علاوه بر ساک هرنی غیر مستقیم توده‌ای چسبیده به ساک هرنی در محل اینترنال رینگ وجود داشت. اکسیزیون توده انجام شد. به علت چسبندگی توده به دیواره ساک و بقیه اجزای اسپرماتیک کورد و عروق اسپرماتیک و خطر ایسکمی بیضه و با توجه به سن بالای بیمار عمل اورکیدکتومی همان طرف نیز انجام شد و هر دو نمونه به بخش پاتولوژی ارسال گردید. در معاینه میکروسکوپی به عمل آمده از توده مورد نظر بافت رحم با غدد و استرومای طبیعی مشهود بود (اشکال ۳-۱). بیضه کاملاً آتروفیک بود و توبول‌ها توسط یک لایه سلول‌های سرتولی مفروش شده بودند.

باتوجه به وجود بافت رحم در ناحیه اینگوینال آقای ۷۱ ساله، تشخیص PMDS یا Hernia Uteri Inguinal برای این بیمار گذاشته شد.

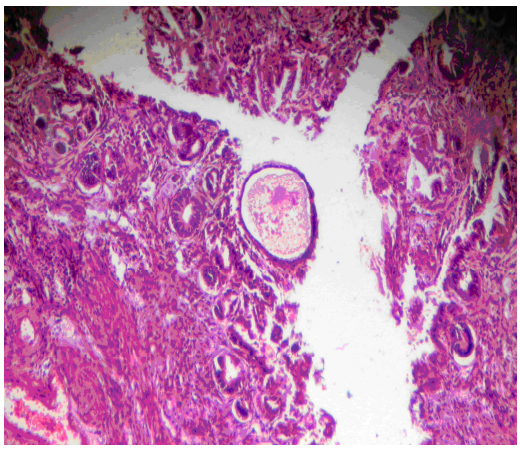

شکل ۱- مقطعی از توده اینگوینال که تعدادی غدد اندومتری را در یک استرومای اندومتر نشان می‌دهد (بزرگنمایی ۳/٤)

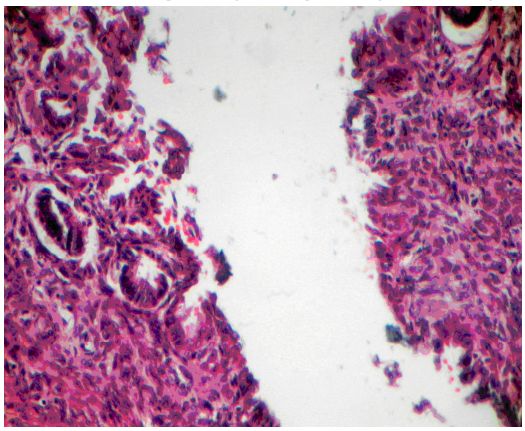

شکل ۲- مقطعی از همان توده اینگوینال با بزرگنمایی ۱۰ که غدد و استرومای اندومتر را نشان می‌دهد.

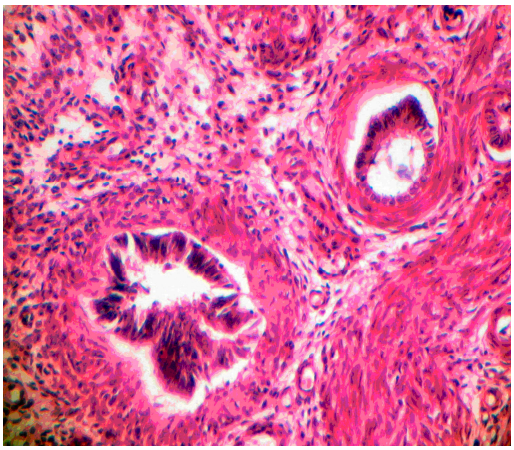

شکل ۳- غدد و استرومای اندومتر را با بزرگنمایی ٤۰ که به وضوح نشان می‌دهد.

بحث

PMDS یک بیماری اتوزومال مغلوب می‌باشد. فرد مبتلا به PMDS دستگاه تناسلی خارجی نرمال، کریپتوارکیدیسم یک طرفه یا دو طرفه، گاهی اوقات اسکروتوم یک طرفه خالی، مجاری ولف نرمال و بافت رحم همراه با دو لوله رحمی داخل هرنی اینگوینال دارند. به همین علت گاهی اوقات ترم Hernia Uteri Inguinal برای این سندرم به کار می‌رود. علت این بیماری، موتاسیون در ژن AMH می‌باشد که باعث به وجود آمدن نوع وحشی (Wild) این هورمون می‌شود [۱۲]. در بیمار مورد نظر علت بیماری که مربوط به عدم وجود MIS یا مقاومت به آن باشد بررسی نشد.

بیماری PMDS به طور تیپیک معمولاً در طی سال‌های اولیه زندگی با کریپتوارکیدیسم یک طرفه یا دو طرفه و هرنی اینگوینال تظاهر می‌کند [۹-۸] و موارد خیلی نادری از آن نیز در بزرگسالان گزارش شده است [۶]. این بیماران معمولاً مبتلا به نازایی (Infertility) هستند [۶]. بیمار مورد نظر کریپتورکیدیسم که معمولاً جزء تظاهرات اولیه این بیماری می‌باشد و همچنین نازایی، نداشت. (بیمار ۶ فرزند داشت). بیمار در سنین کهنسالی مراجعه کرده بود. تظاهرات غیرمعمول بیماری که به صورت موردی گزارش شده می‌تواند شامل تغیرات بدخیمی مثل ادنوکارسینوما در بافت رحم باشد [۱۱] و یا این که به صورت وجود هر دو بیضه در یک طرف

[Downloaded from journal.rums.ac.ir on 2025-11-19]

[DOR: 20.1001.1.17353165.1385.5.4.7.8]

(Transverse Testicular Ectopia) باشد [۱۰]. با توجه به نادر بودن این سندرم و همچنین تظاهرات غیرمعمول بیمار مورد نظر در مقایسه با بیماران مبتلا به این سندرم، بیمار قابل گزارش می‌باشد.

نتیجه‌گیری

می‌توان نتیجه گرفت که این بیماری باید حتی در افراد مسن که با فتق اینگوینال مراجعه می‌کنند نیز مد نظر باشد. مسئله مهم دیگر پیگیری بیماران از نظر وجود تغییرات بدخیمی احتمالی می‌باشد.

References

[1] Speroff L, Robert H, Glass MD, Nathan G. Kase, Clinical Gynecologic Endocrinology And Infertility Lippincott Willams, and Wilkins . 6th ed. 1999; pp: 340-9.

[2] Jarminska-Jackowiak T, Warenik-Szymankiewicz A, Trze_ ciak WH. Anti-Mullerian hormone. Structure and role in sexual differentiation.*Ginekol Pol.* 1995; 66(1): 51-8.

[3] Hackam DJ, Newman K, Ford HR. Schwartz's principles of surgery, 8th ed, mcgraw-hill companies, Inc. USA. 2005; pp: 1507-8.

[4] Josso N, Picard JY, Imbeaud S, Carre-Eusebe D, Zeller J, Adamsbaum C. The persistent mullerian duct syndrome: a rare cause of cryptorchidism. *Eur J Pediatr*. 1993; 152(Suppl 2): 76-8.

[5] Koksal S, Tokmak H, Tibet HB, Olgun E. Persistent mullerian duct syndrome. *Br J Clin Pract*, 1995; 49(5): 276-7.

[6] Vandersteen DR, Chaumeton AK, Ireland K, Tank ES. Surgical management of persistent mullerian duct syndrome. *Urology*. 1997; 49(6): 941-5.

[7] Stephan S. Sternber J, Diaggnostic Surgical Pathology, Lippincott Willams, Wilkins. Wolters Kluwer Company 3th ed. 1999; pp:1694-5.

[8] Halbertsma FJ, Otten BJ, Wijnen RM, Feitz WF. A baby boy with cryptorchism inguinal hernia and internal female genitalia; the persistant Mullerian duct syndrome. *Ned Tijdschr Geneeskd*, 2004; 148(10): 484-7.

[9] Uksel B, Saygun O, Hengirmen S. Persistent mullerian duct syndrome associated with irreducible inguinal hernia,bilateral cryptorchidism and testicular neoplasia:a case report. *Acta chirurgica Belgica*. 2006; 106(1): 119-20.

[10] Manassero F, Cuttano MG, Morelli G, Salinitri G, Spurio M, Selli C. Mixed germ cell tumor after bilateral orchiopexy in persistent mullerian duct syndrome with transverse testicular ectopia. *Urol Int,* 2004; 73(1): 81-3.

[11] Nemours Children Clinic, Jacksonville, Florida 32207, USA. Uterine adenosarcoma in a boy with persistent mullerian duct syndrome;first reported case. Journal of pediatric surgery. 2005; 40(9): 29-31.

[12] Belville C, Van Vlijmen H, Ehrenfels C, Pepinsky B, Rezaien AR, Picard JY, et al. Mutations of the anti-mullerian hormone gene in patients with persistent mullerian duct syndrome: biosynthesis, secretion, and processing of the abnormal proteins and analsis using a three-dimensional model. *Mol Endocrinol*, 2004; 18(3):708-21.

[Downloaded from journal.rums.ac.ir on 2025-11-19]

[DOR: 20.1001.1.17353165.1385.5.4.7.8]