گزارش مورد
مجله دانشگاه علوم پزشکی رفسنجان
دوره ششم، شماره اول، بهار ۱۳۸۶، ۹۰-۸۵

گزارش یک مورد عفونت هیمنولیپیس نانا در کودک ٦ ساله با تظاهرات نادر

دکتر رضا درخشان[1]

دریافت مقاله: ۸۵/٤/۱۰ ارسال مقاله به نویسنده جهت اصلاح: ۸۵/۹/۱۵ دریافت اصلاحیه از نویسنده: ۸۵/۱۱/۱۵ پذیرش مقاله: ۸۵/۱۱/۱٦

چکیده

زمینه و هدف: هیمنولیپیس بیماری انگلی شایع در کشورهای در حال توسعه است که معمولاً با علایم غیر اختصاصی تظاهر می‌یابد و به صورت تصادفی کشف می‌شود.

بیمار حاضر پسر ۶ ساله‌ای است که با علایم مننژیت (تب، سردرد شدید، مننژیسموس، کاهش وزن و درد شکم) به بیمارستان مراجعه کرد. در سابقه، کاهش وزن، تب‌های دوره‌ای خصوصاً شب هنگام و بی اشتهایی را از ۳-۲ ماه قبل ذکر می‌کرد.

شرح مورد: در معاینه سر و گردن بزرگی غدد تحت فکی با سایز حداکثر ۱×۱ سانتی‌متر وجود داشت. در معاینه شکم، توده‌ای در ناحیه اپیگاستر که تا ناحیه ناف امتداد داشت، لمس می‌شد. این توده سفت و تا حدی حساس بود. شکم نرم بود و ارگانومگالی نداشت. آزمایشات اولیه شامل شمارش سلول‌های خونی آزمایش ادرار، مدفوع و مایع نخاعی طبیعی بود. برای بررسی توده شکمی سونوگرافی شکم انجام شد. ضایعه فضاگیر بزرگ (به ابعاد ۶۶ در ۲۵ میلی‌متر) ناحیه اپیگاستر که باعث ایجاد فاصله بین آئورت و ورید مزانتریک فوقانی شده بود، دیده شد. در CT اسکن شکم، توده‌های متعدد و به هم پیوسته از لنفادنوپاتی مزانتریک گزارش گردید. جهت رد متاستاز مغزی، MRI مغزی انجام گرفت که طبیعی گزارش شد. در آسپیراسیون مغز استخوان (BMA)، مگاکاریوسیت وجود داشت. بیوپسی مغز استخوان (BMB)، افزایش تعداد ائوزینوفیل‌ها و پلی‌مورفونوکلئورها را نشان داد.

به دلیل توده شکمی با شک به بدخیمی، لاپاراتومی انجام شد. بیوپسی کبد، نشان دهنده افزایش تعداد ائوزینوفیل‌ها بود. پس از عمل، آزمایش مدفوع درخواست گردید که تخم دو جداره انگل *H. Nana* را نشان داد. کودک با تشخیص هیمنولیپیس نانا تحت درمان با نیکلوزامید قرار گرفت. از روز چهارم، وضعیت بیمار بهبود یافت ولی توده هنوز وجود داشت. پردنیزولون به درمان کودک اضافه شد. روز دهم توده کوچک شد. آزمایش مدفوع از نظر *H. Nana* منفی گزارش شد و بیمار مرخص گردید. یک ماه بعد مجدداً سونوگرافی انجام شد که توده از بین رفته بود. در مراجعه سال بعد حال عمومی کودک کاملاً خوب بود و هیچ علایمی وجود نداشت. نتیجه سرولوژی *H. Nana* مثبت بود.

نتیجه‌گیری: هیمنولیپیس ممکن است با علایم غیر معمول مثل علایم تحریک مننژ و یا علایم لنفادونوپاتی نیز تظاهر یابد.

واژه‌های کلیدی: هیمنولیپیس نانا، توده شکمی، مننژیسموس

۱- (نویسنده مسؤول) استادیار گروه آموزشی اطفال، دانشگاه علوم پزشکی رفسنجان
تلفن: ۸۲۲۰۰۱۵-۰۳۹۱، فاکس: ۸۲۲۰۰۲۲-۰۳۹۱، پست الکترونیکی:rderakhshan98@yahoo.com

[Downloaded from journal.rums.ac.ir on 2025-11-18]

[DOR: 20.1001.1.17353165.1386.6.1.8.0]

[Downloaded from journal.rums.ac.ir on 2025-11-18]

[DOR: 20.1001.1.17353165.1386.6.1.8.0]

مقدمه

هیمنولیپیازیس به وسیله دو گونه کرم نواری (Tape worm) سستود ایجاد می‌شود: هیمنولیپیس نانا (*H. Nana*) و هیمنولیپیس دیمینوتا (H. Diminota).

هیمنولیپیس دیمینوتا یا کرم نواری موش در انسان غیرشایع است و انسان میزبان تصادفی است [۱] اگرچه مواردی از آلودگی انسان با دیمینوتا نیز مشاهده و گزارش شده است [۴-۲].

هیمنولیپیس نانا در کشورهای در حال توسعه شایع است و بنام کرم نواری کوتوله یا Dwarf tapeworm معروف است و تنها سستودی است که بدون نیاز به میزبان واسط باعث عفونت می‌شود. این انگل یک علت اصلی افزایش ائوزینوفیل خون می‌باشد و وجود تخم *H. Nana* در مدفوع شاید نشانه مواجهه با وضعیت بهداشتی پایین باشد [۵].

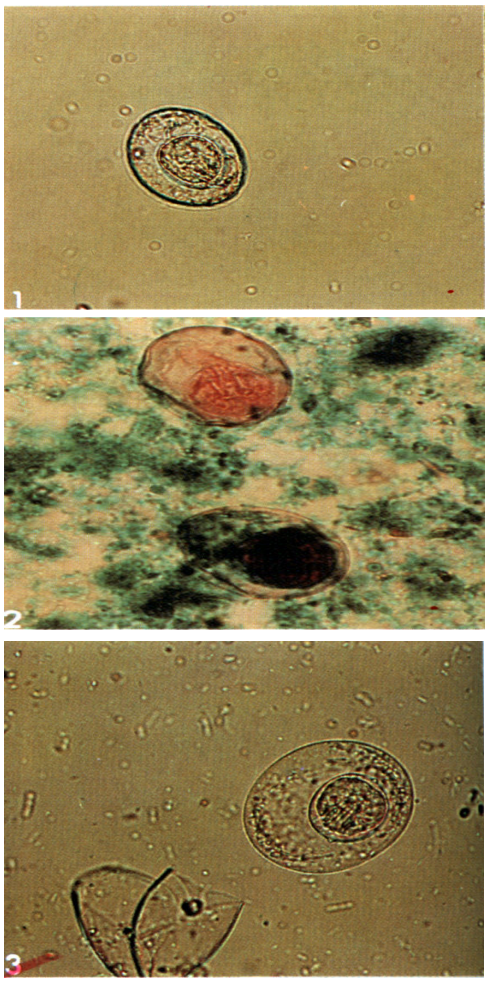

شکل ۱- تخم انگل H.Nana [٦]

از نظر گسترش اپیدمیولوژیکی، مناطق اندمیک (تا ۲۶٪ شیوع) شامل آسیا، اروپای جنوبی و شرقی، آمریکای مرکزی، جنوبی و آفریقا است [۵] آلودگی به این کرم بیشتر در مناطق گرمسیر و کشورهای اطراف مدیترانه، پرتقال، اسپانیا، مصر، کشورهای خاورمیانه، سودان، هندوستان، ژاپن، کوبا و جزیره هاوایی دیده می‌شود. در ایران، آلودگی در نواحی جنوبی کشور مشاهده شده است. حداکثر آلودگی در روستاهای خوزستان و قسمتی از مازندران به ۱۳٪ می‌رسد. نسبت آلودگی در روستاهای بندرعباس و میناب بیش از ۲۰٪ بوده است. تخم *H. Nana* که از نظر تشخیصی اهمیت دارد به اندازه ۶۰×۴۰ میکرومتر و دارای ۲ غشاء جداگانه است (شکل ۱). در وسط تخم، جنین شش قلابی دیده می‌شود [۱].

از نظر چرخه زندگی، *H. Nana* در ایلئوم زندگی می‌کند (شکل ۲). در این منطقه بندهایی تولید می‌کند. بندها در روده متلاشی شده و تخم با مدفوع خارج می‌شود. تخم بیرون از بدن به زودی از بین می‌رود. از این رو در محل‌هایی که تراکم جمعیت همراه با عدم رعایت موازین بهداشتی وجود دارد، دیده می‌شود [۷].

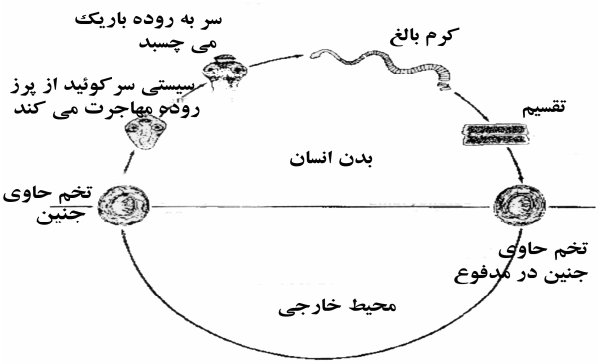

شکل ۲- چرخه زندگی H. Nana

تخم از طریق غذا و آب آلوده به انسان منتقل می‌شود. تخمها در حدود ۳۰ روز بعد از آلودگی در مدفوع شخص دیده می‌شوند. گذر از هر دو مرحله لاروی و بالغ کرم در یک شخص انجام می‌شود و این کرم نیاز به میزبان واسط ندارد [۱]. در آلودگی‌های شدید، امکان عفونت خودبخود داخلی (Internal autoinfection) وجود دارد [۷].

[Downloaded from journal.rums.ac.ir on 2025-11-18]

[DOR: 20.1001.1.17353165.1386.6.1.8.0]



شکل ۳- کرم بالغ H. Nana

از نظر علایم بالینی، اگرتعداد کرم کم باشد، معمولاً علایمی بروز نمی‌کند. در صورتی که تعداد کرم زیاد باشد، علایم اسهال، استفراغ، بی‌خوابی، بی‌اشتهایی، علایم تحریک مننژ (مننژیسموس)، سردرد، خارش بینی و خارش نشیمنگاه و کهیر بروز می‌کنند. ضایعات پاپولار پوستی هم بندرت دیده می‌شوند [۸]. در آلودگی‌های شدید علایم به صورت اسهال خونی همراه بلغم، درد شکم، بی‌اشتهایی، تحریک عصبی (سردرد، مننژیسموس) بروز می‌کند. افزایش تعداد ائوزینوفیل‌ها تا ۱۶٪ موارد مشاهده شده است. در این بیماری ایمنی تا حدی وجود دارد. زیرا با بالا رفتن سن، نسبت آلودگی پایین می‌آید [۱]. تشخیص با مشاهده تخم در مدفوع داده می‌شود [۷، ۵، ۱]. سرایت از طریق آلودگی با تخم کرم است. بیماری بیشتر در اطفال ۱۰-۶ ساله مشاهده می‌شود [۱].

برای درمان از پرازیکوانتل ۲۵ میلی‌گرم بر کیلوگرم تک دوز خوراکی یا نیکلوزامید ۶ روز به مقدار ۱ گرم برای ۱۵-۵ کیلوگرم وزن و ۱/۵ گرم برای بالاتر از ۱۵ کیلوگرم وزن استفاده می‌شود.

رعایت موازین بهداشتی، شستشوی دست قبل از صرف غذا، کوتاه کردن ناخن‌ها، رعایت بهداشت تغذیه، از بین بردن موش‌ها و قطع تماس موش با انسان از جمله موارد پیشگیری از این بیماری می‌باشد.

اهمیت گزارش مورد حاضر در این است که طبق کتب مرجع و مقالات مختلف، *H. Nana* با علایم غیر اختصاصی و معمولاً به صورت تصادفی کشف می شود. مورد حاضر *H. Nana* با علایم سفتی گردن (مننژیسموس)، تب، توده شکمی و لنفادنوپاتی بروز کرده است. این تظاهرات، شک به بدخیمی و در رأس آن‌ها، تشخیص لنفوم غیر هوچکین را مطرح می‌کند. که باید بعد از رد نمودن مننژیت و بدخیمی‌ها، به فکر بیماری‌های انگلی نیز بود.

شرح مورد

پسر ۶ ساله‌ای اهل زابل که از یک ماه پیش به همراه خانواده‌اش به شهرستان رفسنجان مهاجرت کرده بود، به دلیل تب، سردرد شدید و درد شکم به اورژانس بیمارستان علی‌ابن‌ابیطالب (ع) مراجعه کرد. حال عمومی کودک بد و بی‌قرار بود. به دلیل سفتی گردن و تب، با شک به مننژیت جهت انجام پونکسیون مایع کمری در بخش اطفال بستری شد. نتیجه LP نرمال بود. سردرد شدید و درد شکم کودک از ۴ روز قبل شروع شده بود. کودک اسهال و استفراغ نداشت ولی سابقه یبوست مزمن را ذکر می‌کرد. سابقه هیچ‌گونه عفونت گوارشی ذکر نشد. جثه کودک (وزن ۱۵ کیلوگرم و قد ۱۰۵ سانتی‌متر) لاغر بود. منحنی قد و وزن کودک زیر صدک ۱۰ بود. از ۳-۲ ماه قبل سابقه کاهش وزن، تب‌های دوره‌ای به خصوص در شب‌ها و بی‌اشتهایی را ذکر می‌کرد. در معاینه درجه حرارت ۳۸ درجه سانتی‌گراد بود. فشار خون طبیعی بود.

در CBC به عمل آمده:

WBC=۲۰/۰۰۰ تعداد/µl	Lymph=٪۳۰
Hb=۱۱/۹ g/dl	Monocyte=٪۱
MCV=۸۱ fl	Eosino=٪۱
PLT=۳۲۵×۱۰^{۳} تعداد/µl	ESR=۲۰
Poly=٪۶۸/۳۰	

در معاینه سر و گردن به علت سردرد شدید محدودیت حرکات گردن وجود داشت ولی سفتی گردن واضح نبود. لنفادنوپاتی تحت فکی وجود داشت. لنف نودها ۳ عدد، متحرک با سایز حداکثر ۱×۱ سانتی‌متر بودند. عکس قفسه صدری، طبیعی بود. در معاینه شکم، توده‌ای در ناحیه اپیگاستر که تا ناحیه ناف امتداد داشت، لمس شد. قوام توده، سفت و تا حدی حساس بود. شکم نرم بود و ارگانومگالی وجود نداشت. کودک یبوست داشت که به همین دلیل، توشه رکتال انجام شد. آمپول رکتوم پر بود، مدفوع سفت وجود داشت که جهت آزمایش اسمیر تهیه شد.

نتیجه آزمایش مدفوع طبیعی بود.

آزمایش ادرار طبیعی بود.

[Downloaded from journal.rums.ac.ir on 2025-11-18]

[DOR: 20.1001.1.17353165.1386.6.1.8.0]

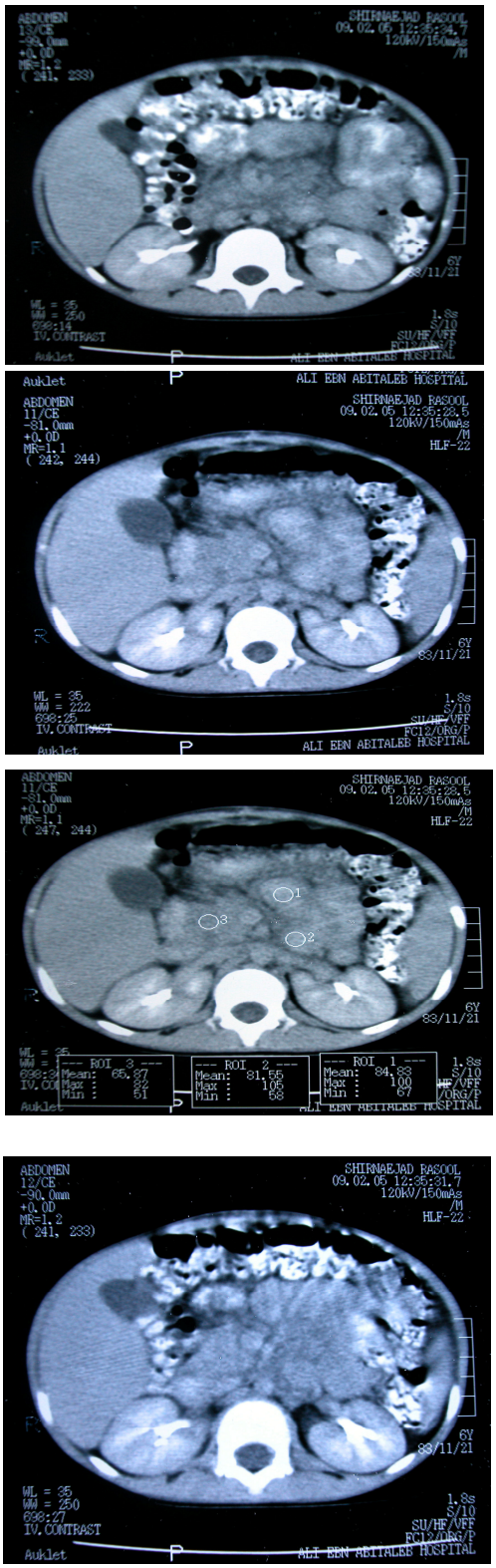

شکل ٤- CT اسکن شکمی بیمار

در روز اول برای کودک فقط مایع درمانی انجام شد. روز دوم تب کودک کاهش پیدا کرد. (درجه حرارت زیر بغل ۳۷/۵) با شک به لنفوم، گرافی سینه انجام شد که طبیعی بود. برای بررسی توده شکمی، سونوگرافی شکم انجام شد. در سونوگرافی شکم، کبد، طحال، کیسه صفرا و مثانه طبیعی بودند. ضایعه فضاگیر بزرگ در ناحیه اپیگاستر که باعث ایجاد فاصله بین آئورت و ورید مزانتریک فوقانی شده بود، دیده شد. ابعاد ضایعه ۲۵×۶۶ mm گزارش شد. توصیه به انجام CT Scan شکمی شد. پانکراس نرمال گزارش شد.

در روز سوم بستری، CT Scan شکمی درخواست شد. در CT شکم، توده های متعدد و بهم پیوسته از لنفادنوپاتی مزانتریک گزارش گردید (شکل ۴).

در چهارمین روز بستری کودک، با ادامه تب و سردرد مقاوم به درمان‌های مسکن و حتی پتیدین، با شک به بدخیمی، آسپیراسیون مغز استخوان (BMA) انجام شد. جهت رد متاستاز مغزی، MRI مغزی انجام گرفت که نرمال گزارش شد. در CBC روز چهارم تعداد WBC=۱۵۰۰۰/µl، Hb=۱۲/۵g/dl، تعداد PLT=۳۴۸۰۰۰/µl بود.

در اسمیر خون محیطی، لکوسیتوز متوسط، پلاکت‌ها نرمال، RBC نرموکروم و نرموسیتیک Eos:٪۸۰ lymph: ٪۲۰ PMN: ٪۶۲ گزارش شد. در آسپیراسیون مغز استخوان، مگاکاریوسیت وجود داشت.

Myeloid Maturation : ordered
Erytroid Maturation :ordered
Erithro: ٪۱۵, pro:٪۲ , Myelo:٪۲۵ , Meta:٪۲۵ , Band: ٪۵

بیوپسی مغز استخوان، افزایش تعداد ائوزینوفیل و پلی‌مورفونوکلئور را نشان داد. در روز پنجم بستری، تب کودک قطع شد ولی سردرد و حال عمومی بد ادامه داشت که نهایتاً تحت عمل جراحی لاپاراتومی تشخیصی و درمانی قرار گرفت. از روز قبل از عمل درمان آنتی‌بیوتیکی شامل کفلین و جنتامایسین شروع شد.

در لاپاراتومی، کبد، طحال و روده‌ها نرمال بود. مزانتر تومورال با درگیری وسیع ریشه مزانتر و درگیری غدد لنفاوی پارا آئورتیک و جا به جایی شریان مزانتریک فوقانی به جلو وجود داشت. امکان رزکسیون تومور وجود نداشت. بیوپسی انسیژنال توده ریشه مزانتر انجام شد. سپس از کبد و غدد لنفاوی پاراآئورتیک نیز بیوپسی انجام شد. نمونه لنف نود پاراآئورتیک و لنف نود مزانتریک، واکنش التهابی با انفیلتراسیون شدید ائوزینوفیلی و کانون‌های آبسه‌ای

[Downloaded from journal.rums.ac.ir on 2025-11-18]
[DOR: 20.1001.1.17353165.1386.6.1.8.0]

ائوزینوفیلی در قشر را نشان داد. بیوپسی کبد، ساختمان لوبولار و واسکولار و دستگاه پورتال، سلول‌های التهابی حاد و مزمن که مرکب از لنفوسیت‌ها، ائوزینوفیل‌ها و پلی‌مورفونوکلئورها بودند را نشان داد. هپاتوسیت‌ها تغییر پاتولوژیک نشان ندادند. تصاویر بافت‌شناسی محتوی ائوزینوفیل بودند.

پس از عمل، ملین MOM به بیمار داده شد. آزمایش مدفوع درخواست گردید که تخم *H. Nana* گزارش شد. متعاقب آن، سرولوژی *H. Nana* ارسال شد که نتیجه آن مثبت بود.

کودک تحت درمان با نیکلوزامید ۱ گرم در روز به مدت ۶ روز قرار گرفت و درمان آنتی‌بیوتیکی به مدت ۵ روز ادامه پیدا کرد.

از روز چهارم، وضعیت بیمار بهبود یافت ولی توده هنوز وجود داشت. پردنیزولون با دوز ۱ میلی‌گرم بر کیلوگرم در روز به درمان کودک اضافه شد، ۵ روز ادامه پیدا کرد و سپس تدریجاً قطع شد. روز دهم توده کوچک شد. آزمایش مدفوع از نظر *H. Nana* منفی گزارش شد و بیمار مرخص گردید. در مراجعه یک ماه بعد سونوگرافی انجام شد که توده از بین رفته بود. بیمار ۲ کیلوگرم افزایش وزن داشت. در مراجعه سال بعد حال عمومی کودک کاملاً خوب بود و هیچ علایمی از بیماری وجود نداشت.

بحث

همان طور که ذکر شد، اگرتعداد کرم کم باشد، معمولاً علایم بالینی بروز نمی‌کنند. در صورتی که تعداد کرم زیاد باشد، به طور معمول علایم اسهال، استفراغ، بی‌خوابی، بی‌اشتهایی، تحریک عصبی (مننژیسموس)، سردرد، خارش بینی، خارش نشیمنگاه، کهیر و در آلودگی‌های شدید علایم به صورت اسهال خونی همراه بلغم، درد شکم، بی‌اشتهایی، تحریک عصبی (سردرد، مننژیسموس) بروز می‌کند. ولی طبق کتب مرجع موجود و مقالات مختلف، *H. Nana* در خیلی از موارد با علایم غیراختصاصی و معمولاً به صورت تصادفی کشف می‌شود.

در مطالعات انجام شده قبلی در این خصوص، تظاهرات بیماری، متفاوت و غیر اختصاصی بوده است. از جمله:

پسر ۲ ساله ایتالیایی با خارش دوره‌ای و بی‌قراری شبانه مراجعه کرده بود. در شرح حال، سابقه مثبت توبروس اسکلروزیس (TS) داشت و به جز تشنج، علایم عصبی زیادی نداشت. در آزمایش مدفوع، تخم دو جداره هیمنولیپیس دیده شد [۳].

یک دختر ایتالیایی ۵ ساله به دلیل آپنه به دنبال گریه ارجاع داده شده بود. در شرح حال حملات سیانوز همراه سفتی اندام‌ها وجود داشت و بعد از این حملات دچار کاهش تون عضلات و خواب آلودگی می‌شد. خارش مقعد و درد شکمی که بیشتر شب هنگام اتفاق می‌افتاد، ذکر شده بود. معاینه بالینی و عکس سینه و الکتروانسفالوگرافی نرمال بود. مدفوع جهت Entrobius vermicularis (کرمک) با تست گراهام فرستاده شد که جواب منفی بود. پارازیت هیمنولیپیس در همین نمونه دیده شد. با نیکلوزامید بمدت ۱۵ روز حملات سیانوتیک برطرف شد [۴].

یک مرد ۵۶ ساله ایتالیایی با ضایعات خارش دار پوستی راجعه که از چند ماه پیش شروع شده بود، مراجعه کرده و با آنتی‌هیستامین‌ها و کورتیکواستروید موضعی بهبود موقتی یافته بود. سابقه مسافرت به مناطق مختلف ایتالیا را در ۱۲ ماه قبل ذکر نموده بود. سابقه آلرژی و بیماری خاص دیگری نداشت. معاینات نرمال بود. در CBC ائوزینوفیلی داشت که با شک به انگل، بررسی‌ها انجام و سرانجام به تشخیص هیمنولیپیس نانا رسیدند [۸].

پسر ۷/۵ ساله سومالیایی با مشاهده کرم‌های ریز سفید در مدفوع (توسط پدرش) مراجعه کرده بود. بیمار بی‌اشتهایی و کاهش وزن، اسهال، سردرد، درد شکم و ضایعات پوستی نداشت. در آزمایش مدفوع، تخم هیمنولیپیس نانا دیده شد [۹].

نتیجه‌گیری

طبق کتب مرجع موجود و مقالات مختلف، *H. Nana* در خیلی از موارد با علایم غیر اختصاصی و معمولاً به صورت تصادفی کشف می شود. در مورد حاضر نیز *H. Nana* با علایم

[Downloaded from journal.rums.ac.ir on 2025-11-18]

[DOR: 20.1001.1.17353165.1386.6.1.8.0]

سفتی گردن و تحریک مننژ (مننژیسموس)، تب، توده شکمی و لنفادنوپاتی بروز کرده است. این تظاهرات، شک به بدخیمی‌ها و در رأس آن‌ها، تشخیص لنفوم غیر هوچکین را مطرح می‌کند. که در این بیمار با همین شک لاپاراتومی انجام شد و در بررسی پاتولوژی به دلیل وجود کانون‌های آبسه‌ای ائوزینوفیلی فراوان و انفیلتراسیون شدید ائوزینوفیلی، با شک به وجود یک بیماری انگلی، مسیر تشخیصی به سمت درخواست آزمایش مدفوع پیش رفت که با مشاهده تخم انگل *H. Nana* و سپس سرولوژی، تشخیص تأیید شد.

References

[1] Arfaa F. Medical Helmintology, Danesh pazhooh. 1987; 3: 137-41.

[2] Lee CS, Lee Jk. Case report on human infection of hymenolepis diminota. *Kisaengchunghak Chapchi*. 1996; 4(2): 141-4.

[3] Marangi M, Zechini B, Fileti A, Quaran Ta. Hymenolepis diminota infection in a child living in the urban Area of Roma, Italy. *J Clin Microbiol,* 2003; 41(8): p: 3994-5.

[4] Tena D, Perez Siman M, Gimeno C, Perez panatant. Illescas S, Amondarain I, et al. Human Infection with Hymenolepis diminota: case report. *J Clin Microbiol,* 1998; 36(8): 2375-6.

[5] Blanton R. Adult tapeworm infections in: Behrman RE, Kleigman RM, Jenson HB, Text book of pediatrics Nelson, Sunders. 2004; pp: 1169-70.

[6] Edward K, Markell D, John T, Wojciech A. Krotoski, Markell and voges Medical Parasitology, 8th ed, Sunders. 1999; 7: pp: 264-5.

[7] King Ch. Diseases Due to Helminths (288) cestodes in: Infectious diseases of mandel, Churchill Livingstone. 2004; pp: 3287-9.

[8] Lernia VD, Ricci C, Albertini G. Skin eruption associated with Hymenolepis Nana infection. *Int J Dermato,* 2004; 43: 357-9.

[9] Allan W, Robert. The John Hopkins Microbiology. *Newsletter*. 2001; 20: 33.

[Downloaded from journal.rums.ac.ir on 2025-11-18]

[DOR: 20.1001.1.17353165.1386.6.1.8.0]