

گزارش کوتاه

مجله دانشگاه علوم پزشکی رفسنجان
دوره ۱۶، بهمن ۱۳۹۶، ۱۰۹۴-۱۰۸۹

تومور ملانوتیک نورواکتودرمال در فک بالای شیرخوار هفت ماهه: یک گزارش مورد

محمد رضا اصحاب یمین^۱، مهسا کیمیایی طلب^۲

دریافت مقاله: ۹۵/۱۰/۵ ارسال مقاله به نویسنده جهت اصلاح: ۹۵/۱۲/۲۷ دریافت اصلاحیه از نویسنده: ۹۶/۴/۱۷ پذیرش مقاله: ۹۶/۴/۲۱

چکیده

زمینه و هدف: تومور ملانوتیک نورواکتودرمال شیرخوارگی یک نئوپلاسم نادر خوش خیم با منشأ ستیغ عصبی است که معمولاً در سال اول زندگی اتفاق می‌افتد. این تومور در ناحیه سر و گردن و به خصوص در ماگزایلا دیده می‌شود. اگرچه در نواحی دیگر از جمله در مغز و استخوان ران و حتی در تخمدان‌ها نیز گزارش شده است. این تومور به صورت تورم در بافت نرم است که استخوان را متأثر می‌کند. تومور مهاجم بوده و دارای رشد سریع می‌باشد و باعث جابجایی دندان‌ها می‌شود. در رادیوگرافی ساده یک ناحیه رادیولوسنت با حاشیه نامشخص دیده می‌شود سی‌تی‌اسکن اطلاعات ارزشمندی در رابطه با گسترش ضایعه و طرح درمان جراحی فراهم می‌کند.

شرح مورد: بیمار شیرخوار ۷ ماهه است که طبق گفته خانواده وی حدود ۴ ماه قبل متوجه وجود توده کوچکی در قدام ماگزایلا شده‌اند و در طی این مدت به سرعت رشد کرده است. بیمار هیچ‌گونه مشکل زمینه‌ای نداشته و در تغذیه دچار مشکل شده بود. شیرخوار تحت جراحی قرار گرفت و نمونه جهت بررسی پاتولوژی ارسال شد که نتیجه تومور ملانوتیک نورواکتودرمال گزارش گردید. وی ۲ سال تحت نظر قرار گرفت و هیچ‌گونه عودی مشاهده نشد.

نتیجه‌گیری: تومور نورواکتودرمال از تومورهای نادر می‌باشد که سریعاً رشد کرده و موضعاً مهاجم است تشخیص و درمان سریع از تهاجم وسیع آن جلوگیری می‌کند.

واژه‌های کلیدی: تومور مهاجم ماگزایلا، تومور ملانوتیک اکتودرمال، نئوپلاسم، شیرخوارگی

مقدمه

عنوان ملانوکارسینومای مادرزادی، ملانوتیک آملوبلاستوما، اپولیس پیگمانته مادرزادی و ملانوسیتوما نیز شناخته می‌شود [۱-۵] در مغز، مندیبل، پا و کتف نیز گزارش شده است [۱-۶] این تومور همانند دیگر تومورهای با منشأ عصبی مانند نوروبلاستوما [۵] با بالا رفتن

تومور ملانوتیک نورواکتودرمال یک تومور خوش خیم پیگمانته نادر، بدون درد و با رشد سریع است که بیشتر در سال اول زندگی اتفاق می‌افتد [۱] و بیشتر در جنس مذکر و در ناحیه قدام ماگزایلا دیده می‌شود [۱-۳]. این تومور به

۱- فوق تخصص ترمیمی و پلاستیک، استادیار دانشگاه علوم پزشکی کرمان، ایران

۲- نویسنده مسئول) رزیدنت جراحی فک و صورت دانشگاه علوم پزشکی کرمان، کرمان، ایران

تلفن: ۰۳۴-۳۲۲۲۸۷۱۸، دورنگار: ۰۳۴-۳۲۲۲۸۷۱۸، پست الکترونیکی: kimiaemahsa@gmail.com

وانیلید مندلیک اسید (VMA) که از متابولیت‌های اپی‌نفرین و نور اپی‌نفرین است، همراه می‌باشد [۷] با این وجود، بالا رفتن VMA به تنهایی برای تشخیص این ضایعه کمک‌کننده نیست [۵-۷] درمان انتخابی این تومور جراحی جهت خارج کردن کامل ضایعه است [۸-۹] به دلیل بالا بودن عود این تومور (۴۵ درصد) بیمار بعد از جراحی باید تحت نظر باشد [۸-۹] اگرچه این تومور موضعاً مهاجم است و باعث جابجایی دندان‌ها و تهاجم به استخوان اطراف می‌شود اما ریسک متاستاز آن کمتر از ۵ درصد است [۸].

مزیتی برای استفاده از رادیوتراپی و شیمی‌درمانی برای کاهش ریسک عود این تومور اثبات نشده است [۸-۱۱].

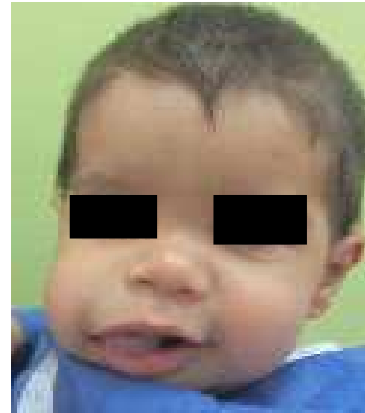اگرچه سلول‌های تومور، ملانین تولید می‌کنند ولی ممکن است شواهد کلینیکی از تولید ملانین وجود نداشته باشد [۱-۳] در رادیوگرافی‌های ساده تومور ملانوتیک اکتودرمال به صورت یک ناحیه رادیولوسنت داخل استخوانی توصیف می‌شود که معمولاً دارای حاشیه نامشخص بوده که احتمالاً نتیجه رشد سریع و تهاجم موضعی آن است [۳-۴] یافته‌های هیستوپاتولوژی سلول‌های بزرگ حاوی ملانین که به صورت توپولار بوده و اطراف آن جوانه‌های سلول‌های کوچک نوروبلاستیک است را در یک سیتوپلاسم فیبریلار نشان می‌دهد [۴-۵].

گزارش مورد

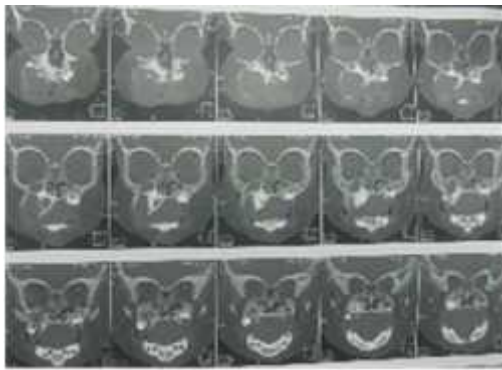
در این مقاله یک شیرخوار پسر هفت ماهه با یک ضایعه متورم در قدام فک بالا که باعث وسیع شدن ناحیه ریج در قدام و سمت راست فک بالا شده و نسبتاً پیگمانته، بدون درد و با رشد سریع می‌باشد را مورد بررسی قرار می‌دهیم (شکل ۱). این شیرخوار فرزند دوم خانواده‌ای است که پدر و مادر وی هیچگونه نسبت فامیلی نداشته و در خانواده آنها هیچ مورد مشابهی از این ضایعه وجود نداشته است. پدر و مادر وی سالم بوده و مادر وی سابقه هفت سال نازایی را ذکر کرده است. نوزاد از نظر معاینات پزشکی کاملاً سالم

بوده و فقط دارای ضایعه‌ای در قدام فک بالا می‌باشد که طبق گفته خانواده وی ۴ ماه پیش از مراجعه متوجه وجود ضایعه کوچک در قدام فک بالا شده‌اند که دارای رشد بسیار سریع بوده و در این مدت کوتاه، ابعاد آن حدود ۴ الی ۵ برابر شده که تغذیه وی را مشکل کرده است. ضایعه ریج ماگزایلا را در قدام و سمت راست درگیر کرده و تا حدودی از خط وسط کام گذشته و کام را تا نواحی تقریبی دندان‌های D و E درگیر کرده است (شکل ۲). آسپیراسیون ضایعه منفی بود و تست‌های آزمایشگاهی نرمال گزارش شد. پس از معاینات کلینیکی ام آر ای و سی‌تی‌اسکن به عمل آمد (شکل‌های ۳ و ۴). یافته‌های توموگرافی یک تومور هوموژنوس هیپودنس که جوانه‌های دندانی در آن دیده می‌شود را نشان داد و در ام آر ای، ضایعه بافت سخت و نرم را در فک بالا درگیر کرده بود و باعث وسیع شدن ریج فک بالا شده بود. تشخیص‌های افتراقی شامل ضایعات خوش خیم (درموئید کیست، اپیدرموئید کیست، تومورهای ادنتوژنیک) و ضایعات بدخیم شامل (تومورهای سلول‌های گرد و کوچک) بودند. درمان جراحی شامل خارج کردن کامل ضایعه همراه با استئوتومی محیطی بود (شکل ۵). در بررسی نمونه پاتولوژی جزایری که شامل دو نوع سلول بودند در یک زمینه دسموپلاستیک دیده شدند. دو نوع سلول شامل سلول‌های نورواندوکراین که خیلی کم تمایز یافته‌اند و دسته دوم سلول‌های اپیتلیالی بزرگ تمایز یافته هستند. در برخی نواحی پیگمان ملانین در این سلول‌های اپیتلیالی اطراف جزایر دیده می‌شد. سلول‌هایی با تمایز کم در ایمونوهیستوشیمی با مارکر سینوپتوفیزین مثبت بودند. سطح وانیلید مندلیک اسید ادرار در بیمار افزایش یافته بود (۹-۶ میلی‌گرم در سطح نرمال و در این مورد ۷/۱ بوده است). نتیجه پاتولوژی تومور ملانوتیک اکتودرمال گزارش شد. کودک دو سال تحت نظر قرار گرفت و هیچ‌گونه شواهدی از عود تومور گزارش نشد (تصاویر ۸ و ۷). در طی

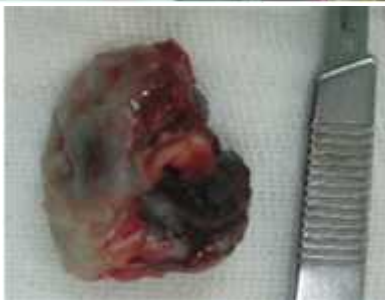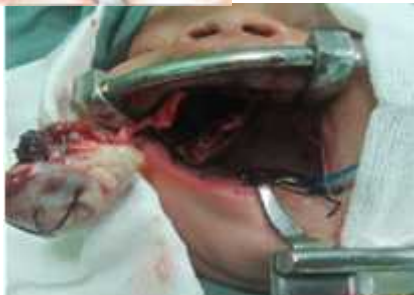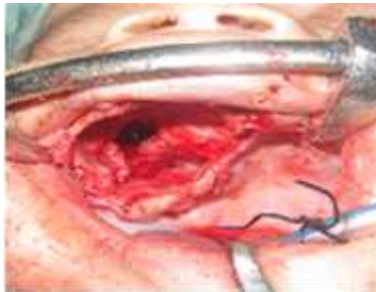۲ سال پیگیری بیمار، ۲ نوبت سطح وانلیلیک مندلیک اسید بررسی شد که به میزان نرمال رسیده بود.



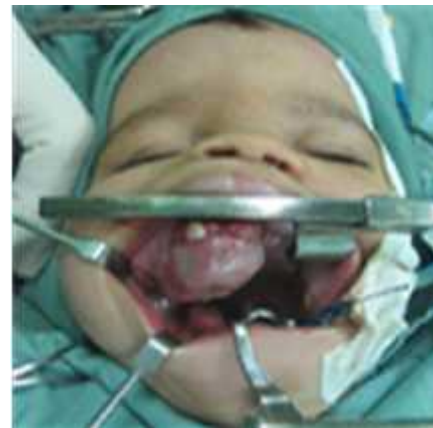شکل ۱- ضایعه در قدام فک بالا که باعث وسعت یافتن ریج در قدام و سمت راست فک بالا شده است.



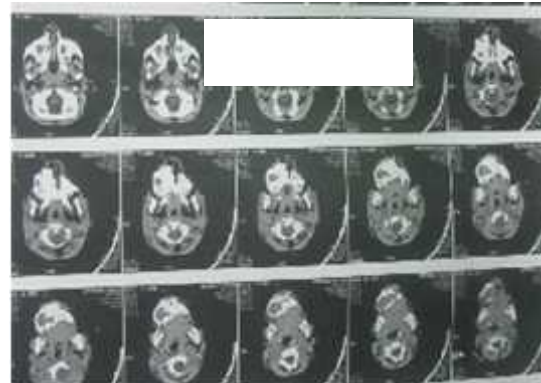
شکل ۴- سی تی اسکن ضایعه، نمای کروئال، ضایعه باعث جابجایی دندانها و گسترش در ریج فک بالا در سمت راست شده است.



شکل ۵- درمان شامل جراحی کامل ضایعه همراه با استئوتومی محیطی.

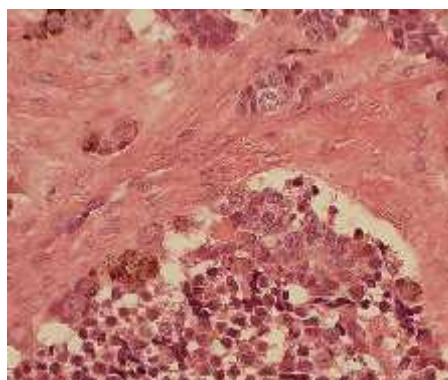


شکل ۲- نمای کلینیکی ضایعه که باعث گسترش ریج در قدام و سمت راست فک بالا شده است. جابجایی دندانها به علت ضایعه دیده می شود و رنگ ضایعه متمایل به آبی است.

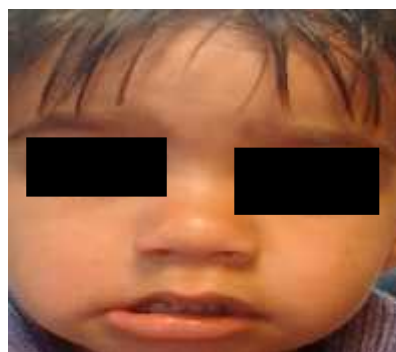

شکل ۳- ام آر آی ضایعه، گسترش ریج فک بالا در سمت راست را نشان می دهد.

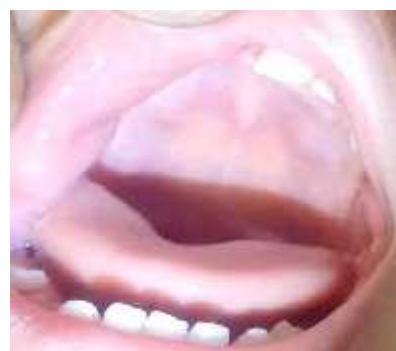تومور اولین بار توسط Krompecher در سال ۱۹۱۸ توصیف شد که آن را ملانوکارسینومای مادرزادی نامید [۱۱] و این تومور را یک تومور پیگمانته ماگزایلا در ارتباط با دندان‌های در حال تکامل و دنتال لامینا توصیف کرد [۱۱]. این تومور معمولاً در ناحیه سر و گردن اتفاق می‌افتد و منشاء آن ستیغ عصبی است و در ۷۱ درصد موارد در قدام ماگزایلا دیده می‌شود [۵] و از نظر کلینیکی یک تورم سفت و بدون پایه در ناحیه قدام ماگزایلا و کام سخت است [۱۲]. حضور ملانین یک ظاهر آبی رنگ به تومور می‌دهد که باعث می‌شود ظاهر کلینیکی ضایعه شبیه مالفورماسیون‌های عروقی شود [۸]. یافته‌های هیستوشیمی، ساختاری، میکروسکوپی همراه با بالا رفتن سطح وانیلین مندلیک اسید (VMA) نشان‌دهنده منشاء ستیغ عصبی این تومور است [۶]. در مطالعه Pooja Agarwal در سال ۲۰۱۰ شیرخوار دختر ۶ ماهه با تومور در قدام ماگزایلا مورد بررسی قرار گرفت که تومور باعث مشکلات تغذیه‌ای برای بیمار شده بود و دارای رشد سریع بود. آزمایشات افزایش سطح وانیلین مندلیک اسید را نشان دادند و یافته‌های مقاله حاضر مطابق با این مقاله است [۱۱]. یافته‌های مطالعه حاضر با یافته‌های مطالعه‌ای که در سال ۲۰۱۲ توسط Balaji Babu Bangi انجام شده و شیرخوار ۱۱ ماهه‌ای با یک تومور با رشد سریع را در قدام ماگزایلا مورد مطالعه قرار داده است، مطابقت دارد [۴]. عود این تومور بالا و در حدود ۴۵ درصد می‌باشد، البته تومورهای ناحیه جمجمه عود بیشتری را نشان می‌دهند [۱۲]. عود در ۶ ماهه اول پس از جراحی در ماگزایلا اتفاق می‌افتد و عود ضایعات استخوان جمجمه دیرتر رخ می‌دهد [۱۱-۱۲]. خارج کردن کامل ضایعه توسط عمل جراحی درمان انتخابی است، بعضی متخصصین کورتاژ همراه با ۵ میلی‌متر مارجین سالم را پیشنهاد می‌کنند [۷،۹]. برخی از محققین کاربرد شیمی‌درمانی و رادیوتراپی را برای کاهش عود ضایعه پیشنهاد کرده‌اند [۶] بازسازی



شکل ۶- نمای میکروسکوپی ضایعه رنگ‌آمیزی با هماتوکسیلین (۴۰×)



شکل ۷- نمای کلینیکی بیمار ۲ سال پس از جراحی



شکل ۸- نمای داخل دهان بیمار ۲ سال پس از جراحی

بحث

تشخیص‌های افتراقی برای ضایعات با رشد سریع در ناحیه قدام ماگزایلا در این گروه سنی (زیر یکسال) شامل آبسه، همانژیوما، آرتیروئوس مالفورماسیون، اپولیس مادرزادی و نوروبلاستوما و ضایعات بدخیم مانند رابدومیوسارکوما، لانگرهانس سل هیستوسایتوزیس، یووینگ سارکوما، رتینوبلاستوما متاستاتیک و ملانوما است [۱،۵،۹]. این

مشخصه این تومور که باعث افتراق آن از سایر نئوپلاسم‌های اطفال می‌شود هیستوپاتولوژی خاص این ضایعه است که شامل دو دسته سلول، سلول‌های بزرگ اپیتلیالی حاوی ملانین و سلول‌های نورواندوکراین با تمایز کم، است. یک درمان مهاجم و پیگیری چند ساله در مورد تومورهایی که همراه با عود هستند پیشنهاد شده است.

ناحیه برداشت تومور در قدام ماگزیلا و دندان بعد از بلوغ انجام می‌شود [۱۲].

نتیجه‌گیری

تومور ملانوتیک نورواکتودرمال یک نئوپلاسم خوش‌خیم نادر است که در شیرخواران قبل از یک سالگی دیده می‌شود.

References

- [1] Gomes CC, Diniz MG, de Menezes GH. BRAFV600E mutation in melanotic neuroectodermal tumor of infancy: toward personalized medicine? *Pediatrics* 2015; 136: e267e9.
- [2] Rekhi B, Suryavanshi P, Desai S. Melanotic neuroectodermal tumor of infancy in thigh of an infant-a rare case report with diagnostic implications. *Skeletal Radiol* 2011; 40: 1079e84.
- [3] Ma Y, Zheng J, Yang S. Melanotic neuroectodermal tumor of infancy in the soft tissue of the forearm: report of a case. *Int J Clin Exp Pathol* 2015; 8: 13584e9.
- [4] Balaji Babu Bangi ML. Melanotic neuroectodermal tumor of infancy: A rare case report with differential diagnosis and review of the literature. *Contemp Clin Dent* 2012; 3(1): 108–12.
- [5] Selim H, Shaheen S, Barakat K, Selim AA. Melanotic neuroectodermal tumor of infancy: review of literature and case report. *J Pediatr Surg* 2008; 43(6): E25-9.
- [6] Di Rocco F, Roujeau T, Pujet S, Peyre M, Zerah M. Slow-growing lambdoid melanotic neuroectodermal tumor of infancy. *Eur J Pediatr* 2007; 166(7): 739-41.
- [7] Rajappa S, Rao IS, Rao DR. Melanotic progonoma – a case report and review of the literature. *Ind J Med Paed Oncol* 2005; 26(2): 33-6.
- [8] Shaia WT, Dinardo LJ, Underhill TE, Cesca CE. Recurrent melanotic neuroectodermal tumor of infancy. *Am J Otolaryngol* 2002; 23(4): 249-52.
- [9] Hamilton S, MacRae D, Agrawal S, Matic D. Melanotic neuroectodermal tumour of infancy. *Can J Plast Surg* 2008; 16(1): 41-4.
- [10] McGuire TP, Gomes PP, Forte V, Sándor GK. Rapidly growing intraoral swelling involving the maxilla of an infant. *J Oral Maxillofac Surg* 2007; 65(8): 1595-9
- [11] Pooja Agarwal, Susmita Saxena, Sanjeev Kumar, 1 and Richi Gupta. Melanotic neuroectodermal tumor of infancy: Presentation of a case affecting the maxilla *J Oral Maxillofac Pathol* 2010; 14(1): 29–32.
- [12] Borello ED, Gorlin RJ. Melanotic neuroectodermal tumor of infancy - A neoplasm of neural crest origin. Report of a case associated with high urinary excretion of vanilmandelic acid. *Cancer* 1966; 19: 196-206.

Melanotic Neuroectodermal Tumor in the Maxilla of a Seven-month-old Boy: A Case Report

M.R. Ashab Yamin¹, M. Kimiae Talab²

Received: 25/12/2016 Sent for Revision: 25/02/2017 Received Revised Manuscript: 08/07/2017 Accepted: 12/07/2017

Background and Objectives: Melanotic neuroectodermal tumor of infancy (MNTI) is a rare, usually benign neoplasm of neural crest origin. MNTI usually arises in infants within the first year of life. The tumor is usually observed in head and neck areas especially in maxilla; however it has been reported in other areas such as hip, bone marrow, and ovary as well. It usually appears as a soft tissue swelling, frequently affecting bone. The tumor is aggressive and grows rapidly, and results in tooth displacement. In plain radiographs, MNTI appears as intrabony expansive areas of radiolucency, usually with poorly demarcated margins. Computed tomography (CT) scans provide important information regarding the extent of the lesion, thereby assisting in the development of a surgical plan.

Case Report: The patient was a 7-month-old infant. According to his family, they found out about the existence of a small tumor in anterior maxilla 4 months before referring to the medical center, which in this period of time had grown very quickly. The patient did not have any other problem except eating difficulty. He went under surgery and a sample was taken and sent for pathological examination. The result reported a melanotic neuroectodermal tumor. The infant was under observation for 2 years and no recurrence was observed.

Conclusion: Neuroectodermal tumor is a rare and locally aggressive tumor, thus early diagnosis and treatment is very important to prevent its vast invasion.

Key words: Aggressive maxillary tumor, Melanotic neuroectodermal tumor, Neoplasm, Infancy

How to cite this article: Ashab Yamin MR, Kimiae Talab M. Melanotic Neuroectodermal Tumor in the Maxilla of a Seven-month-old Boy. *J Rafsanjan Univ Med Sci* 2018; 16(11): 1089-94. [Farsi]

1- Assistant Professor, Plastic Surgery Subspecialist, Kerman University of Medical Sciences, Kerman, Iran

2 - Resident of Oral and Maxillofacial Surgery in Dentistry Faculty, Kerman University of Medical Sciences, Kerman, Iran
(Corresponding Author) Tel: (034) 32228718, Fax: (034) 32228718, E-mail: kimiaemahsa@gmail.com