

تأثیر عصاره الکلی گیاه مای مرز (*Juniper sabina*) بر تخمک‌زایی در موش بالغ نژاد NMRI

ساینا مرتضوی گازار^۱، فرزانه تفویضی^۲، نسیم حیاتی رودباری^۳، پری چهره یغمایی^۳

دریافت مقاله: ۹۵/۹/۱ ارسال مقاله به نویسنده جهت اصلاح: ۹۵/۱۰/۱۸ دریافت اصلاحیه از نویسنده: ۹۶/۲/۲۶ پذیرش مقاله: ۹۶/۳/۷

چکیده

زمینه و هدف: تخمک‌زایی روندی برای تولید مثل جنسی در بسیاری از جانوران است. برخی گیاهان دارویی در روند تخمک‌گذاری و بارداری مؤثر بوده و برخی دیگر باعث اختلال در آن می‌شوند. گیاه مای مرز (*Juniper sabina*) یکی از گونه‌های سرو کوهی است. این گیاه در طب سنتی به‌عنوان سقط‌کننده مورد استفاده قرار می‌گیرد. این مطالعه با هدف تعیین تأثیر عصاره الکلی گیاه مای مرز بر روی تغییرات روند تخمک‌زایی در موش انجام شد.

مواد و روش‌ها: در این مطالعه تجربی، تعداد ۳۰ سر موش ماده بالغ نژاد NMRI با وزن ۳۰ تا ۳۵ گرم به ۵ گروه شامل گروه کنترل، گروه شم و گروه‌های تجربی ۱، ۲ و ۳ تقسیم شدند. گروه کنترل از آب و غذای مخصوص موش‌ها که همه گروه‌ها از آن تغذیه کرده بودند، استفاده کردند. گروه شم که به آن حلال (آب و توئین) داده شد. گروه تجربی ۱، ۲ و ۳ به ترتیب عصاره الکلی گیاه مای مرز را با دوزهای ۱۵، ۴۵ و ۱۳۵ میلی‌گرم بر کیلوگرم وزن بدن به مدت ۳۰ روز به‌صورت گاوژ دریافت کردند. در پایان دوره، مقاطعی از سطح تخمدان موش‌ها تهیه شد. تعداد و قطر فولیکول‌ها اندازه‌گیری شد. آنالیز واریانس یک‌طرفه و آزمون مقایسات چندگانه Dunnett جهت آنالیز داده‌ها مورد استفاده قرار گرفت.

یافته‌ها: افزایش معنی‌دار در تعداد فولیکول‌های آتروفیه در دوزهای ۴۵ و ۱۳۵ میلی‌گرم بر کیلوگرم نسبت به گروه کنترل دیده شد ($P < 0/05$). همچنین، تعداد اجسام زرد در هر سه دوز ۱۵، ۴۵ و ۱۳۵ میلی‌گرم بر کیلوگرم وزن بدن افزایش معنی‌داری نسبت به گروه کنترل نشان داد ($P < 0/05$). تعداد فولیکول‌های گراف در هر سه دوز ۱۵، ۴۵ و ۱۳۵ میلی‌گرم بر کیلوگرم وزن بدن به‌طور معنی‌دار نسبت به گروه کنترل کاهش یافت ($P < 0/05$). فولیکول‌های بدوی در هیچ‌یک از گروه‌های تجربی دیده نشد.

نتیجه‌گیری: مصرف دوز بالای گیاه مای مرز باعث تغییر در اندازه و تعداد فولیکول‌های تخمدان می‌شود. به همین دلیل مصرف این گیاه بایستی با احتیاط بیشتری صورت گیرد.

واژه‌های کلیدی: عصاره گیاه مای مرز، اووزنز، موش نژاد NMRI

۱- دانشجوی کارشناس ارشد زیست‌شناسی سلولی تکوینی جانوری، دانشکده علوم پایه، دانشگاه آزاد اسلامی واحد علوم و تحقیقات تهران، تهران، ایران

۲- نویسنده مسئول) دانشیار گروه آموزشی زیست‌شناسی، واحد پرند، دانشگاه آزاد اسلامی، پرند، ایران

تلفن: ۰۲۱-۵۶۷۳۳۰۵۳، دورنگار: ۰۲۱-۵۳۷۳۳۰۵۳، پست الکترونیکی: farzanehtafvizi54@gmail.com

۳- دانشیار گروه آموزشی زیست‌شناسی، واحد علوم و تحقیقات تهران، دانشگاه آزاد اسلامی، تهران، ایران

مقدمه

جنوب غربی آسیا است [۵-۶].



شکل ۱- گیاه مای مرز

گیاه مای مرز حاوی فلاونوئیدها، تانین‌ها، برخی روغن‌های فرار مثل Thujene، -pinene، -pinene، sabinene، myrcene و غیره است. همچنین حاوی لیگنان‌هایی مثل Deoxypodophyllotoxin و ترپنیک می‌باشد. اجزای اصلی از بخش ترپنیک آن Sabinyl acetate و Sabinene است [۷-۸]. سابینیل استات یک ترکیب ترپنوئید است و جزء اصلی (حدود ۵۰ درصد) از گیاه مای مرز را به خود اختصاص می‌دهد و عامل سقط‌جنین و احتمالاً سمی بودن گیاه است [۹] که علائم بالینی آن بعد از خوردن گیاه، شامل ضعف عمومی، کاهش دمای بدن، بی‌اشتهایی، استفراغ خونی و علائم عصبی مثل از دست دادن هوشیاری و در مرحله نهایی ایست کلی تنفسی است [۱۰].

اسانس گیاه مای مرز خواص ضدقندی (anti glycation) قابل‌توجهی دارد [۱۱]. عصاره یا جوشانده این گیاه به‌عنوان داروی ازدیاد قاعدگی، رفع سرفه، بهبود زخم و رماتیسم مفید است و خوردن این گیاه برای افرادی که اسهال دارند مفید است و پودر عصاره آن ادرارآور است و

اغلب زنان باردار به این تصور که درمان‌های طبیعی اختلال‌آفرین نیستند و عوارضی برای مادر و جنین در بر ندارند، اقدام به خوددرمانی با ترکیبات گیاهی می‌کنند [۱]. ترکیبات گیاهی عوارض جانبی کمتری نسبت به داروهای شیمیایی ایجاد می‌کنند [۲]. با این حال، عدم آگاهی از عوارض جانبی و تداخلات داروهای گیاهی با داروهای شیمیایی ممکن است ترکیبات سرطان‌زا و یا سمی در بدن ایجاد کند [۱، ۳].

یکی از گیاهانی که هم در قدیم و هم در حال حاضر برای سقط مورد استفاده قرار می‌گیرد، گیاه مای مرز است. نام علمی این گیاه *Juniperus sabina* و در عربی به آن أبهل می‌گویند و در زبان انگلیسی به نام *Savin* شناخته می‌شود. این گونه به‌صورت درختچه‌ای دوپایه، پشته‌ای‌شکل، آویخته و کوتاه است. شاخه‌ها به نسبت خوابیده و تا حدی صعودی هستند. یک شکل خاردار، خطی تیز و شکل فلسی مشخص، لوزی تا لوزی تیز، دارای نوک تیز و غده دایره‌ای شکل هستند و میوه آن منفرد، کوچک با ۶-۸ میلی‌متر بلندی و ۵-۹ میلی‌متر پهنا، گرد، تخم‌مرغی و قهوه‌ای است و از ۴-۶ فلس تشکیل یافته است. میوه اغلب ۲ عدد و گاهی ۱، ۳، ۴ یا ۶ عدد بذر دارد. بذرها به‌صورت برجسته در کنار میوه خارج از مرکز قرار گرفته‌اند (شکل ۱) [۴]. در ایران به‌طور معمول در ارتفاعات بالا و مرز فوقانی جنگل در حدفاصل جنگل‌های مرطوب با مناطق نیمه‌خشک استپی کوه البرز دیده می‌شود. به‌طور کلی، توزیع این گیاه در مرکز و جنوب اروپا، آناتولی، قفقاز، کوه‌های جنوب آسیا، سیبری، مغولستان و

موش‌های سوری ماده بالغ نژاد NMRI توسط مجتمع آزمایشگاهی دانشگاه از انستیتو پاستور ایران خریداری شدند. حیوانات در دمای ۲۳ درجه سانتی‌گراد در دوره زمانی نور طبیعی نگهداری شدند. برای نگهداری حیوانات از قفس‌های آهنی سبک به‌منظور سهولت در جابه‌جایی و نگهداری استفاده شد. آب موردنیاز حیوانات در آب‌خورهای مخصوص در اختیار آنها قرار گرفت و غذای آماده موش به‌صورت حبه به آنها داده شد. همچنین خرده‌های چوب برای زندگی راحت‌تر زیر پای آنها ریخته شد. موش‌ها به مدت چند هفته کنار هم درون قفس نگهداری شدند تا سیکل جنسی آنها یکی شود و وزن آنها بین ۳۰ تا ۳۵ گرم برسد [۲۰].

تعداد ۳۰ سر موش ماده نژاد NMRI به‌طور تصادفی به ۵ گروه ۶ تایی تقسیم شدند که عبارت بودند از: گروه کنترل که فقط از آب و غذای مخصوص موش‌ها که همه گروه‌ها از آن تغذیه می‌کردند، استفاده کردند؛ بدون اینکه به آنها عصاره گیاه مای‌مرز داده شود. گروه شم ۰/۵ سی‌سی حلال (آب مقطر به همراه توئین ۴۰ که به ترتیب با نسبت ۹ به ۱ با هم مخلوط شده بود) به مدت ۶۰ روز دریافت کردند. گروه تجربی ۱، ۲ و ۳ به ترتیب ۰/۵۱، ۱/۲۶ و ۳/۷۸ میلی‌گرم عصاره گیاه مای‌مرز (با بستن تناسب نسبت به وزن موش مورد مطالعه به دست آمده‌اند) در ۰/۵ سی‌سی حلال (آب مقطر به همراه توئین ۴۰ که به ترتیب با نسبت ۹ به ۱ با هم مخلوط شده بود) حل گردید و به مدت ۶۰ روز یک روز در میان به‌صورت گاوآژ دریافت کردند.

پس از اتمام دوره ۳۰ روزه، موش‌ها به طریقه بی‌هوشی در محفظه اثر بی‌هوش و کشته شدند. سپس بافت‌های

در درمان دیابت مفید است [۱۲]. همچنین اسانس و عصاره گیاه مای‌مرز در طب سنتی به‌عنوان سقط‌کننده و ملین است اما قدرت و اثرات خطرناک آن استفاده از این گیاه را ممنوع می‌کند [۱۳]. لیگنان‌های گیاه مای‌مرز فعالیت ضد سرطانی و ضدویروسی دارند و اسانس آن فعالیت ضد باکتری و ضد قارچی دارد [۱۴-۱۶].

بر طبق بررسی ما تاکنون مطالعه‌ای در خصوص بررسی تغییرات تخم‌زایی در موش ماده انجام نشده است. لذا هدف از این مطالعه، بررسی تأثیر عصاره الکلی گیاه مای‌مرز بر تخم‌زایی در موش نژاد NMRI می‌باشد.

مواد و روش‌ها

این پژوهش یک مطالعه تجربی است که در آزمایشگاه دانشگاه آزاد اسلامی واحد علوم و تحقیقات تهران در سال ۱۳۹۴ انجام شد. میوه خشک‌شده از گیاه مای‌مرز از عطاری معتبر پس از تأیید توسط هرباریوم گیاهان ملی واقع در کرج با شماره هرباریومی (H-6838) تهیه شد. سپس توسط دستگاه آسیاب (IKA, Germany) میوه‌ها به قطعات کوچک خرد شدند. آنگاه ۵ گرم از گیاه خرد شده در ۷۵ میلی‌لیتر اتانول برای ۲۴ ساعت خیسانده شد و سپس به‌وسیله کاغذ صافی (whatman, Germany) صاف شد و در آون (Thermo Heraeus, Germany) در دمای ۴۰ درجه سانتی‌گراد خشک گردید. با توجه به دوزهای مشخص ۱۵، ۴۵ و ۱۳۵ میلی‌گرم بر کیلوگرم وزن بدن موش [۹]، با نسبت معین ۹:۱ توئین ۴۰ و آب مقطر مخلوط شد و مقدار دوزهای مجاز با سرنگ انسولین که به سر آن لوله مخصوص گاوآژ (نیدل) متصل بود به موش‌ها خوراندند [۱۷-۱۹].

بر اساس روش‌های اجرایی ذکر شده، کلیه نمونه‌ها تحت بررسی میکروسکوپی قرار گرفتند. تصاویر فتومیکروگراف بافت تخمدان در گروه‌های تجربی، شم و کنترل در شکل‌های ۲ تا ۶ نمایش داده شده است.

نتایج حاصل از آزمایش‌ها بر روی درصد افزایش وزن جانور، وزن تخمدان، قطر تخمدان، وزن نسبی تخمدان، تعداد و قطر فولیکول‌های ثانویه و همچنین قطر اجسام زرد نشان داد که در گروه‌های تجربی در مقایسه با گروه کنترل تغییر معنی‌داری مشاهده نشد (جدول ۱).

نتایج حاصل در تعداد فولیکول‌های بدوی، بیانگر فقدان فولیکول بدوی در هر سه گروه تجربی بود که این کاهش نسبت به گروه کنترل معنی‌دار بود ($P < 0/001$) (شکل ۶-۴) (جدول ۱).

نتایج حاصل از تعداد فولیکول‌های اولیه در گروه‌های تجربی و شم بیانگر کاهش تعداد فولیکول‌های اولیه در گروه تجربی اول (شکل ۴) نسبت به گروه کنترل بود ($P < 0/05$) (جدول ۱). همچنین قطر فولیکول‌های اولیه تنها در گروه تجربی دوم با غلظت ۴۵ میلی‌گرم بر کیلوگرم نسبت به گروه کنترل افزایش نشان داد ($P < 0/01$) (جدول ۱).

همچنین تعداد فولیکول‌های گراف در هر سه گروه تجربی به‌طور معنی‌داری کاهش یافت؛ به‌طوری‌که در گروه تجربی اول با غلظت ۱۵ میلی‌گرم بر کیلوگرم وزن بدن نسبت به گروه کنترل به‌طور معنی‌داری کاهش یافت ($P < 0/05$). در گروه تجربی دوم با غلظت ۴۵ میلی‌گرم بر کیلوگرم وزن بدن نسبت به گروه کنترل به‌طور معنی‌داری کاهش یافت ($P < 0/01$) و در گروه تجربی سوم با غلظت ۱۳۵ میلی‌گرم بر کیلوگرم وزن بدن نسبت به گروه کنترل

تخمدان چپ به‌وسیله قیچی و پنس و اسکالپل جدا گردید و در آب مقطر شستشو داده شد. بعد از آن، بافت‌های اضافی در سرم فیزیولوژی جدا شدند و پس از اندازه‌گیری هر بافت با ترازوی دیجیتالی (Kerl-0/0001, Germany) در فرمالین ۱۰ درصد قرار داده شدند. سپس مراحل آب‌گیری با الکل‌های صعودی به ترتیب (۱۰۰، ۱۰۰، ۱۰۰، ۹۵، ۹۵، ۸۰، ۷۰) هر کدام به مدت ۱ ساعت انجام گرفت. بعد از شفاف‌سازی با زایلن، پرافین‌دهی، قالب‌گیری، برش‌گیری (LEICA rm2255, Germany) و رنگ‌آمیزی صورت گرفت. در نهایت، مقاطع میکروسکوپی به‌وسیله میکروسکوپ نوری با بزرگنمایی $400\times$ (olimpus cx31, Japan) مورد بررسی قرار گرفتند [۲۰]. همه نمونه‌های شم و تجربی از نظر تعداد فولیکول‌ها و رگ‌های خونی و همچنین قطر آنها، درصد افزایش وزن جانور، قطر تخمدان و وزن نسبی تخمدان با نمونه‌های کنترل مقایسه و تغییرات ایجاد شده ثبت گردید.

در این تحقیق از نرم‌افزار آماری SPSS نسخه ۲۱ استفاده شد. آزمون Kolmogorov-Smirnov جهت بررسی نرمال بودن توزیع فراوانی داده‌ها مورد استفاده قرار گرفت. از آنالیز واریانس یک‌طرفه (one-way ANOVA)، جهت بررسی تغییرات بین گروه‌های تجربی و کنترل استفاده شد (آزمون مقایسات زوج گروهی). نمودار آنها توسط نرم‌افزار Excel رسم گردید. داده‌ها به‌صورت خطای استاندارد \pm میانگین (Mean \pm SE) برای هر گروه گزارش گردید. سطح معنی‌داری در آزمون‌ها ۰/۰۵ در نظر گرفته شد.

نتایج

به‌طور معنی‌داری کاهش یافت ($P < 0.001$) (شکل ۶-۴) (جدول ۱).

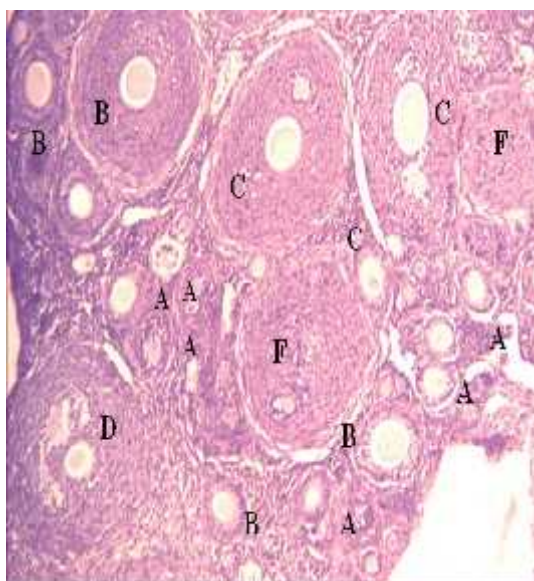
جدول ۱- مقایسه میانگین متغیرهای مورد بررسی در موش بالغ نژاد NMRI متأثر از عصاره گیاه مای‌مرز به تفکیک بر حسب گروه‌های مورد بررسی در گروه‌های کنترل، شم، تجربی ۱، تجربی ۲ و تجربی ۳ ($n=6$)

متغیر	کنترل	شم	تجربی ۱ (۱۵ میلی‌گرم بر کیلوگرم وزن بدن)	تجربی ۲ (۴۵ میلی‌گرم بر کیلوگرم وزن بدن)	تجربی ۳ (۱۳۵ میلی‌گرم بر کیلوگرم وزن بدن)
قطر تخمدان (میکرومتر)	۲۱۰۴/۴۲۱±۷/۶۱۴	۲۴۱۲/۱۴۶±۷/۲۱۶	۲۶۷۹/۳۳۳±۴/۷۳۴	۲۳۵۲/۲۵۰±۱۶/۱۶۳	۲۴۷۴/۸۳۳±۹/۴۴۰
وزن نسبی تخمدان (میلی‌گرم)	۰/۰۵۰±۰/۰۰۶	۰/۰۶۳±۰/۰۰۳	۰/۰۵۶±۰/۰۰۲	۰/۰۶۴±۰/۰۰۶	۰/۰۵۸±۰/۰۰۴
تعداد اجسام زرد	۲/۴۳±۰/۳۰۱	۲/۸۳۳±۰/۲۴۱	۴/۵۰۳±۰/۶۹۴	۵/۰۸۶±۰/۳۷۸	۷/۸۲۳±۰/۸۶۴ ***
تعداد فولیکول‌های بدوی	۳/۸۲۵±۰/۴۷۸	۳/۴۵۲±۰/۴۲۸	۳/۴۵۲±۰/۴۲۸	۳/۴۵۲±۰/۴۲۸	۳/۴۵۲±۰/۴۲۸ ***
تعداد فولیکول‌های اولیه	۸/۷۳۶±۰/۶۲۱	۹/۸۹۳±۱/۱۸۲	۶/۰۸۳±۱/۱۸۳	۹/۰۰۰±۱/۳۸۷	۹/۳۳۳±۱/۲۲۰
تعداد فولیکول‌های ثانویه	۳/۵۰۰±۰/۵۱۴	۳/۱۷۶±۰/۴۷۴	۲/۵۸۳±۰/۲۵۹	۳/۶۱۹±۰/۴۱۰	۳/۱۶۶±۰/۳۶۵
تعداد فولیکول‌های گراف	۱/۴۸۶±۰/۲۲۴	۱/۳۲۸±۰/۱۹۳	۰/۷۵۸±۰/۲۱۷	۰/۵۰۰±۰/۲۳۰	۰/۲۵۰±۰/۱۳۰ ***
تعداد فولیکول‌های آتروفیه شده	۲/۶۵۶±۰/۳۳۳	۳/۰۰۲±۰/۳۲۵	۳/۶۶۷±۰/۴۸۲	۴/۵۰۰±۰/۶۶۸	۶/۰۸۳±۰/۵۵۶ ***
قطر اجسام زرد (میکرومتر)	۴۴/۰۸۳±۴/۶۹۹	۴۴/۱۶۶±۴/۳۰۰	۴۲/۹۶۱±۳/۷۶۶	۵۲/۰۸۳±۲/۴۹۶	۴۶/۲۵۰±۳/۳۲۱
قطر فولیکول‌های بدوی (میکرومتر)	۱/۴۸۶±۰/۳۰۹	۱/۳۳۳±۰/۱۸۸	۱/۳۳۳±۰/۱۸۸	۱/۳۳۳±۰/۱۸۸	۱/۳۳۳±۰/۱۸۸ ***
قطر فولیکول‌های اولیه (میکرومتر)	۷/۴۰±۰/۹۱۹	۸/۴۱۶±۰/۴۳۴	۱۰/۰۸۳±۰/۶۵۶	۱۳/۷۵۰±۱/۴۸۲ **	۱۰/۸۳۳±۱/۴۱۸
قطر فولیکول‌های ثانویه (میکرومتر)	۳۰/۵۰۵±۳/۳۶۷	۲۶/۲۵۲±۱/۰۸۷	۲۸/۵۰۰±۲/۲۳۰	۳۱/۶۶۶±۲/۳۳۰	۲۹/۱۶۶±۱/۴۸۶
قطر فولیکول‌های آتروفیه شده (میکرومتر)	۲۴/۱۶۶±۲/۳۳۸	۲۵/۳۴۰±۱/۷۵۴	۲۹/۵۳۸±۲/۲۴۷	۲۹/۵۸۲±۱/۵۶۴	۳۵/۰۰۰±۱/۷۴۰ **
قطر فولیکول‌های گراف (میکرومتر)	۲۹/۰۰۸±۴/۸۹۰	۲۸/۱۸۷±۴/۰۲۸	۱۷/۰۸۳±۴/۹۴۱	۹/۵۸۳±۴/۳۲۸	۹/۱۶۶±۴/۹۵۵ ***
قطر رگ‌های خونی (میکرومتر)	۵/۸۹±۰/۴۴۹	۷/۰۱۳±۰/۲۵۶	۸/۲۵۰±۰/۴۷۸	۱۰/۱۶۶±۰/۵۳۴	۸/۳۳۳±۰/۸۱۰ *
تعداد رگ‌های خونی	۶/۸۰۸±۰/۲۷۸	۵/۸۶۱±۰/۳۹۵	۱۴/۷۵۰±۱/۷۲۸	۱۴/۵۸۳±۱/۵۹۲ ***	۷/۰۰۰±۱/۰۸۷
درصد افزایش وزن جانور (گرم)	۳۱/۳۳۸±۰/۷۵۳	۳۲/۹۱۱±۰/۳۳۱	۳۱/۸۳۰±۰/۵۶۰	۳۱/۰۹۲±۰/۴۳۳	۳۱/۳۳۸±۰/۷۰۹

داده‌ها به صورت خطای استاندارد± میانگین (Mean±SE) گزارش داده شده است. از آنالیز واریانس یک‌طرفه و آزمون مقایسات چندگانه Dunnett استفاده شد. سطح معنی‌داری بین گروه‌های تجربی و شم نسبت به گروه کنترل با (* $P < 0.05$ ، ** $P < 0.01$ ، *** $P < 0.001$) نشان داده شده است.

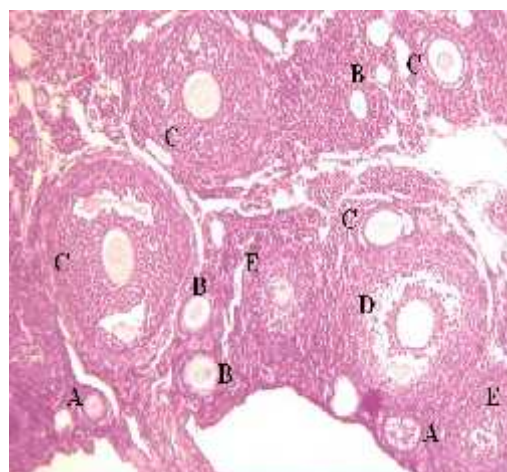
به‌طور معنی‌داری افزایش نشان داد ($P < 0.01$) و در گروه تجربی سوم نیز با غلظت ۱۳۵ میلی‌گرم بر کیلوگرم وزن بدن نسبت به گروه کنترل به‌طور معنی‌داری افزایش نشان داد ($P < 0.001$) (شکل ۶-۵). در هر سه دوز افزایش قطر فولیکول‌های آتروفیه شده دیده شد. به‌طوری‌که در گروه

نتایج حاصل بر تعداد فولیکول‌هایی که دچار آتروفی شدند، نشان‌دهنده افزایش معنی‌دار تعداد فولیکول‌های آتروفیه‌شده در گروه‌های تجربی دوم و سوم نسبت به گروه کنترل بود، به‌طوری‌که در گروه تجربی دوم با غلظت ۴۵ میلی‌گرم بر کیلوگرم وزن بدن نسبت به گروه کنترل

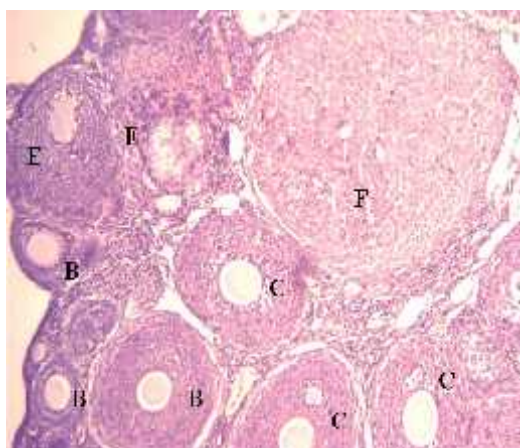


شکل ۳- فتومیکروگراف بافت تخمدان گروه شم با بزرگنمایی ۴۰۰× با رنگ آمیزی H&E
 (A: فولیکول بدوی / B: فولیکول اولیه / C: فولیکول ثانویه / D: فولیکول گراف / F: جسم زرد)

تجربی اول و دوم این افزایش نسبت به گروه کنترل معنی‌دار بود ($P < 0/05$) و در گروه تجربی سوم هم افزایش معنی‌دار نسبت به گروه کنترل دیده شد ($P < 0/01$). نتایج حاصل از شمارش جسم‌های زرد، حاکی از افزایش معنی‌داری در گروه تجربی اول و دوم با غلظت ۱۵ و ۴۵ میلی‌گرم بر کیلوگرم وزن بدن نسبت به گروه کنترل بود ($P < 0/05$) و در گروه تجربی سوم با غلظت ۱۳۵ میلی‌گرم بر کیلوگرم وزن بدن نیز افزایش معنی‌داری در مقایسه با گروه کنترل مشاهده شد ($P < 0/001$) (شکل ۴-۶) (جدول ۱).



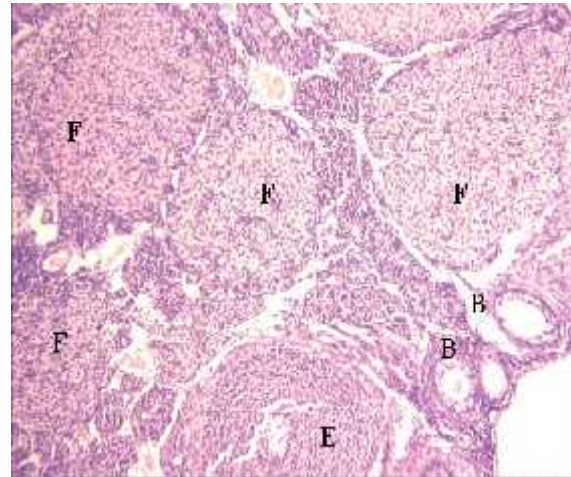
شکل ۲- فتومیکروگراف بافت تخمدان گروه کنترل با بزرگنمایی ۴۰۰× با رنگ آمیزی H&E
 (A: فولیکول بدوی / B: فولیکول اولیه / C: فولیکول ثانویه / D: فولیکول گراف / E: فولیکول آتروفیه شده)



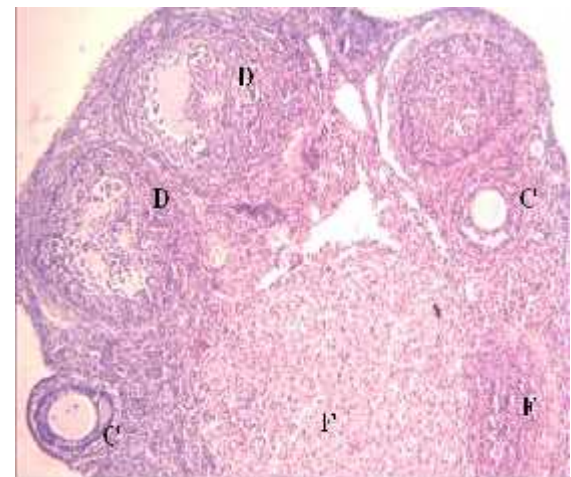شکل ۴- فتومیکروگراف بافت تخمدان گروه تجربی اول با دوز ۱۵ میلی‌گرم بر کیلوگرم وزن بدن موش با بزرگنمایی ۴۰۰× با رنگ آمیزی H&E
 (B: فولیکول اولیه / C: فولیکول ثانویه / E: فولیکول آتروفیه شده / F: جسم زرد)

شاخ و برگ این گیاهان در زمستان و تا حدی در بهار توسط آهو و دیگر حیوانات وحشی خورده می‌شود؛ اما به نظر می‌رسد تنها به مقدار کم و در شرایط سخت به خوردن این گیاهان می‌پردازند [۲۲]. مخروط بذر شیرین نیز غذای مهمی برای اعضای قبایل مختلف سرخپوستان آمریکایی است و در برخی موارد به مقدار زیاد مصرف می‌شود [۲۱]. با این حال، استفاده از دوزهای زیاد از این گیاه برای حیوانات و حتی انسان زیان‌بار و گاهی مرگبار است. مثلاً مصرف شاخه گیاه مای‌مرز توسط گربه منجر به ضعف، استفراغ، از دست دادن هوشیاری، تنگی نفس و نارسایی تنفسی شده است [۲۳]. گاهی مصرف این گیاه باعث تب، فشارخون پایین، مشکلات کلیوی و کبدی می‌شود [۲۴].

گیاه مای‌مرز حاوی *sabinyl acetate*, *sabinene* - d و *terpinen 4-0*, فلاونوئیدها، لیگنان‌ها و مواد دیگر است. *sabinyl acetate* در چندین اسانس تجاری پیدا می‌شود، مانند گیاه مای‌مرز و نوع شیمیایی از گیاه بومادران، همچنین در دو اسانس که به صورت تجاری در دسترس نیستند به نام *plectranthus* به مقدار ۶۰ درصد و *luniperus pfitzeriana* به مقدار ۱۷-۲ درصد است. این روغن‌های غنی از *sabinyl acetate* به عنوان خطرناک‌ترین روغن‌ها در بارداری شناخته می‌شوند. همچنین شاخ و برگ گیاه مای‌مرز نیز یکی از پر استفاده‌ترین گیاهان ضد بارداری مورد استفاده در طب سنتی باستانی ایران است [۲۵]. خاصیت سقط‌جنین عموماً به اسانس و خصوصاً *sabinyl acetate* آن مربوط می‌شود. عملکرد سقط‌جنین به اثر بارداری آن در لانه‌گزینی نسبت داده شده است



شکل ۵- فتومیکروگراف بافت تخمدان گروه تجربی دوم با دوز ۴۵ میلی‌گرم بر کیلوگرم وزن بدن موش با بزرگنمایی ۴۰۰× با رنگ آمیزی H&E (C: فولیکول ثانویه / D فولیکول گراف / F: جسم زرد)



شکل ۶- فتومیکروگراف بافت تخمدان گروه تجربی سوم با دوز ۱۳۵ میلی‌گرم بر کیلوگرم وزن بدن موش با بزرگنمایی ۴۰۰× با رنگ آمیزی H&E (B: فولیکول اولیه / E فولیکول آتروفیه شده / F: جسم زرد)

بحث

در این مطالعه اثرات میوه گیاه مای‌مرز بر تخمک‌زایی در موش ماده بالغ نژاد NMRI مورد بررسی قرار گرفت. بذر سرو کوهی (*Juniperus*) یک غذای مهم در زمستان برای پرندگان، جوندگان و گوزن‌ها محسوب می‌شود [۲۱].

[۱۸]

در مطالعه حاضر، در ابتدا تعداد قابل‌توجهی از موش‌های گروه تجربی سوم که بیشترین دوز، یعنی ۱۳۵ میلی‌گرم بر کیلوگرم وزن بدن موش از عصاره الکلی گیاه مای مرز را دریافت کرده بودند، تلف شدند. این موضوع نشان‌دهنده احتمال خطر مصرف گیاه در دوز بالا است. در نتیجه برای مدتی به موش‌ها استراحت داده شد. موش‌های تلف‌شده جایگزین شدند و به مدت ۶۰ روز، یک روز در میان به آنها عصاره خورانه شد. سپس اثر گیاه مای مرز منحصراً بر روی تخمدان مطالعه شد و تغییرات چشمگیری در فولیکول‌های تخمدان مشاهده شد.

به نظر می‌رسد ممکن است یکی از دلایل اختلال در تخمدان و سرعت گرفتن روند پیری آنها (از آنجاکه فولیکول‌ها به سمت تشکیل جسم زرد پیش رفته‌اند و تعدادشان کاهش یافته و تعداد جسم زرد و آتروفیه‌شده افزایش یافته است)، سابینیل‌استات موجود در گیاه مای مرز باشد. مطالعات و گزارش‌های منتشرشده در مورد اثر گیاه مای مرز در روند تکوینی تخمدان و ناباروری بسیار محدود است. بدین منظور، مطالعاتی که تا حدی نزدیک به مطالعه حاضر هستند مورد بررسی و مقایسه قرار گرفته‌اند. Marbut و همکاران بر روی عصاره دانه سیاه‌دانه کار کردند. در این مطالعه وزن تخمدان‌ها در پایان هفته دوم در دوزهای ۴۰، ۵۰، ۶۰ میلی‌گرم بر کیلوگرم وزن بدن افزایش قابل‌توجهی نسبت به گروه کنترل نشان داد [۲۶]. این افزایش وزن تخمدان به اثرات تحریکی فلاونوئیدها روی سلول‌های گرانولوزای فولیکول‌های تخمدانی نسبت داده شده است که شامل

افزایش تعداد و توسعه رشد آنها و همچنین به‌عنوان شتاب‌دهنده فرایندهای بلوغ در مراحل مختلف فولیکولی، به‌علاوه تأمین خون و افزایش سرعت سوخت‌وساز بدن است [۲۷-۳۰].

عصاره گیاه مای مرز هم حاوی فلاونوئیدهایی است [۸-۱۷]. در مطالعه حاضر، خوراندن گیاه مای مرز به موش باعث افزایش وزن تخمدان‌ها نسبت به گروه کنترل شد که البته این افزایش معنی‌دار نبود. همچنین شتاب فرایند بلوغ در مراحل مختلف فولیکولی مشهود است. به‌طوری‌که فولیکول‌ها به سمت تشکیل جسم زرد و سلول‌های آتروفیه رفتند. تعداد رگ‌های خونی تخمدان نیز برای تأمین سوخت‌وساز افزایش یافت که در گروه تجربی ۱ و ۲ معنی‌دار بود (جدول ۱). در تحقیق حاضر، فولیکول بدوی در هیچ‌یک از گروه‌های تجربی دیده نشد. تعداد فولیکول‌های گراف به‌طور معنی‌داری در هر سه گروه تجربی با یک روند نزولی کاهش نشان داد و تعداد فولیکول‌های آتروفیه‌شده و اجسام زرد در هر سه گروه تجربی، به‌خصوص در گروه تجربی سوم، افزایش نشان داد. به نظر می‌رسد این تغییرات بر باروری زنان تأثیر نامطلوب بر جای بگذارد و همچنین در یائسگی زودرس مؤثر باشد.

ترکیبات شاخص عصاره گیاه پنج‌انگشت شامل گلیکوزیدها، فلاونوئیدها و آنتی‌اکسیدان است. Jelodar و همکارانش نشان دادند که این گیاه سبب افزایش تعداد فولیکول‌های مختلف و تعداد اجسام زرد و کاهش در تعداد فولیکول‌های کیستی موجود بر روی تخمدان می‌شود [۳۱]. استفاده از گیاه پنج‌انگشت باعث افزایش سطح پروژسترون شده و با کوتاه کردن سیکل جنسی منجر به

هیپوتالاموس-هیپوفیز-گناد و کاهش میزان پروژسترون شود. اما مشخص نشده است که کاهش میزان پروژسترون توسط گیاه مای مرز تا چه اندازه می‌باشد که این موضوع نیاز به تحقیقات هورمونی گسترده دارد.

با توجه به اینکه مطالعه حاضر تنها به بررسی تغییرات فولیکول‌های تخمدان و رگ‌زایی در موش ماده بالغ نژاد NMRI پرداخته است، عدم امکانات لازم از جمله بودجه تحقیقاتی مناسب جهت بررسی هورمون‌های مؤثر بر تخمک‌زایی و جداسازی ماده سابینیل‌استات از گیاه مای مرز و تأثیر مستقیم این ماده بر روی تخمدان جانور از محدودیت‌های این مطالعه است. با توجه به منابع بسیار محدود علمی در خصوص تأثیر سابینیل‌استات، که حدود ۵۰ درصد از اسانس گیاه مای مرز را به خود اختصاص می‌دهد و ترکیب اصلی گیاه در بروز سقط جنین و احتمالاً ایجاد ناهنجاری‌های تخمدان است، پیشنهاد می‌شود مطالعات در خصوص شناسایی این ترکیب در سایر گیاهان و بررسی آن بر روی رحم و تخمدان و سقط‌زایی و ناهنجاری‌های احتمالی بر روی جنین و مادر انجام گیرد. همچنین شناسایی آسیب‌های بافتی احتمالی گیاه مای مرز به دلیل اثرات سمی آن بر روی انسان و حیوان مورد توجه بیشتری قرار گیرد.

نتیجه‌گیری

نتایج این مطالعه نشان داد تیمار موش‌های بالغ ماده با عصاره الکلی گیاه مای مرز می‌تواند بر روند تخمک‌زایی، تعداد و اندازه تخمک‌ها اثر نامطلوبی داشته باشد؛ به طوری که باعث افزایش تعداد جسم زرد و فولیکول‌های

تخمک‌گذاری می‌شود [۳۲]. گیاه مای مرز هم دارای فلاونوئیدها و آنتی‌اکسیدان است. در مطالعه حاضر، تعداد اجسام زرد در هر سه گروه تجربی افزایش نشان داد. همچنین تعداد فولیکول‌های آتروفیه نیز در هر سه گروه افزایش داشت، اما افزایشی در سایر فولیکول‌ها دیده نشد.

عصاره گیاه *Ambrosia maritime* باعث افزایش فولیکول‌های بزرگ می‌شود [۳۳]. عصاره گیاه *Ambrosia maritime* و گیاه مای مرز هر دو حاوی فلاونوئیدها، تانن‌ها و ترپن‌ها است [۳۴]. در مطالعه حاضر، افزایش تعداد اجسام زرد و سلول‌های آتروفیه دیده شد، ولی تعداد فولیکول‌های گراف کاهش پیدا کرد. همچنین مشخص شده است که برخی فلاونوئیدها نقش مهمی در تنظیم عملکرد محور هیپوتالاموس-هیپوفیز و آدرنال ایفا می‌کنند. از آنجاکه عملکرد تخمدان و رحم توسط محور هیپوتالاموس-هیپوفیز-گناد و هورمون‌های مترشحه از آن کنترل می‌شود، احتمال بروز اثر بافتی و یا تغییر هورمونی وجود دارد. از طرفی با توجه به اثر فلاونوئیدها بر سیستم عصبی و نوروترانسمیترها به طور مستقیم یا غیرمستقیم از طریق حساسیت گیرنده و تنظیم آن، این احتمال وجود دارد که کاهش معنی‌دار پروژسترون با وجود افزایش میزان هورمون جسم زرد (لوتئینی کننده) (LH)، به علت عدم حساس شدن گیرنده‌ها در جسم زرد باشد [۳۶-۳۵].

Elbaum و همکاران گزارش کردند که کاهش غلظت پروژسترون در موش تا ۲۰ درصد حد طبیعی، هیچ‌گونه اثری بر بقاء جنین و رشد جنین یا جفت ندارد [۳۷]. به نظر می‌رسد که گیاه مای مرز به دلیل وجود ترکیبات فلاونوئیدی، می‌تواند سبب تغییر در سطح عملکرد محور

تشکر و قدردانی

از معاونت محترم پژوهشی و آزمایشگاه دانشگاه آزاد اسلامی واحد علوم و تحقیقات به دلیل حمایت‌های مالی در انجام این پژوهش کمال تشکر و قدردانی را داریم.

آتروفیه شده و کاهش تعداد فولیکول گراف و فولیکول اولیه می‌شود. مصرف خوراکی این گیاه به دلیل خطرات سمی بر انسان و جانور لازم است با احتیاط صورت گیرد.

References

- [1] Androli T, Carpenter C, Griggs R, Benjamin I. Diseases of the Liver and Biliary System. in: Cecil's Essentials of Medicine. 7th ed. USA: WB Saunders Company, 2007; PP: 23.
- [2] Loguercio C, Federico A. Oxidative stress in viral and alcoholic hepatitis. *Free Radical Biol Med* 2003; 34: 1-10.
- [3] Jaeschke H, Gores GJ, Cederbaum AI, Hinson JA, Pessayre D, Lemasters JJ. Forum – mechanisms of hepatotoxicity. *Toxicol Sci* 2002; 65: 166-76.
- [4] Luper S. A review of plants used in the treatment of liver disease. *Altern Med Rev* 1998; 3: 40-2.
- [5] Sabzali S. Hepatic protection effects of plant *Chicorium intybus* on liver toxicity induced by carbon tetrachloride in rats. Medical Doctoral Thesis 2005; PP: 10-26.
- [6] Barcelo S, Gardiner JM, Gesher A, Chipman JK. CYP2E1-mediated mechanism of antigenotoxicity of the broccoli constituent sulforaphane. *Carcinogenesis* 1996; 17: 277-82.
- [7] Yuspa SH. Overview of carcinogenesis: past present and future. *Carcinogenesis* 2002; 1:341-4.
- [8] Mitra SK, Venkataranganna M, Sundaram R, Gopumadhavan S. Protective effect of HD-03, a herbal formulatin, against various hepatotoxic agents in rats. *J Ethnopharmacol* 1998; 63: 181-6.
- [9] Sun F. Evaluation of oxidative stress based on lipid hydroperoxide, vitamin C and vitamin E during apoptosis and necrosis caused by

- thioacetamide in rat liver. *Biochimica et Biophysica Acta* 2000; 1500: 181-5.
- [10] Yang ChS, Landau JM, Huang MT, Newmark HL. Inhibition of carcinogenesis by dietary polyphenolic compounds. *Ann Rev Nut* 2001; 21: 381-406.
- [11] Ahmad A, Pillai KK, Najmi AK, Pal SN. Evaluation of hepatoprotective potential of jigrine post-treatment against thioacetamide induced hepatic damage. *J Ethnopharmacol* 2002; 79: 35- 41.
- [12] Ahmed B, Alam T, Varshney M. Hepatoprotective of two plants belonging to the Apiaceae and the Euphorbiaceae family. *J Ethnopharmacol* 2002; 79: 313-6.
- [13] Germano MP, Sanogo R, Costa C. Hepatoprotective properties in the rat of *Mitracarpus scaber* (rubiaceae). *J Pharm Pharmacol* 1999; 51: 729-34.
- [14] Nabavizadeh SH, Safari M, Khoshnevisan F. Direct ex vivo effects of herbal extracts on serumbilirubin in neonatal blood samples. *Iran J Pediatr* 2005; 15(2): 133-8.
- [15] Parvardeh S, Nyapur M, Hosseinzadeh H. Hepatic protection effects of hydraulic extract of Pistachio gum on carbon tetrachloride-induced liver toxicity in rats. *J Med Plants* 2002; 4(4): 27-34.
- [16] Jamshid Nejad A, Nick nahad H. Hepatic protection effects of plant *Fumaria officinalis* on liver toxicity induced by carbon tetrachloride in rats. *J Med Plants* 2006; 19(5): 34-9.
- [17] Ayatollahi H, Abbasali O, Kasebi M. Hepatic protection effects of plant *Silybum marianum* on liver toxicity induced by carbon tetrachloride in mice. *J Gorgan Uni Med Sci* 2007; 4: 11-17. [Farsi]
- [18] Nguansangiam S, Angsubhakorn S, Bhamarapavati S, Suksamrarn A. Effects of elephant garlic volatile oil (*Allium ampeloprasum*) and T-2 toxin on murine skin. *South east Asian J Trop Med PublicHealth* 2003; 34: 899-905.
- [19] Liu CT, Sheen LY, Lii CK. Does garlic have a role as an antidiabetic agent? *Mol Nutr Food Res* 2007; 51(11): 1353-64.
- [20] Altunkaynak BZ, Onger ME, Altunkaynak ME, Ayranci E, Canan S. A brief introduction to stereology and sampling strategies; basic concepts of stereology. *NeuroQuantology* 2012; 10: 31-43.

- [21] Karbalay-Doust S, Noorafshan A. Stereological study on the effects of nandrolone decoanate on the mouse liver. *Micron* 2009; 40:471-75.
- [22] Brautbar N, Williams J 2nd. Industrial solvents and liver toxicity: risk assessment, risk factors and mechanisms. *Int J Hyg Environ Health* 2002; 205: 479-91.
- [23] Bilgin HM, Atmaca M, Obay BD, Ozekinci S, Tasdemir E, Ketani A. Protective effects of coumarin and coumarin derivatives against carbon tetrachloride-induced acute hepatotoxicity in rats. 2011; *Exp Toxicol Pathol* 63: 3325-30.
- [24] Birben E, Sahiner UM, Sackesen C, Erzurum S, Kalayci O. Oxidative Stress and Antioxidant Defense. *World Allergy Organ J* 2012; 5(1): 9-19.
- [25] Loguercio C, Federico A. Oxidative stress in viral and alcoholic hepatitis. *Free Radical Biol Med* 2003; 34: 1-10.
- [26] Becq ME, Zarca O, Brechot GE. Liver function tests. *J Hepatol* 1996; 23(1): 1030.
- [27] Park EG, Jeon CH, Ko G, Kim J, Sohn DH. Protective effect of curcumin in rat liver injury induced by carbon tetrachloride. *J Pharm Pharmacol* 2000; 52(4): 437-40.
- [28] Zekrizadeh Z, Farokhy F. The Effect of Hydroalcoholic Extract of Ginger (HEG) on Histological and Biochemical Parameters of Kidney in Epileptic Rats Treated with Lamotrigin. *Qom Univ Med Sci J* 2014; 8(5): 54-62. [Farsi]
- [29] Manjunatha BK, Vidya SM. Hepatoprotective activity of *Vitex trifolia* against carbon tetrachloride-induced hepatic damage. *Ind J Pharm Sci* 2008; 70(2): 241.
- [30] Ali S, Al-Amin T, Mohamed A, Gameel A. Hepatoprotective activity of aqueous and methanolic extracts of *Capparis decidua* stems against carbon tetrachloride induced liver damage in rats. *J Pharm Toxicol* 2009; 4(4): 167-72.
- [31] Sahreen S, Khan MR, Khan RA. Hepatoprotective effects of methanol extract of *Carissa opaca* leaves on CCl₄-induced damage in rat. *BMC Complement Altern Med* 2011; 11(1): 48.
- [32] Sherkatolabbasieh H, Hagh-Nazari L, Shafieezadeh S, Goodarzi N, Zangeneh MM, Zangeneh A. Ameliorative effects of the

- ethanolic extract of *Allium saralicum* R.M. Fritsch on CCl4-induced nephrotoxicity in mice: A stereological examination. *Arch Biol Sci* 2016; DOI: 10.2298/ABS160914129S.
- [33] Priyadarshini M, Aatif M, Bano B. Alpha-linolenic acid protects against gentamicin induced toxicity. *Res Report Biochem* 2012; 2: 25-9.
- [34] Ren J, Chung SH. Anti-inflammatory effect of -linolenic acid and its mode of action through the inhibition of nitric oxide production and inducible nitric oxide synthase gene expression via NF- B and mitogen-activated protein kinase pathways. *J Agric Food Chem* 2007; 55: 5073-80.

Effects of Alcoholic Extracts of Maymarz (*Juniperuse sabina*) on Oogenesis in Matured NMRI Mouse Strain

S. Mortazavi Gazar¹, F. Tafvizi², N. Hayati Roodbari³, P. Yaghmaee³

Received: 21/11/2016 Sent for Revision: 07/01/2017 Received Revised Manuscript: 16/05/2017 Accepted: 28/05/2017

Background and Objective: Oogenesis is a process of sexual reproduction in many animals. Some medicinal plants are effective in the process of evaluation and pregnancy and some others cause disorders. The *Juniperus Sabina* is a species of *Juniperus* which is used in traditional medicine as an abortive. Therefore, we decided to examine the effect of the essence of *Juniperus Sabina*'s fruit on the possible effect of the etanolic extracts of *Juniperus sabina* on oogenesis in matured female NMRI mouse strain.

Materials and Methods: In this experimental study, 30matured female NMRI mice which weighed 30 to 35 grams were divided into 5 groups. The groups included control group, sham group, and the three experimental groups named as one, two, and three. The control group used the special water and food for mice which was fed to all the groups. The sham group was tested by water and tween solvent. The 1, 2, and 3 experimental groups received 15, 45, and 135 mg/kg of their body weight doses of the essence of *Juniperus sabina*, respectively for a period of 30 days. At the end of the gavej period, small layers of mice ovary were prepared and the numbers and diagonals of its follicles were measured. One-way ANOVA and Dunnett multiple comparison test were used for data analysis.

Results: The numbers of atretic follicles increased significantly in doses of 45 and 135 mg/kg in comparison to the control group ($p < 0.05$). Also a significant increase was found in the number of the yellow-bodies (corpus luteum) in doses of 15, 45, and 135 mg/kg compared to the control group ($p < 0.05$). The number of graafian follicles decreased significantly in 15, 45, and 135 mg/kg doses compared to the control group ($p < 0.05$). The primordial follicles were not observed in any of the experimental groups.

Conclusion: It seems that the consumption of high doses of *Juniperuse sabina* by women leads to some changes in the size and number of the ovary follicles so it should be used with more caution.

Key words: *Juniperus sabina* extract, Oogenesis, NMRI mouse

Funding: This research was funded by Islamic Azad University, Science and Research Branch of Tehran.

Conflict of interest: None declared.

Ethical approval: The Ethics Committee of Islamic Azad University, Science and Research Branch, approved the study.

How to cite this article: Mortazavi Gazar S, Tafvizi F, Hayati Roodbari N, Yaghmaee P. Effects of Alcoholic Extracts of Maymarz (*Juniperuse sabina*) on Oogenesis in Matured NMRI Mouse Strain S. *J Rafsanjan Univ Med Sci* 2017; 16(3): 203-16. [Farsi]

1- Msc Student in Developmental Biology, Faculty of Sciences, Science and Research Branch, Islamic Azad University, Tehran, Iran

2- Associate Prof., Dept. of Biology, Parand Branch, Islamic Azad University, Parand, Iran

(Corresponding Author) Tel: (021)56733053, Fax: (021) 56733053 E-mail: farzanehtafvizi54@gmail.com

3- Associate Prof., Dept. of Biology, Science and Research Branch, Islamic Azad University, Tehran, Iran