

## تأثیر مصرف خوراکی مورفین بر تکوین لوله عصبی در جنین موش‌های صحرایی حامله

شیوا نصیرایی مقدم<sup>۱</sup>، مهرانگیز صدوقی<sup>۲</sup>، حسین بهادران<sup>۳</sup>، علی خوش‌باطن<sup>۴</sup>، حسین مهدوی‌نسب<sup>۵</sup>  
غلامرضا کاکا<sup>۶\*</sup> هدایت صحرایی

دریافت: ۱۳۸۳/۸/۳۰ بازنگری: ۱۳۸۳/۱۲/۸ پذیرش: ۱۳۸۳/۱۲/۱۷

### خلاصه

**سابقه و هدف:** مطالعات قبلی نشان دادند که تجویز مورفین می‌تواند به بروز ناهنجاری‌های رفتاری در انسان و مدل‌های حیوانی منجر شود. این پژوهش به بررسی اثر مصرف مورفین توسط مادر بر تکوین جنینی لوله عصبی درموش‌های صحرایی پرداخته است.

**مواد و روش‌ها:** بدین منظور، موش‌های صحرایی از نژاد ویستار با محدوده وزنی ۲۵۰-۳۰۰ گرم استفاده شدند. گروه‌های آزمایشی پس از باروری، مورفین را با دوزهای ۰/۱، ۰/۰۵ و ۰/۱ mg/ml در آب آشامیدنی دریافت کردند. گروه کنترل فقط آب شیر را دریافت نمودند، ۹ روز و ۱۲ ساعت پس از بارداری، موش‌های آبستن با استفاده از کلروفورم بی‌هوش شده و جنین‌ها به همراه رحم طی عمل جراحی از بدن حیوان ماده خارج گردیدند، وزن جنین‌ها با ترازوی دیجیتالی و طول سری-دمی آن‌ها به عنوان معیاری از طول جنین با کولیس ورنیه اندازه‌گیری شد. سپس جنین‌ها مراحل پردازش بافتی را طی کرده و پس از برش‌گیری و رنگ‌آمیزی به روش هماتوکسیلین-ائوزین، از نظر رشد لوله عصبی مورد بررسی میکروسکوپی قرار گرفتند. برای تعیین تفاوت بافت لوله عصبی در دوزهای مختلف از نرم افزار موتیک استفاده شد.

**یافته‌ها:** کاهش طول سری-دمی و کاهش وزن جنین‌هایی که مورفین را با دوز ۰/۱ mg/ml دریافت کرده بودند نسبت به گروه کنترل، معنی‌دار بود لوله عصبی در گروه کنترل مشاهده شد. دوزهای ۰/۱ و ۰/۰۵ mg/ml تشکیل لوله عصبی را تا حد ناودان عصبی به تأخیر انداختند و دوز ۰/۱ mg/ml علاوه بر تأخیر در تشکیل لوله عصبی تا حد ناودان عصبی، موجب کاهش تراکم سلول در لایه اکتودرم عصبی گردید.

**نتیجه‌گیری:** از این مشاهدات نتیجه‌گیری می‌شود که مصرف مورفین در دوران بارداری باعث بروز نقایصی در تکوین لوله عصبی جنین می‌گردد و این اثر در دوز ۰/۱ mg/ml مورفین شدیدتر است.

**واژه‌های کلیدی:** تکوین، لوله عصبی، مورفین، موش صحرایی

۱- کارشناس ارشد گروه زیست‌شناسی، دانشگاه آزاد اسلامی، واحد شمال تهران

۲- استاد گروه زیست‌شناسی، دانشگاه آزاد اسلامی، واحد شمال تهران

۳- استادیار گروه علوم تشریح دانشگاه علوم پزشکی بقیةالله (عج)، تهران

۴- استاد گروه فیزیولوژی و بیوفیزیک و مرکز تحقیقات آسیب‌شیمیایی، دانشکده پزشکی، دانشگاه علوم پزشکی بقیةالله (عج)، تهران

۵- مربی گروه علوم تشریح، دانشکده پزشکی، دانشگاه علوم پزشکی بقیةالله (عج)، تهران

۶- استادیار گروه فیزیولوژی و بیوفیزیک و مرکز تحقیقات علوم رفتاری، دانشگاه علوم پزشکی بقیةالله (عج)، تهران

تلفن: ۰۲۱-۲۲۸۹۹۴۱، فاکس: ۰۲۱-۲۲۸۱۵۶۱، پست الکترونیکی: h.sahraei@bmsu.ac.ir

## مقدمه

اعتیاد در کشور ما شیوع زیادی دارد، مشکلات ایجاد شده در اثر اعتیاد فقط به فرد معتاد منتهی نمی‌گردد، بلکه فرزندان او را نیز در بر می‌گیرد که می‌تواند از عوارض اعتیاد به مواد مخدر محسوب شود. مطالعات قبلی نشان دادند که مصرف مواد مخدر در طی دوران بارداری منجر به تأخیر در تمایز جنینی و بروز علایمی مانند کاهش وزن و نقایص عصبی مانند اسپینابیفیدا می‌شود [۱۴، ۱۶، ۱۸، ۲۲]. علاوه بر این، علایم زیادی در نوزادان مادران معتاد به اوپیوئیدها گزارش شده است [۲]. این کودکان ناهنجاری‌های رفتاری مانند بیش‌فعالی، کاهش توان ذهنی و کاهش توانایی تمایز حرکتی را نشان داده‌اند [۱۴، ۱۶، ۲۲]. این علایم ممکن است به دلیل تأخیر در تمایز دستگاه عصبی باشد.

مطالعات در مدل‌های حیوانی نشان داده‌اند که تزریق روزانه مورفین باعث کاهش فعالیت در جوجه می‌شود [۱۹]. به علاوه، مصرف مورفین موجب کاهش وزن مغز، کبد، کلیه و طول سری - دمی جنین‌های موش صحرایی می‌شود [۱۸]. مصرف مورفین هم‌چنین موجب تغییر در سیکل تخمدانی و دوره‌های جنسی در موش‌های صحرایی می‌شود [۳]. از سوی دیگر، آزمایش‌ها نشان داده‌اند که مورفین می‌تواند به راحتی از سد خون و جفت گذشته و بر سلول‌های جنینی اثر بگذارد [۱، ۱۰].

مورفین با اثر بر گیرنده‌های اوپیوئیدی مانند گیرنده‌های مو، کاپا و دلتا اثرات خود را ظاهر می‌کند [۱۵، ۲۰، ۲۱]. فعال شدن این گیرنده‌ها منجر به کاهش آدنوزین منوفسفات حلقوی و افزایش خروج یون پتاسیم و کاهش ورود یون کلسیم به سلول می‌شود [۱۵، ۲۰، ۲۱].

در مطالعات گذشته، بررسی‌های انجام گرفته با روش تزریق مورفین به حیوانات و آن هم فقط در طی روزهای معینی از بارداری (به خصوص روزهای ۹ تا ۱۲ بارداری) بوده است که نمی‌تواند الگوی مناسبی برای مصارف دارویی در انسان باشد [۱۳]. این مطلب ثابت شده است که تزریق منجر به القای استرس در حیوانات می‌شود [۷]. به منظور اجتناب از این امر و ایجاد تشابه بیشتر با الگوی مصرف دارو در انسان که کاملاً تصادفی و بدون توجه به روزها و یا دوره‌های خاص در

بارداری است، در این پژوهش، از روش تجویز مورفین در آب خوراکی حیوانات ا انسانی مصرف دارو دارد [۱۷]. از آنجا که تمایز طبیعی لوله عصبی نقش اساسی در ایجاد دستگاه عصبی کارآ دارد [۵، ۸] و نقص در این مرحله می‌تواند به بروز ناهنجاری‌های مختلف رفتاری منجر شود، هدف مطالعه حاضر بررسی، اثر مصرف مورفین خوراکی بر تکوین لوله عصبی در جنین‌های موش صحرایی می‌باشد.

## مواد و روش‌ها

در این پژوهش از موش صحرایی نژاد ویستار با میانگین وزنی ۳۰۰-۲۵۰ گرم استفاده شد. موش‌ها در قفس‌های ۶ تایی و در درجه حرارت محیط ( $24 \pm 1$  درجه سانتی‌گراد) با دوره نوری طبیعی (۱۲ ساعت روشنایی و ۱۲ ساعت تاریکی) نگهداری شدند. در طول دوره آزمایش آب و غذای کافی در اختیار موش‌ها قرار گرفت.

داروها: در این مطالعه سولفات مورفین تهیه شده از شرکت تماد ایران به صورت خوراکی استفاده گردید. به دلیل مزه تلخ مورفین و برای پیشگیری از امتناع موش‌ها از خوردن آب دارای مقادیر مورفین، از شکر (ساکاروز) به میزان ۰/۵ گرم در ۱۰۰ میلی‌لیتر آب آشامیدنی در ۲ روز اول استفاده گردید. موش‌ها به چهار گروه تقسیم شده و هر گروه شامل شش سر موش ( $n=6$ ) بود.

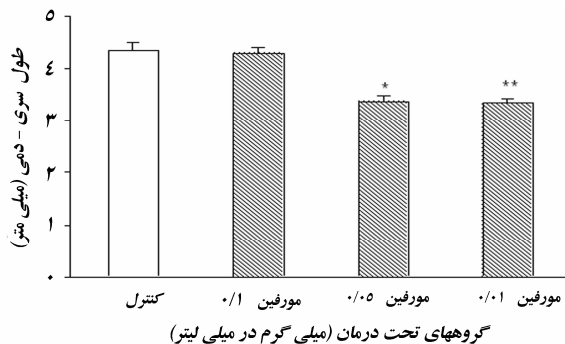
تعداد ۲۴ موش سالم ماده در گروه‌های دو تایی با ۲ موش نر بالغ جفت شدند و پس از حصول اطمینان از بارداری (با مشاهده پلاک واژنی)، صبح روز بعد از موش‌های نر جدا شده و در گروه‌های ۶ تایی نگهداری شدند. از این زمان به بعد (روز صفر بارداری)، گروه‌های آزمایشی به ترتیب مقادیر ۰/۱ و ۰/۰۵ میلی‌گرم مورفین در هر میلی‌لیتر آب به صورت روزانه دریافت کردند. در مطالعات قبلی دوز ۰/۱ میلی‌گرم در میلی‌لیتر مورفین به عنوان دوزی که برای القای وابستگی مناسب بوده است معرفی شده است [۷]. در این مطالعه دو دوز کمتر از این مقدار نیز به عنوان دوزهایی که ممکن است اثری از آن‌ها دیده شود مورد استفاده قرار گرفتند. به این ترتیب، اثر مورفین از نظر وابستگی به دوز نیز مشخص می‌شد.

امکان عکس برداری از لام‌ها را فراهم می‌آورد، توانایی اندازه‌گیری‌های مختلفی را هم دارد.

تجزیه و تحلیل آماری: اطلاعات به صورت میانگین  $\pm$  انحراف معیار بیان شدند. اطلاعات با استفاده از مومن آنالیز- واریانس یکطرفه و تست توکی مورد تجزیه و تحلیل قرار گرفتند.  $p < 0.05$  به عنوان مرز معنی‌دار بودن در نظر گرفته شد.

## نتایج

**الف- مشاهدات ماکروسکوپی:** در این بررسی، طول سری-دمی جنین‌ها به عنوان معیاری از طول آن‌ها بر حسب میلی‌متر اندازه‌گیری شد (نمودار ۱).



**نمودار ۱: اثر تجویز خوراکی مورفین در موش‌های ماده باردار بر طول سری-دمی جنین. اطلاعات به صورت میانگین  $\pm$  انحراف معیار بیان شده است. تعداد نمونه‌ها بین ۶-۹ سر بوده است.  $p < 0.05$ ،  $p < 0.01$ ، نشانگر اختلاف معنی‌دار گروه‌های مورفین با کنترل است.**

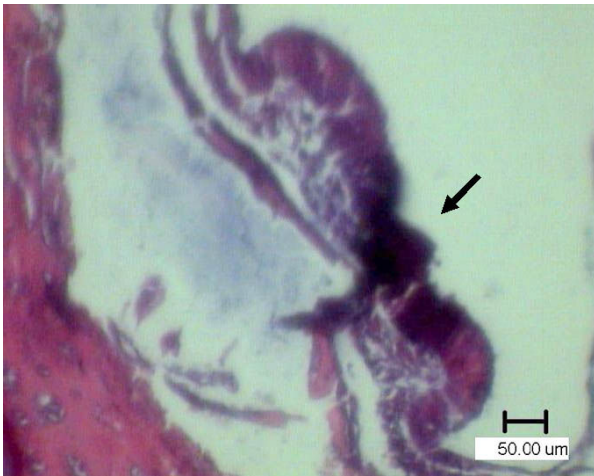این نمودار نشان می‌دهد که تجویز مورفین خوراکی به موش‌های باردار سبب کاهش طول سری-دمی جنین‌ها می‌شود که این تفاوت در دوز ۰/۰۱ میلی‌گرم مورفین بسیار معنی‌دار بود [ $F(3,45)=8/9$ ,  $p < 0.01$ ]. وزن جنین‌ها نیز در گروه‌های کنترل و آزمایشی بر حسب میلی‌گرم اندازه‌گیری شد (نمودار ۲). در این اندازه‌گیری‌ها نیز مشخص شد که تجویز مورفین می‌تواند سبب کاهش وزن جنین‌ها شود [ $p < 0.01$ ،  $F(3,27)=9/1$ ]

این امر از نظر مطالعات فارماکولوژیکی و سم‌شناسی مهم می‌باشد. میزان مورفین مصرفی برای ۱۰ ml آب به ازای هر موش محاسبه گردید اما سعی بر آن بود که هر مقدار آب مورد نیاز حیوان بود در اختیار آن قرار داده شود. در ۴۸ ساعت اول مقادیر فوق در اختیار موش‌ها قرار گرفت و در ۴۸ ساعت دوم مقادیر فوق در هر سه گروه به میزان دو برابر و در ۴۸ ساعت سوم به سه برابر میزان اولیه و در ۴۸ ساعت چهارم و پنجم به چهار برابر مقدار اولیه افزایش یافت [۷].

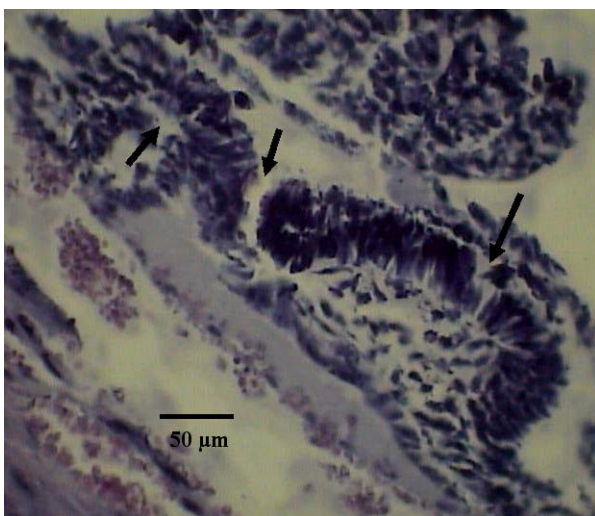پس از گذشت ۹ روز و ۱۲ ساعت از زمان مشاهده پلاک واژنی [۵،۶]، موش‌ها با کلروفرم بیهوش شده و جنین‌ها به همراه رحم از بدن موش‌های مادر خارج گردید (به دلیل ریز بودن جنین‌ها) و به محلول فرمالین ۱۰ درصد برای مدت یک هفته انتقال یافت. پس از آن رحم‌های حاوی جنین به محلول فیکساتیو بوئن به مدت ۲۴ ساعت منتقل گردید. پس از این مرحله، جنین‌ها از آندومتر رحم جدا گردید و توسط ترازوی دیجیتال Sartorius با دقت ۰/۰۰۰۱ گرم، توزین شد و به وسیله کولیس-ورنیه (نوع CCCP) با دقت ۰/۰۵ میلی‌متر، طول سری-دمی جنین‌ها اندازه‌گیری گردید. سپس جنین‌ها در دستگاه پردازش بافتی قرار گرفته و آماده قالب‌گیری گردیدند. برای قالب‌گیری، جنین‌ها از سمت سری خود در انتهای بلوک‌ها و داخل پارافین مذاب قرار گرفتند. سپس مراحل برش‌گیری از بلوک‌ها توسط میکروتوم (ساخت FITS آلمان) انجام شد و برش‌هایی به صورت عرضی به ضخامت ۵ میکرومتر ( $5\mu\text{m}$ ) به صورت سریال تهیه گردید. این برش‌ها پس از عبور از دستگاه بن ماری روی لام‌ها قرار گرفته و آماده رنگ‌آمیزی به روش هماتوکسیلین-ائوزین (H&E) گردیدند [۲۱]. پس از رنگ‌آمیزی و آماده‌سازی، لام‌ها مورد بررسی میکروسکوپی قرار گرفتند. چون در این مطالعه دوره تیمار با مورفین برای ایجاد وابستگی کامل نمی‌شد [۷]، بنابراین آزمون مربوط به بروز عوارض قطع مصرف دارو در این حیوانات انجام نشد.

ضخامت لایه اکتودرم عصبی در گروه‌های آزمایشی و گروه کنترل با نرم‌افزار موتیک اندازه‌گیری شد. دستگاه مورد استفاده شامل میکروسکوپی است که با یک رایانه و نمایشگر توسط یک نرم‌افزار ارتباط دارند. این نرم‌افزار علاوه بر این که

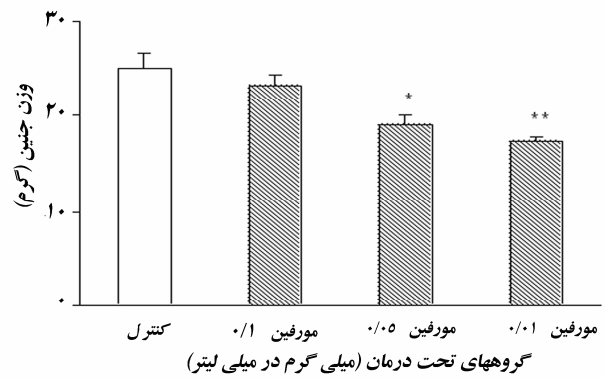
مورفین در القاء اثرات مخرب بافتی بهتر از دو دوز دیگر اثر کرده است.



شکل ۲: جنین نه روز و دوازده ساعته موش‌های ماده‌ای که به عنوان گروه آزمایشی دوز ابتدایی ۰/۱ مورفین را دریافت کرده‌اند. لایه اکتودرم عصبی (پیکان) که تا حد ناودان عصبی تکامل یافته است بخوبی در شکل نمایان است (بزرگ‌نمایی ۴۰×).

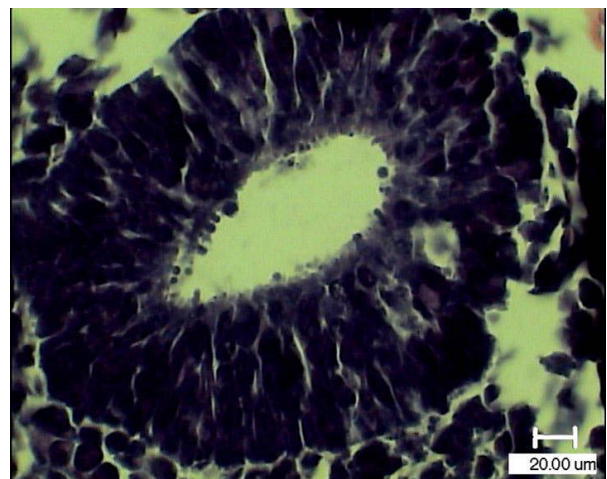


شکل ۳: تغییرات مورفولوژیک در جنین موش‌هایی که با دوز ۰/۰۵ مورفین خوراکی تیمار شده‌اند را نشان می‌دهد. هم‌چنان که در شکل مشخص است، اکتودرم عصبی تا حد ناودان عصبی (پیکان‌ها) خمیدگی یافته است (بزرگ‌نمایی ۴۰×).



نمودار ۲: اثر تجویز خوراکی مورفین در موش‌های ماده باردار بر وزن جنین. اطلاعات بصورت میانگین  $\pm$  انحراف معیار بیان شده است. تعداد نمونه‌ها بین ۶-۹ عدد بوده است.  $p < 0.05$ ،  $p < 0.01$ ، نشانگر اختلاف معنی‌دار گروه‌های مورفین با کنترل است.

ب- مشاهدات میکروسکوپی: در بررسی لام‌های میکروسکوپی، در گروه کنترل لوله عصبی به طور کامل مشاهده گردید (شکل ۱).



شکل ۱: تشکیل لوله عصبی در جنین موش‌های گروه کنترل. در تصویر مشخص است که لایه اکتودرم عصبی به طور کامل به هم پیوسته و لوله عصبی را تشکیل داده است (بزرگ‌نمایی ۴۰×).

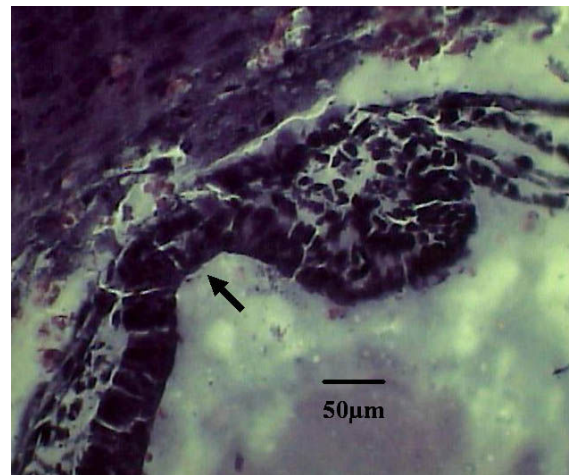
این مشاهده به عنوان کنترل برای بررسی بقیه لام‌ها مورد استفاده قرار گرفت. طی بررسی لام‌های گروه‌های آزمایشی دوزهای ۰/۱ و ۰/۰۵، لایه اکتودرم عصبی تا حد ناودان عصبی پیش رفته است (شکل‌های ۲ و ۳) که نشان دهنده کاهش رشد و عقب افتادن تکوین در این جنین‌ها می‌باشد. بررسی لام‌های گروه آزمایشی دوز ۰/۰۱ (شکل ۴)، نشان داد که لایه اکتودرم عصبی بدون انسجام بافتی بوده و ناودان عصبی ناقصی را به وجود آورده است. به نظر می‌رسد که این دوز از

می‌باشد، هم‌خوانی دارد [۱۴]. اهمیت نتایج حاضر در آن است که نشان می‌دهند که تجویز مورفین در روزهای اولیه بارداری نیز می‌تواند موجب بروز نقایصی در تکوین جنین‌ها شود که با نقص در تکوین لوله عصبی نشان داده شده است.

امروزه مشخص شده است که در دوره‌های خاصی از بارداری جنین‌ها حساسیت بیشتری را به مواد اگزوزن (نظیر داروهای مخدر) از خود نشان می‌دهند و این زمان‌ها نیز در بسیاری از پژوهش‌های قبلی مورد بررسی قرار گرفته‌اند [۱۳]. اما مطالعه حاضر نشان می‌دهد که این زمان می‌تواند بسیار

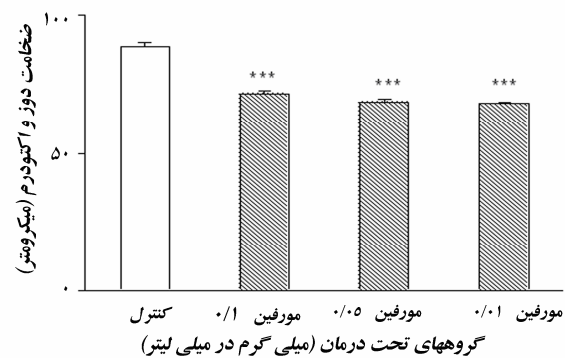
زودتر از آنچه باشد که تا کنون در مورد آن بحث شده است. به منظور اجتناب از اثرات جانبی استرس ناشی از تزریق، در این تحقیق از روش مورفین خوراکی استفاده شد. این نحوه تجویز دارو شباهت بیشتری به موارد انسانی دارد و حیوان می‌تواند هر وقت که نیاز داشت بدون محدودیت به دارو دسترسی داشته باشد و در واقع، خود حیوان میزان داروی دریافتی را تنظیم کند [۷].

اطلاعات حاصل از این تحقیق نشان داد که نه تنها ضخامت لوله عصبی در تمام گروه‌های آزمایشی کاهش داشته است، بلکه لوله عصبی در تمام گروه‌های تحت درمان با مورفین از گستردگی کمتری برخوردار بودند. معنای این گفته آن است که تجویز مورفین منجر به تأخیر در تکوین لوله عصبی در گروه‌های دریافت کننده دارو شده است. این نقص در همه گروه‌های آزمایشی مشهود بود و در دوز ۰/۰۱ مورفین گسستگی در بین سلول‌ها نیز مشاهده شد. در کنار آن، تیمار با مورفین منجر به کاهش وزن و طول جنین‌های گروه آزمایشی نیز گردید اما این اثر در گروه دریافت کننده دوز ۰/۱ مورفین از همه کمتر بود. به این ترتیب، به نظر می‌رسد که تجویز مورفین با دوزهای کمتر اثرات مخرب‌تری را بر تکوین جنین در موش‌ها از خود نشان می‌دهد. دلایل احتمالی اثر بیشتر دوزهای کم در مقایسه با دوز زیاد عبارتند از: اولاً آن که مورفین بر انواع مختلفی از گیرنده‌های اوپیویدی اثر می‌گذارد و این گیرنده‌ها دارای تمایل مختلفی برای مورفین هستند. ممکن است که زیر گروهی از گیرنده‌های اوپیویدی که مسئول بروز عوارض مشاهده شده فوق هستند، در دوز کمتر به این دارو جواب دهد ولی اثر آن در دوزهای بالاتر مورفین به



شکل ۴: تغییرات مورفولوژیک در اثر دوز ۰/۰۱ مورفین خوراکی بر تکامل لوله عصبی در جنین نه روز و دوازده ساعته موش. لایه اکتودرم عصبی تخریب شده (بیکان‌ها) و انسجام کامل ندارد. تا حدی ناودان عصبی تشکیل شده است (بزرگ‌نمایی ۴۰×).

ج- مشاهدات مورفومتریک: اندازه‌گیری مورفومتریک نشان داد که جنین‌های مربوط به مادران معتاد (همه گروه‌ها) دارای لایه اکتودرم عصبی کمتر تکامل یافته‌ای هستند و ضخامت لایه اکتودرم در آن‌ها کمتر است. (نمودار ۳). این اندازه‌ها از نظر آماری نیز معنی‌دار هستند [F(۳,۲۲)=۴۵/۴۱, p<۰/۰۱]



نمودار ۳: اثر مورفین خوراکی بر ضخامت لایه اکتودرم عصبی در جنین‌های نه روز و دوازده ساعته. اطلاعات به صورت میانگین ± انحراف معیار بیان شده است. تعداد نمونه‌ها بین ۶-۹ عدد بوده است. \*\*\*p<۰/۰۰۱

## بحث

نتایج مطالعه حاضر نشان داد که مصرف مورفین در روزهای اولیه بارداری می‌تواند به تأخیر در تکوین لوله عصبی منجر شود. نتایج این مطالعه با چندین مطالعه که نشان دهنده تأثیر تجویز اوپیویدها در القای تأخیر در تمایز جنینی

نتایج این تحقیق می‌تواند افق جدیدی را درباره معضلات رفتاری نوزادان جانوران و کودکانی که مادران آن‌ها در دوران بارداری اوپیوید مصرف کرده‌اند نیز باز کند. برای مثال: مشخص شده است که نوزادان موش‌هایی که در دوران جنینی مورفین دریافت کرده‌اند فعالیت حرکتی بیشتری را از خود نشان می‌دهند [۱۱]. به علاوه، نوزادان موش‌هایی که مورفین دریافت کرده‌اند، حساسیت بیشتری به مورفین نشان می‌دهند [۱۴]. در نمونه‌های انسانی نیز مشخص شده است که مصرف اوپیویدها در دوران بارداری سبب بروز نقایص حرکتی و رفتاری در نوزادان می‌شود [۲،۱۶،۲۲] که احتمال دارد به دلیل تأخیر در رشد دستگاه عصبی باشد.

در مجموع، این نتایج نشان می‌دهد که مصرف خوراکی مورفین سبب تأخیر در تکوین لوله عصبی در جنین‌های موش صحرائی می‌شود که ممکن است در مورد انسان نیز صادق باشد. یعنی این که همین تأخیر شاید علت اختلالات رفتاری در نوزادان متولد شده از مادران معتاد باشد، که شناخت این مسئله نیازمند مطالعات بیشتر می‌باشد.

### تشکر و قدردانی

این کار با حمایت مالی مرکز تحقیقات علوم رفتاری دانشگاه علوم پزشکی بقیةالله (عج) انجام شد. بدین وسیله از زحمات این عزیزان قدردانی می‌شود. هم‌چنین از زحمات و همکاری بی‌شائبه گروه علوم تشریح دانشگاه بقیةالله (عج) کمال تشکر را دارد.

### منابع

- [1] Ahmed MS, Schoof T, Zhou DH, Quarles C: Kappa opioid receptors of human placental villi modulate acetylcholine release. *Life Sci.*, 1989; 45(25): 2383-93.
- [2] Choo RE, Huestis MA, Schroeder JR, Shin AS, Jones HE: Neonatal abstinence syndrome in methadone-exposed infants is altered by level of

دلیل فعالیت سایر گیرنده‌های اوپیویدی پوشیده شود [۷،۱۷،۲۰،۲۵]. ثانیاً، تراکم گیرنده‌های اوپیویدی بر روی بافت جنینی و بافت جفت نیز متفاوت است و این نیز می‌تواند توجیحی برای بروز اثرات مورفین باشد. ثالثاً این که ممکن است حساسیت گیرنده‌های اوپیویدی موجود بر روی جفت نیز به مورفین به دوزهای کم، بیشتر از دوز زیاد باشد و در نتیجه اثرات دارو در دوز کم مخرب‌تر باشد.

هرچند اطلاعات قبلی نشان داده‌اند که تجویز مورفین به روش تزریق در روزهای معینی از دوران بارداری می‌تواند منجر به کاهش وزن، عقب‌ماندگی رشد و سقط جنین در موش‌های صحرائی و خرگوش شود [۴،۱۱،۱۸،۲۴]، نتایج ما بر این نکته تاکید دارند که تجویز مورفین به صورت خوراکی نیز نتایج مشابهی دارد و مکانیسم(هایی) که دلیل بروز اثرات مورفین در جنین هستند هنوز بخوبی شناخته نشده‌اند. مطالعات نشان داده‌اند که مورفین به راحتی از سد جفتی گذشته و به جنین می‌رسد [۱۰،۱۰] و می‌تواند بر سلول‌های جنینی اثر بگذارد. حضور گیرنده‌های اوپیویدی بر روی پرزها و عروق جفتی نیز مشخص است [۱]. فعال شدن این گیرنده‌ها باعث بروز انقباض عروقی و کاهش خون‌رسانی به جنین می‌شود [۱]. نقص در اکسیژن‌رسانی و کاهش تغذیه نیز باعث تأخیر در رشد جنین خواهد شد [۱۳]. این نکته مهم را هم نباید از نظر دور داشت که گیرنده‌های اوپیویدی بر روی بافت‌های جنینی یافت شده‌اند [۷،۱۲،۱۷،۲۵] که عملکرد آن‌ها مشخص نیست. ممکن است اثرات تأخیری مورفین بر روی سلول‌های جنینی با واسطه این گیرنده‌ها باشد، به این ترتیب محل دقیق اثر مورفین بایستی در مطالعات آینده بررسی شود.

prenatal tobacco exposure. *Drug Alcohol Depend.*, 2004; 75(3): 253-60.

- [3] Dohler KD: The pre-and postnatal influence of hormones and neurotransmitters on sexual differentiation of the mammalian hypothalamus. *Int Rev Cytol.*, 1991; 131: 1-75.
- [4] Eriksson PS, Ronnback L: Effects of prenatal morphine treatment of rats on mortality, bodyweight and analgesic response in the

- offspring. *Drug Alcohol Depend.*, 1989; 24(3): 187-94.
- [5] Gilbert SF: The central nervous system and the epidermis, In: *Developmental Biology*, 5th ed, Sunderland, Massachusetts, 2000; pp: 379-410.
- [6] Juriloff DM, Harris MJ: Mouse models for neural tube closure defects. *Hum Molr Genet*, 2000; 9(6): 993-1000.
- [7] Khalili M, Semnanian S, Fathollahi Y: Caffeine increases paragigantocellularis neuronal firing rate and induces withdrawal signs in morphine-dependent rats. *Eur J Pharmacol.*, 2001; 412(3): 239-45.
- [8] Kopecky EA, Simone C, Knie B, Koren G: Transfer of morphine across the human placenta and its interaction with naloxone. *Life Sci*, 1999; 65(22): 2359-71.
- [9] Lasky DI, Zagon IS, McLaughlin PJ: Effect of maternally administered heroin on the motor activity of rat offspring. *Pharmacol Biochem Behav.*, 1977; 7(3): 281-4.
- [10] Leslie FM, Chen Y, Winzer-Serhan UH: Opioid receptor and peptide mRNA expression in proliferative zones of fetal rat central nervous system. *Can J Physiol Pharmacol*, 1998; 76(3): 284-93.
- [11] Levitt P: Prenatal effects of drugs of abuse on brain development. *Drug Alcohol Depend.*, 1998; 51(1-2): 109-25.
- [12] National Institute on Drug Abuse. 1996. National Pregnancy & Health Survey. Drug use among women delivering live births: 1992; National Institute on Drug Abuse. Rockville, pp: 1-F157.
- [13] O'Brien CP: Drug addiction and drug abuse. In: J.G. Hardman and L.E. Limbird (Eds.), *Goodman & Gilman's The Pharmacological Basis of Therapeutics*, McGraw-Hill, New York, 1996; pp: 557-77.
- [14] Ornoy A, Michailevskaya V, Lukashov I, et al: The developmental outcome of children born to heroin-dependent mothers, raised at home or adopted. *Child Abuse Negl.*, 1996; 20(5): 385-96.
- [15] Ray SB, Wadhwa S: Mu opioid receptors in developing humane spinal cord. *J Anat.*, 1999; 195(pt1): 11-8.
- [16] Ray JR, Dubinj W, Blechner JN: Fetal growth retardation following maternal morphine administration: nutritional or drug effect? *Biol Neonol.*, 1977; 32: 222-8.
- [17] Schmidt MB, Norton S: Relationship of dose to morphine tolerance in the chick embryo. *J Pharmacol Exp Ther.*, 1983; 227(2): 376-82.
- [18] Simon E, Hiller L: Opioid peptides and opioid receptors. In: G.J. Siegel and B.W. Agranoff (Eds.), *Basic Neurochemistry: Molecular, Cellular, and Medical Aspects*, 5th ed, Raven Press, New York, 1994; pp: 321-339.
- [19] Williams JT, Christie MJ, Manzoni O: Cellular and synaptic adaptations mediating opioid dependence. *Physiol Rev.*, 2001; 81(1): 299-343.
- [20] Wilson GS, McCreary R, Kean J, Baxter JC: The development of preschool children of heroin-addicted mothers: a controlled study. *Pediatrics*, 1979; 63(1): 135-41.
- [21] Wilson I, Gamble M: The hematoxylin and eosin. In: J.D. Bancroft and M. Gamble (Eds.), *Theory and practice of histological techniques*, 5th ed, Churchill Livingstone, London, 2002; pp: 125-138.
- [22] Zagon IS, McLaughlin PJ: Naltrexone's influence on neurobehavioral development. *Pharmacol Biochem Behav.*, 1985; 22(3): 441-8.
- [23] Zhu H, Barr GA: Opiate withdrawal during development: are NMDA receptors indispensable? *Trends Pharmacol Sci*, 2001; 22(8): 404-8.

## Effects of Oral Morphine on the Neural Tube Development in Obstetric Rats Embryo

Sh. Nasiraei-Moghadam MSc<sup>1</sup>, M. Sadooghi PhD<sup>2</sup>, H. Bahadoran PhD<sup>3</sup>, A. Khoshbaten PhD<sup>4</sup>, H. Mahdavi nasab MSc<sup>5</sup>, GR. Kaka MSc<sup>5</sup>, H. Sahraei PhD<sup>6\*</sup>

1- Academic Member, Dept. of Biology, Azad University, North Branch of Tehran, Iran.

2- Professor, Dept. of Biology, Azad University, North Branch of Tehran, Iran.

3- Assistant Professor, Dept. of Anatomy, School of Medicine, Baghyatallah (a.s.) University of Medical Sciences, Tehran, Iran

4- Professor, Dept. of Physiology and Biophysics and Chemical Injerie Research Center, School of Medicine, Baghyatallah (a.s.) University of Medical Sciences, Tehran, Iran

5- Academic Member, Dept. of Anatomy, School of Medicine, Baghyatallah (a.s.) University of Medical Sciences, Tehran, Iran

6- Assistant Professor, Dept. of Physiology and Biophysics and Behavioral Sciences Research Center, School of Medicine, Baghyatallah (a.s.) University of Medical Sciences, Tehran, Iran

**Background:** Previous studies have shown that morphine administration could produced behavioral defects in human and also animal. In the present study, the effects of maternal morphine consumption on neural tube development in rats has been investigated.

**Material and Methods:** Female wistar rats (250-300g body weight) were crossed with male rats. Experimental groups were received 0.1, 0.05 and 0.01 mg/ml of morphine in drinking water daily (14 ml water for each rat). Control group received tap water. 9 days and 12 h after the onset of pregnancy, the animals were anesthetized by chloroform and the embryos were taken out surgically. Weight of embryos were determined by a digital balance and their length (Antero-Posterior axis-[AP]) as a criterion for embryos length were determined by a caliper. Then embryos were fixed in 10% formalin and tissues were processed, sectioned and stained by H&E staining. These sections were investigated for neural tube development by light microscope.

**Results:** Decrease in "AP" length and embryonic weight in group that received 0.01 mg/ml of morphine was significant. Neural tube was observed in control group. Daily consumption of morphine sulfate in dosage 0.1, 0.05 and 0.01 mg/ml could delay the neural tube development. In addition, dose 0.01 mg/ml of morphine lead to damaged in regulated neuro-ectoderm layer and its thickness.

**Concluion:** This study showed that oral morphine consumption lead to neural tube defects.

**Key words:** Development, Neural tube, Addiction, Morphine, Rat

\* *Corresponding author: Tel: (021)2289941, Fax:(021)2281561, E-mail: h.sahraei@bmsu.ac.ir*

*Journal of Rafsanjan University of Medical Sciences and Health Services, 2005, 4(1): 17-24*