

مقاله پژوهشی

مجله دانشگاه علوم پزشکی رفسنجان

دوره ۱۹، تیر ۱۳۹۹، ۳۴۰-۳۲۵

اثر مصرف کافئین بر ساختار هیستومورفومتریک سمینال وزیکول و اپیدیدیم نوزادان موش صحرایی: یک مطالعه تجربی

مریم یادگاری دهنوی^{۱،۲}، محبوبه بلالی خراجی^۳، فاطمه زارع مهرجردی^۴، مجید پور انتظاری زارچ^۵

دریافت مقاله: ۹۸/۹/۹ ارسال مقاله به نویسنده جهت اصلاح: ۹۸/۱۱/۲۷ دریافت اصلاحیه از نویسنده: ۹۹/۱/۲۷ پذیرش مقاله: ۹۹/۲/۶

چکیده

زمینه و هدف: از آنجایی که کافئین می‌تواند باعث کاهش حجم بیضه شده و تعداد سلول‌های زایای بیضه موش صحرایی را کاهش می‌دهد. لذا هدف از مطالعه حاضر تعیین اثر مصرف کافئین در دوره بارداری و شیردهی موش صحرایی بر بافت وزیکول سمینال و اپیدیدیم و هم‌چنین میزان موالید آن‌ها بود.

مواد و روش‌ها: در این مطالعه تجربی ۲۱ موش صحرایی ماده باردار به گروه‌های کنترل و تجربی (دو گروه) تقسیم شدند. کافئین محلول در آب، طی دوران بارداری و شیردهی به گروه‌های تجربی ۱ و ۲ داده شد (به ترتیب ۲۶ و ۴۵ میلی‌گرم بر کیلوگرم وزن بدن روزانه). در روز ۱۲۰ پس از تولد، پنج سر از موالید هر گروه به صورت تصادفی انتخاب شدند و سمینال وزیکول و اپیدیدیم نوزادان خارج و پس از توزین، تثبیت و آماده‌سازی مقاطع بافتی، تغییرات ساختاری بافتی بررسی گردید. برای مقایسه داده‌های گروه‌ها با یکدیگر از آنالیز واریانس یک‌طرفه و آزمون تعقیبی Tukey استفاده شد.

یافته‌ها: دوز بالای کافئین، میانگین ارتفاع اپی‌تلیوم سمینال وزیکول را نسبت به گروه کنترل کاهش داد ولی این کاهش از نظر آماری معنی‌دار نبود ($P=0/909$). افزایش ضخامت جدار عضلانی توبول‌ها در گروه کافئین با دوز بالا نسبت به گروه کنترل دیده شد ($P<0/001$). ارتفاع اپی‌تلیوم اپیدیدیم در گروه کافئین با دوز بالا در مقایسه با گروه کنترل کاهش نشان داد ($P=0/047$) و قطر توبول‌های اپیدیدیم در گروه کافئین با دوز بالا در مقایسه با گروه کنترل کاهش نشان داد ($P<0/001$).

نتیجه‌گیری: نتایج این مطالعه نشان داد کافئین با دوز بالا می‌تواند موجب تغییرات بافتی در ساختار سمینال وزیکول و اپیدیدیم موش صحرایی شود.

واژه‌های کلیدی: کافئین، سمینال وزیکول، اپیدیدیم، موش صحرایی

۱- (نویسنده مسئول) استادیار بافت شناسی، گروه بیولوژی و علوم تشریح، دانشکده پزشکی، دانشگاه علوم پزشکی شهید صدوقی یزد، یزد، ایران

تلفن: ۰۳۵-۳۸۲۰۳۴۱۲، دورنگار: ۰۳۵-۳۸۲۰۳۴۱۴، پست الکترونیکی: yadegaimy@yahoo.com

۲- مرکز تحقیقات گیاهان دارویی، دانشگاه علوم پزشکی شهید صدوقی یزد، یزد، ایران

۳- کارشناسی ارشد علوم تشریح، گروه بیولوژی و علوم تشریح، دانشکده پزشکی، دانشگاه علوم پزشکی شهید صدوقی یزد، یزد، ایران

۴- استادیار فیزیولوژی، گروه فیزیولوژی، دانشکده پزشکی، دانشگاه علوم پزشکی شهید صدوقی یزد، یزد، ایران

۵- استادیار علوم تشریح، گروه بیولوژی و علوم تشریح، دانشکده پزشکی، دانشگاه علوم پزشکی شهید صدوقی یزد، یزد، ایران

مقدمه

در بررسی‌های انجام شده در هر جامعه ۱۰ تا ۱۵ درصد افراد نابارور هستند که در این میان ۳۰ درصد موارد را مردان و ۲۰ درصد موارد را هم زن و هم مرد به خود اختصاص دادند [۱]. علت ناباروری مردان در ۹۰ درصد موارد تعداد کم اسپرم است که ناشی از کاهش تولید آن می‌باشد [۲]. با توجه به ارتباط سبک زندگی و تغذیه در سلامت تولید مثلی انسان‌ها مشخص شده است که تماس طولانی مدت با مواد شیمیایی توان باروری افراد نر را کاهش می‌دهد [۳]. این مواد با تأثیر بر تنظیمات هورمونی، اسپرماتوژنز، اسپرمیوژنز و تحرک اسپرم، غدد ضمیمه تناسلی، باروری افراد نر را تحت تأثیر قرار می‌دهند. کیسه منی و غده پروستات در عملکرد طبیعی باروری مؤثر هستند، زیرا در پارامترهای تحرک، پایداری اسپرم و حفاظت ایمنی سلول‌های جنسی نقش زیادی دارند. غده پروستات بزرگ‌ترین غده جنسی ضمیمه دستگاه تولید مثل پستانداران بوده و نقش مهمی در قدرت باروری اسپرم دارد [۳-۴]. کافئین الکلوئیدی بلورین و سفید رنگ با فرمول $C_8H_{10}N_4O_2$ از دسته متیل گزانتین‌ها می‌باشد و در چای، قهوه، شکلات، کولا و برخی دیگر از مواد غذایی وجود دارد [۵-۶]. امروزه در سراسر جهان قهوه و چای به عنوان نوشیدنی اصلی مردم جایگاه خود را دارا است. مصرف یک فنجان قهوه ۱۰۰ تا ۱۵۰ میلی‌گرم کافئین و یک فنجان چای حدود ۳۰ تا ۵۰ میلی‌گرم کافئین دارد [۷-۸]. در

انسان ۷۵ درصد کافئین پلاسما وارد شیر می‌شود [۵، ۷، ۱۰-۹]. در موش، ۲ درصد کافئین مصرفی توسط مادر از طریق شیر به نوزادان می‌رسد به طوری که بسته به میزان مصرف، در هر میلی‌لیتر از شیر موش ۰/۷ تا ۷ میکرولیتر کافئین یافت می‌شود [۱۰].

نوشیدن قهوه بیش از ۲ فنجان (بیش از ۲۰۰ میلی‌گرم کافئین) در روز اثرات نامطلوبی برای بارداری دارد. مکانیسم‌های فیزیولوژیکی وجود دارد که از طریق آن‌ها کافئین موجود در قهوه ممکن است به جنین آسیب برساند. مطالعات نشان دادند زنان بارداری که روزانه دو فنجان قهوه می‌نوشند احتمال این که نوزاد زیر وزن طبیعی به دنیا بیاورند بیش‌تر است. آزمایشات نشان می‌دهد که کافئین همراه با ریزمغذی‌ها و اکسیژن، آزادانه از جفت عبور کرده و به جنین در حال رشد می‌رسد اما جنین فاقد آنزیم‌های مورد نیاز برای غیرفعال سازی اثرات کافئین است [۱۴-۱۱]. اثرات کافئین بر کاهش وزن جنین و برخی دیگر از ناهنجاری‌های ظاهری در جنین در مطالعات مختلف نشان داده شده است [۱۹-۱۵].

تغییرات هیستوپاتولوژیک در پی مصرف کافئین در برخی از اعضاء بدن از جمله مغز، قلب، کبد، کلیه، دستگاه گوارش و بیضه مورد مطالعه قرار گرفته است [۲۳-۲۰]. اما اثرات احتمالی توکسیک کافئین بر بافت سمینال وزیکول و اپیدیدیم کمتر مورد تحقیق واقع شده است. هم‌چنین مطالعات نشان دادند که عوارض جانبی کافئین به فاکتورهای

زیادی از جمله دوز مصرف بستگی دارد. به علاوه در مطالعات مشابه انجام شده، طولانی‌تر نمودن طول دوره مطالعه نیز پیشنهاد گردیده است که با طولانی نمودن دوره می‌توان هم اثرات کافئین و هم برگشت احتمالی تغییرات را پس از قطع مصرف بررسی نمود.

از جمله مطالعه Belali و همکاران و Dorostghoal و همکاران بر روند تغییرات اندازه بیضه نشان می‌دهد که با وجود پایان دوره قرارگیری در معرض کافئین، اثرات آن هم چنان بر بافت بیضه ادامه دارد [۲۴-۲۵]. این بدان معنی است که قرارگیری در معرض کافئین طی دوره شیرخوارگی می‌تواند موجب بروز تغییرات برگشت ناپذیر بر روی کارایی اسپرماتوزن شود، به طوری که در هنگام بلوغ این اثرات هم چنان ادامه دارد. البته با طولانی‌تر نمودن طول دوره مطالعه، دقیق‌تر می‌توان برگشت پذیر بودن اثرات کافئین را بهتر مورد مطالعه قرار داد [۲۴-۲۵، ۱۹].

لذا مطالعه حاضر اثرات کافئین بر بافت سمینال وزیکول و اپیدیدیم را در روز ۱۲۰ پس از تولد بررسی نموده است خواهد کرد. مطالعات اندکی از اثرات کافئین در دوزهای مختلف بر بافت غدد ضمیمه تناسلی وجود دارد [۱۹-۲۰]. لذا هدف از مطالعه حاضر تعیین اثر مصرف کافئین در دوره بارداری و شیردهی موش صحرایی بر بافت وزیکول سمینال و اپیدیدیم و همچنین میزان موالید آن‌ها بود.

مواد و روش‌ها

پژوهش حاضر از نوع تجربی بود که بر روی نوزادان نر موش‌های صحرایی ماده انجام شد. این پژوهش در سال ۱۳۹۷ در دانشگاه علوم پزشکی شهید صدوقی یزد انجام شد. در این مطالعه از ۲۱ سر موش صحرایی ماده بالغ، در محدوده وزنی ۲۴۰ تا ۲۷۰ گرم استفاده شد. حیوانات در دمای کنترل شده اطاق (22 ± 2) درجه سانتی‌گراد، ۱۲ ساعت روشنایی و ۱۲ ساعت تاریکی، و رطوبت ۲۲ تا ۲۴ درصد با غذا و آب کافی نگهداری شدند. پس از یک هفته سازگاری با شرایط محیط به منظور جفت‌گیری، موش‌های نر و ماده در یک قفس قرار داده شدند. موش‌های صحرایی ماده با حیوان نر به نسبت دو به یک در یک قفس قرار داده شدند و صبح روز بعد با گرفتن اسمیر واژینال موش‌های صحرایی ماده از بارداری آن‌ها موش‌های صحرایی مطمئن شده و به عنوان روز صفر حاملگی در نظر گرفته شد. موش‌های ماده باردار به سه گروه شامل گروه کنترل و دو گروه تجربی تقسیم شدند. در هر گروه ۷ موش‌های صحرایی ماده قرار گرفت. گروه کنترل فقط آب معمولی دریافت کردند و گروه‌های تجربی یک و دو به ترتیب دوزهای ۲۶ و ۴۵ میلی‌گرم بر کیلوگرم وزن بدن، روزانه کافئین (C0750 سیگما) محلول در آب آشامیدنی در دوره بارداری و سپس در دوره شیردهی دریافت کردند [۲۴، ۲۶].

در این مطالعه کلیه ملاحظات اخلاقی و پروتکل‌های کار بر روی حیوانات آزمایشگاهی مورد تأیید کمیته نظارت بر حقوق حیوانات دانشگاه علوم پزشکی شهید صدوقی یزد

رعایت شد. پس از اتمام دوره شیردهی در روز ۱۲۰ پس از تولد در هر گروه ۵ سر از موالید نر به صورت تصادفی انتخاب شدند [۲۴، ۲۶]. پس از آسان‌کشی موش‌ها توسط ایجاد جا به جایی در مهره‌های گردن (Dislocation Cervical)، سمینال وزیکول و اپیدیدیم موش‌ها خارج و نمونه‌گیری بافتی انجام و پس از ثابت‌سازی در فرمالین بافری ۱۰ درصد و قالب‌گیری در پارافین از بافت وزیکول سمینال و اپیدیدیم برش‌های ۵ میکرونی تهیه و مقاطع بافتی با رنگ‌آمیزی هماتوکسیلین-آئوزین آماده شدند. از هر موش ۱۰ مقطع و از هر مقطع ۱۰ فیلد مورد بررسی قرار گرفت. از میکروسکوپ نوری NIKON مدل E100T ژاپن برای بررسی تغییرات بافتی بهره گرفته شد. از نرم‌افزار Micrometrics SE Premium نسخه ۴ برای اندازه‌گیری پارامترهای قطر مجاری داخلی اپیدیدیم، ارتفاع سلول مجاری اپیدیدیم، ارتفاع سلول مجاری سمینال وزیکول و ضخامت لایه عضلانی آن استفاده شد [۲۴، ۱۹].

تفاوت قطر مجاری داخلی اپیدیدیم، ارتفاع اپیتلیوم سلول مجاری اپیدیدیم، ارتفاع اپیتلیوم سلول مجاری وزیکول سمینال و ضخامت لایه عضلانی در همه گروه‌ها در این پژوهش با استفاده از نرم‌افزار SPSS نسخه ۱۸ تجزیه و تحلیل شد. نتایج به صورت انحراف معیار \pm میانگین گزارش شدند. ابتداء نرمال بودن توزیع داده‌ها بررسی و سپس قطر مجاری داخلی اپیدیدیم، ارتفاع سلول مجاری اپیدیدیم، ارتفاع سلول مجاری وزیکول سمینال و ضخامت لایه عضلانی

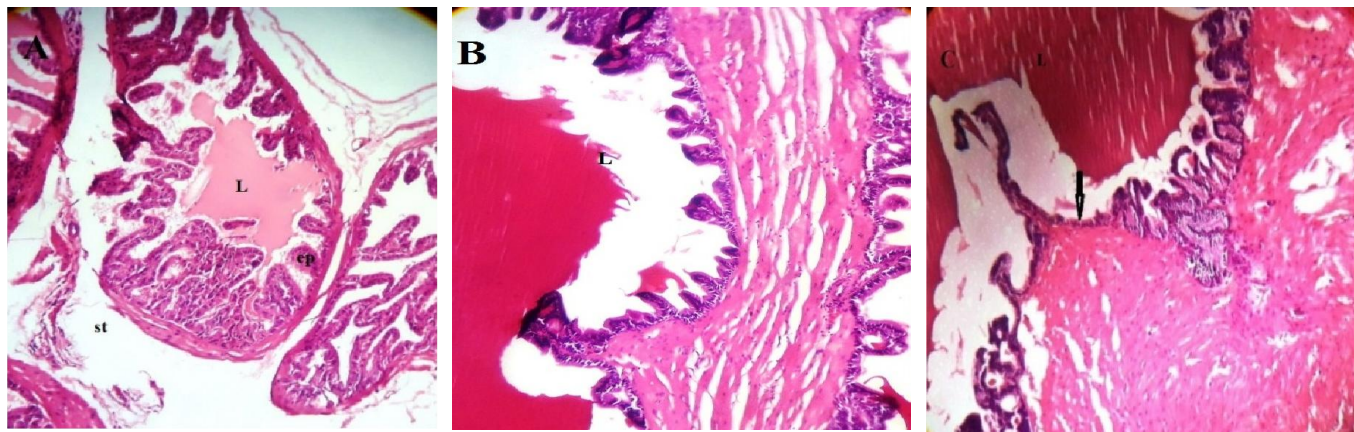
آن با استفاده از آنالیز واریانس یک‌طرفه ارزیابی شد. در صورت معنی‌دار بودن اختلاف از پس آزمون Tukey استفاده شد. $p < 0.05$ به عنوان اختلاف معنی‌دار در نظر گرفته شد.

نتایج

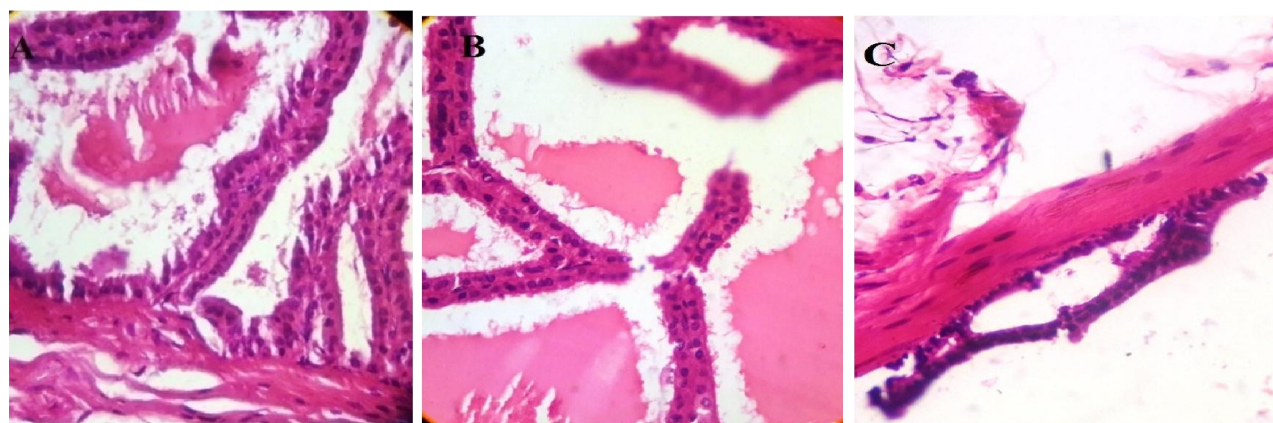
یافته‌های بافت‌شناختی و مورفومتریک سمینال وزیکول نشان داد در گروه کنترل تغییر هیستوپاتولوژیک واضحی در بافت غده وزیکول سمینال دیده نشد. غده دارای اپی‌تلیوم استوانه‌ای ساده یا مطابق کاذب با چین‌های نازک می‌باشد و دو لایه عضلانی نازک نیز در اطراف غدد دیده می‌شود و استرومای بین غدد طبیعی بود. دوز بالای کافئین موجب ایجاد تغییرات واضح هیستوپاتولوژیک در وزیکول سمینال شد و باعث کاهش در میزان ترشحات وزیکول سمینال گردید و مواد درون لومن غدد به شکل مواد غلیظ و دانه دانه تغییر شکل داد. غده دارای اپی‌تلیوم استوانه‌ای ساده یا مطابق کاذب با چین‌های نازک بود ولی ضخامت لایه عضلانی افزایش داشت و استرومای بین غدد طبیعی بود (شکل ۱ و ۲). هم‌چنین میانگین ارتفاع اپی‌تلیوم در گروه کافئین با دوز بالا اندکی کاهش یافته ولی این کاهش از نظر آماری معنی‌دار نبود ($P=0.990$) (نمودار ۱). پوشش توبول‌ها در بعضی نواحی از بین رفته بود و اپی‌تلیوم در بعضی قسمت‌ها تغییر یافته بود. افزایش ضخامت جدار عضلانی توبول‌ها در گروه کافئین با دوز بالا نسبت به گروه کنترل دیده شد ($P < 0.001$) (نمودار ۲). در گروه کافئین با دوز

پایین تغییر هیستوپاتولوژیک واضحی در مقایسه با گروه کنترل دیده نشد و ضخامت جدار عضلانی توبول‌ها نیز با گروه کنترل اختلاف آماری معنی‌داری نشان نداد (نمودار ۱ و ۲).
 (P=۰/۰۸۰). ولی بین کافئین با دوز پایین و کافئین با دوز بالا اختلاف آماری معنی‌داری وجود داشت (P<۰/۰۰۱)

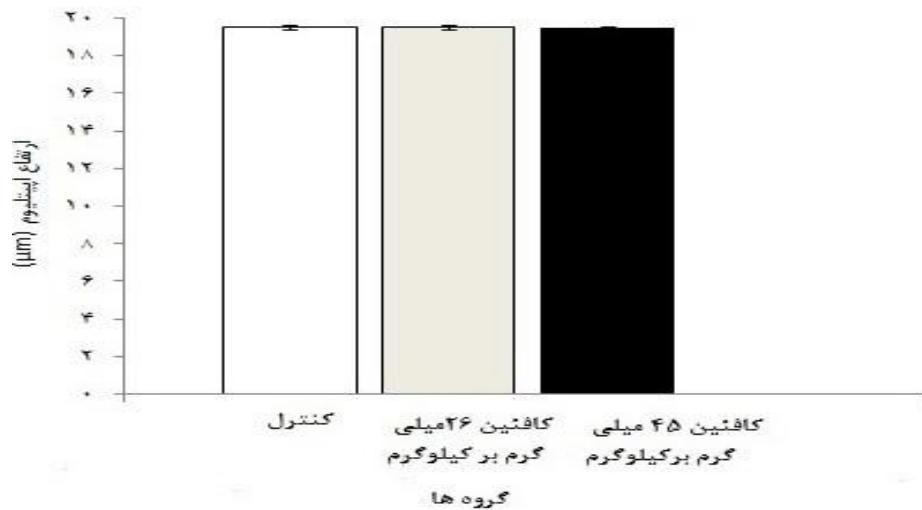
پایین تغییر هیستوپاتولوژیک واضحی در مقایسه با گروه کنترل دیده نشد و ضخامت جدار عضلانی توبول‌ها نیز با گروه کنترل اختلاف آماری معنی‌داری نشان نداد



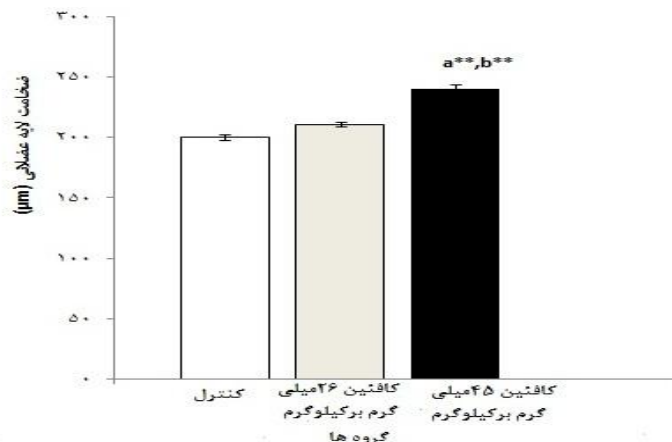
شکل ۱- فتوگراف‌های رنگ آمیزی هماتوکسیلین-انوزین بافت وزیکول سمینال. A: گروه کنترل B: گروه کافئین دوز پایین ا، C: گروه کافئین دوز بالا. دوز بالای کافئین موجب کاهش ارتفاع اپیتلیوم وزیکول سمینال گردید St: استروما، L: لومن غدد، ep: اپی تلیوم غدد (۱۰۰×)



شکل ۲- فتوگراف‌های رنگ آمیزی هماتوکسیلین-انوزین بافت وزیکول سمینال وزیکول A: گروه کنترل B: گروه کافئین دوز پایین ا، C: گروه کافئین دوز بالا (۴۰۰×)



نمودار ۱- مقایسه میانگین ارتفاع اپی‌تلیوم وزیکول سمینال در موش‌های صحرایی در ۱۲۰ روز پس از تولد. ارتفاع اپی‌تلیوم در گروه کافئین با دوز بالا کاهش اندکی یافته ولی این کاهش از نظر آماری معنی‌دار نبود ($P=0/110$). آزمون آماری آنالیز واریانس یک‌طرفه و پس آزمون Tukey




نمودار ۲- مقایسه میانگین ضخامت لایه عضلانی وزیکول سمینال در موش‌های صحرایی در ۱۲۰ روز پس از تولد. افزایش ضخامت جدار عضلانی توبول‌ها در گروه کافئین با دوز بالا نسبت به گروه کنترل و کافئین با دوز پایین بود. تفاوت معنی‌دار با گروه کنترل و کافئین با دوز پایین ($P<0/001$). مقایسه با گروه کنترل و b مقایسه با گروه کافئین با دوز پایین. آزمون آماری آنالیز واریانس یک‌طرفه و پس آزمون Tukey.

یافته‌های بافت شناختی و مورفومتریک اپیدیدیم در گروه کنترل تغییر هیستوپاتولوژیک واضحی را نشان نداد. اپی‌تلیوم و استروما طبیعی بود. دوز بالای کافئین موجب ایجاد تغییرات واضح هیستوپاتولوژیک در اپیدیدیم شد. ارتفاع اپی-تلیوم اپیدیدیم در گروه کافئین با دوز بالا در مقایسه با گروه کنترل ($P=0/023$) و کافئین با دوز پایین کاهش نشان داد


(نمودار ۳ و ۴) (شکل ۳). هم‌چنین کاهش اندازه لومن و کاهش تراکم اسپرم موجود در آن و افزایش استروما در فضای بینابینی دیده شد. در این گروه تغییر شکل سلول‌ها از استوانه‌ای به مکعبی دیده شد و در بعضی قسمت‌ها پوشش توبول‌ها از بین رفته و یا تغییر شکل پیدا کرده بود. کاهش قطر توبول‌ها نیز در گروه کافئین با دوز بالا در مقایسه

مقایسه با گروه کنترل دیده نشد ($P=0/063$) (نمودار ۳ و ۴) (شکل ۳).

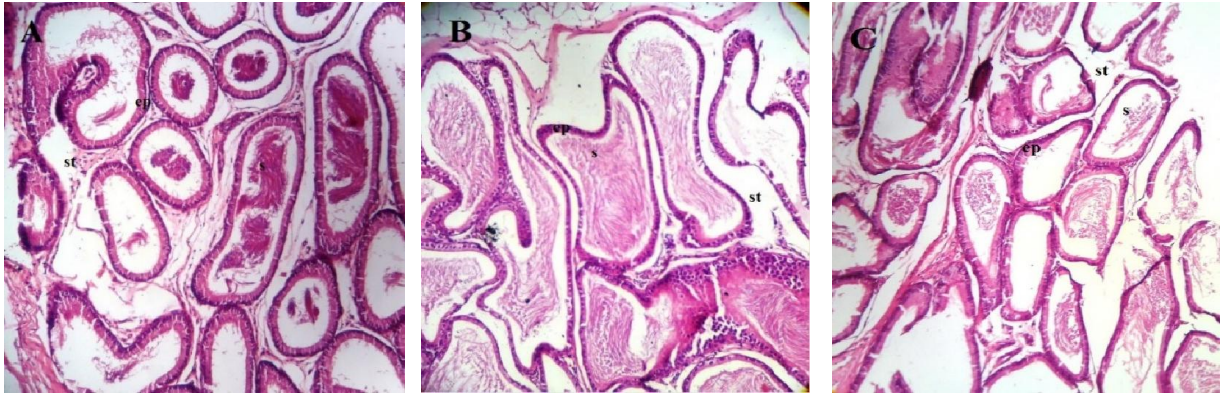
با گروه کنترل و کافئین با دوز پایین دیده شد ($P<0/001$) اما در گروه کافئین با دوز پایین تغییرات هیستوپاتولوژیک واضحی از نظرات ارتفاع اپیتلیوم ($P=0/063$) و قطر توپولها در



نمودار ۳- مقایسه میانگین ارتفاع اپیتلیوم آیدیدیم درموش های صحرائی در ۱۲۰ روز پس از تولد. ارتفاع اپیتلیوم آیدیدیم در گروه کافئین با دوز بالا در مقایسه با گروه کنترل و کافئین با دوز پایین کاهش نشان داد. * تفاوت معنی دار با گروه کنترل ($P=0/023$) و با گروه کافئین با دوز پایین ($P=0/047$). α مقایسه با گروه کنترل و b مقایسه با گروه کافئین با دوز پایین. آزمون آماری آنالیز واریانس یک طرفه و پس آزمون Tukey



نمودار ۴- مقایسه میانگین قطر توپول های آیدیدیم درموش های صحرائی در ۱۲۰ روز پس از تولد. کاهش قطر توپولها در گروه کافئین با دوز بالا در مقایسه با گروه کنترل و کافئین با دوز پایین دیده شد. * تفاوت معنی دار با گروه کنترل و کافئین با دوز پایین ($P<0/001$). α مقایسه با گروه کنترل و b مقایسه با گروه کافئین با دوز پایین. آزمون آماری آنالیز واریانس یک طرفه و پس آزمون Tukey



شکل ۳- فتوگراف‌های رنگ‌آمیزی هماتوکسیلین-انوزین بافت اپیدیدیم A: گروه کنترل B: گروه کافئین دوز پایین ۱، C: گروه کافئین دوز بالا. St: استروما، L: لومن غدد، ep: اپی‌تلیوم غدد (۲۰۰×)

بحث

در این مطالعه اثرات مصرف کافئین در دوران بارداری و شیردهی بر تغییرات هیستومورفومتریک غده سمینال وزیکول و اپیدیدیم دستگاه تناسلی نوزادان نر موش صحرائی در روز ۱۲۰ پس از تولد مورد بررسی قرار گرفت. دوز بالای کافئین موجب افزایش ضخامت جدار عضلانی توبول‌های سمینال وزیکول نسبت به گروه کنترل شد. ارتفاع اپی‌تلیوم اپیدیدیم و قطر توبول‌های آن نیز در گروه کافئین با دوز بالا در مقایسه با گروه کنترل کاهش نشان داد.

کافئین محرک سیستم اعصاب مرکزی، عضلات قلب و سیستم تنفسی است، کمی دیورتیک بوده و خستگی را به تعویق می‌اندازد. قابل توجه ترین اثرات کافئین در قسمت دستگاه عصبی مرکزی است. کافئین عملکرد خود را از طریق بلوک کردن گیرنده آدنوزین در مغز و سایر ارگان‌ها انجام می‌دهد و این مهم‌ترین مکانیسم عملکرد آن است. این توانایی کافئین در غلظت‌های پایین آن (بعد از مصرف یک فنجان قهوه) نیز قابل مشاهده است [۲۷]. در سال‌های اخیر

توجهات زیادی به مصرف کافئین و اثرات آن بر دستگاه‌های مختلف شده است. با توجه به ناشناخته بودن مکانیسم کامل اثر کافئین بر غده سمینال وزیکول و اپیدیدیم دستگاه تناسلی نر و کم بودن مطالعات در این زمینه هدف از مطالعه حاضر شناخت بیش‌تر اثرات و مکانیسم اثر کافئین بر دستگاه تولید مثل و کاهش عوارض و اثرات جانبی ناشی از مصرف بیش از حد این ماده بر قسمت‌های مختلف دستگاه تولید مثلی می‌باشد.

در مطالعه Belali Kharaji و همکاران نشان دادند مصرف مقادیر ۴۵ و ۲۶ میلی‌گرم بر کیلوگرم روزانه کافئین از طریق آب آشامیدنی توسط موش‌های صحرائی مادر در دوران بارداری و شیردهی باعث کاهش وزن بدن، وزن و حجم بیضه و کاهش تعداد سلول‌های سرتولی و اسپرماتوژنیک اعم از اسپرماتوگونی، اسپرماتوسیت اولیه، اسپرماتید و اسپرم در بیضه نوزادان نر در دوره قبل و بعد از بلوغ می‌گردد. نتایج نشان داد کافئین می‌تواند باعث تغییرات هیستوپاتولوژیک در بیضه نوزادان موش صحرائی گردد که این تغییرات حتی تا

مصرف متوسط روزانه ۲ تا ۴ میلی‌گرم بر کیلوگرم در انسان)، پرولیفریشن و هیپرتروفی سلول‌های اپی‌تلیال و افزایش بیان گیرنده‌های آندروژنی در لوب شکمی پروستات مشاهده شد که با هیپرپلازی خوش‌خیم پروستات در ارتباط است [۳۱]. چنین تغییراتی به دنبال مصرف کافئین به فاکتورهای متعددی از جمله سطوح پلاسمایی آندروژن وابسته است. به این صورت که افزایش سطوح پلاسمایی آندروژن باعث افزایش خطر هیپرپلازی خوش‌خیم پروستات (Benign Prostatic Hyperplasia; BPH) می‌گردد [۳۲]. رشد نرمال پروستات به عنوان یکی از غدد ضمیمه گوارش وابسته به ایجاد تعادل بین پرولیفریشن سلولی و مرگ سلولی می‌باشد که کافئین احتمالاً با اثر بر این دو می‌تواند منجر به بهم خوردن این تعادل و ایجاد بیماری‌های پروستات شود. هم‌چنین به نظر می‌رسد کافئین با تحریک سیستم عصبی سمپاتیک منجر به هیپرپلازی خوش‌خیم پروستات گردد. در مطالعه‌ای افزایش تحریک سمپاتیک در اثر استرس مزمن منجر به BPH شد اما پس از سمپاتکتومی شیمیایی، استرس منجر به BPH نشد [۳۳].

در مطالعه حاضر در غده سمینال وزیکول دوز بالای کافئین موجب کاهش در میزان ترشحات گردید و به نظر می‌رسد ماهیت مایعات در آن تغییر کرد و به شکل مواد غلیظ و دانه دانه تغییر شکل داد. کاهش و یا تخریب در پوشش توبول‌ها و افزایش ضخامت جدار عضلانی توبول‌ها در این گروه دیده شد. هم‌چنین ارتفاع اپی‌تلیوم و قطر هسته در

۱۲۰ روز پس از تولد باقی مانده و برگشت ناپذیر می‌باشند [۲۴].

در مطالعه حاضر بررسی‌های هیستولوژیک غده پروستات در گروه‌های تحت درمان با کافئین خصوصاً گروه تجربی ۲ درجات متفاوتی از دیلاتاسیون غددی را نشان داد و تکثیر و ازدیاد سلول‌های اپی‌تلیال یا به عبارتی هیپرپلازی اپی‌تلیال در برخی مناطق در غده پروستات مشاهده گردید. قطر مجاری نیز در این گروه افزایش یافته بود. Nkondjock و همکاران گزارش کردند قهوه باعث کاهش خطر ابتلاء به سرطان‌های کبد، کلیه، سینه و کولورکتال می‌گردد، اما با سرطان پروستات، پانکراس و سینه ارتباطی ندارد [۲۸].

Wilson و همکاران در مطالعه‌ای در مورد یکی از غدد ضمیمه تناسلی مذکر گزارش کردند مصرف روزانه ۶ فنجان قهوه یا بیش‌تر باعث کاهش خطر ابتلاء به سرطان کشنده پروستات شد اما با سرطان خوش‌خیم و غیر پیشرفته پروستات ارتباطی نداشت. هم‌چنین در گروهی که قهوه‌های بدون کافئین مصرف کردند نیز نتایج مشابهی گزارش شد. بنابراین اثر ضد سرطانی قهوه می‌تواند مربوط به سایر ترکیبات آن باشد [۲۹]. این در حالی است که قهوه از چندین مولکول بیواکتیو از جمله کلروژنیک اسید، کافئیک-اسید، هیدروکسی هیدروکوتنون تشکیل شده که دارای خواص بیولوژیکی متفاوتی هستند [۳۰].

Sarobo و همکاران در مطالعه خود گزارش کردند به دنبال تجویز ۲۰ میلی‌گرم بر لیتر کافئین از طریق آب آشامیدنی به موش‌های صحرایی به مدت ۱۲۰ روز (معادل

گروه کافئین با دوز بالا کاهش یافته ولی این کاهش از نظر آماری معنی‌دار نبود.

در مطالعات گزارش شده کافئین دارای اثرات منفی بر تعداد سلول‌های سرتولی و اسپرماتوژنز می‌باشد. در واقع کافئین با تأثیر مستقیم بر روند تقسیم سلولی باعث کاهش تعداد این سلول‌ها می‌گردد و شاید اثر کافئین بر تخریب سلول‌های اپی‌تلیوم غده وزیکول سمینال نیز به همین دلیل باشد. از طرف دیگر کافئین با کاهش تعداد سلول‌های لیدینگ منجر به کاهش ترشح تستوسترون در بیضه می‌شود و از این طریق فرآیند اسپرماتوژنز را تحت تأثیر قرار می‌دهد. Ramula Hansen و همکاران در مطالعه خود گزارش کردند حجم مایع منی، میزان هورمون تستوسترون و اینهیبین B (Inhibin-B) (گلیکوپروتئین ترشح شونده از سلول‌های سرتولی) پسرانی که مادران آن‌ها طی دوران بارداری هر روز ۳ تا ۷ قهوه می‌نوشیدند کاهش دارد [۳۴]. هم‌چنین در مطالعات بیان شده که کافئین با جلوگیری از تمایز بافت بینابینی بیضه و سلول‌های لیدینگ باعث کاهش میزان تستوسترون در بیضه جنین موش صحرائی می‌شود [۳۴]. البته در مطالعات دیگر نشان داده شد که کافئین تأثیری بر میزان هورمون تستوسترون ندارد [۳۵-۳۴]. با توجه به وجود تفاوت معنی‌دار بین سطح سرمی تستوسترون در افرادی که کافئین مصرف کردند احتمالاً تأثیر کافئین در مطالعه حاضر می‌تواند هم تأثیر مستقیم کافئین بر ساختار سلولی باشد و هم تأثیر بر محور هیپوتالاموسی-هیپوفیزی. هم‌چنین با توجه به این که در مطالعات ذکر شده که کافئین باعث کاهش میزان

تستوسترون در موش صحرائی می‌شود و تستوسترون بر فعالیت غدد پروستات و سمینال وزیکول تأثیرگذار می‌باشد دلیل احتمالی کاهش و تخریب اپیتلیوم سمینال وزیکول نیز کاهش میزان تستوسترون باشد.

در مطالعه حاضر ارتفاع اپی‌تلیوم اپیدیدیم در گروه کافئین با دوز بالا کاهش نشان داد و هم‌چنین کاهش اندازه لومن و کاهش تراکم اسپرم موجود در آن و کاهش قطر توبول‌ها و افزایش استروما در فضای بینابینی دیده شد. حدس زده می‌شود یکی از علل کاهش باروری در مردان مبتلا به دیابت تغییرات ایجاد شده در اپیدیدیم باشد که موجب اختلال در انتقال اسپرم‌ها از این عضو می‌گردد و با توجه به این نکته و تغییرات اپیدیدیم در مطالعه حاضر و کاهش تعداد اسپرم و باروری در مطالعه قبلی ما [۲۴]، شاید بتوان نتیجه گرفت علاوه بر این که کافئین بر ساختار بافتی بیضه تأثیر می‌گذارد و سلول‌های زایای تناسلی مذکر را کاهش می‌دهد با تأثیر بر اپیدیدیم نیز می‌تواند اثرات خود را افزایش دهد و موجب ناباروری گردد.

محدودیت ما در این مطالعه بررسی نکردن رسپتورهای سطحی سلول‌های این سه بافت و بررسی ایمونوهیستوشیمی آن‌ها به دلیل بالا بودن هزینه آنتی‌بادی‌ها می‌باشد. پیشنهاد می‌شود در مطالعات آینده از تکنیک میکروسکوپ الکترونی جهت بررسی‌های فراساختاری سلول‌های بافت غدد استفاده شود و از تکنیک‌های ایمونوهیستوشیمی جهت بررسی بیش‌تر مکانیسم عملکرد کافئین بر سلول‌ها استفاده گردد. هم‌چنین اثر کافئین بر مرگ سلول‌های غدد نیز بررسی گردد.

نتیجه‌گیری

واضحی در مقایسه با گروه کنترل کاهش دیده نشد. هم چنین نتایج این مطالعه نشان داد مصرف کافئین توسط مادر می‌تواند باعث تکامل غیرطبیعی گنادها و غده وزیکول سمینال و اپیدیدیم شده و توانایی باروری نوزادان را تحت تأثیر قرار دهد. به طور کلی مکانیسم دقیق اثرگذاری کافئین بر بافت سمینال وزیکول و اپیدیدیم و فرآیند اسپرماتوژنز به تحقیقات بیشتر نیازمند است.

تشکر و قدردانی

به این وسیله از دانشگاه علوم پزشکی شهید صدوقی یزد و مرکز تحقیقات گیاهان دارویی به دلیل تأمین هزینه‌های این تحقیق تقدیر و تشکر به عمل می‌آید.

در مطالعه حاضر بررسی روند تغییرات بافتی غده وزیکول سمینال و اپیدیدیم نشان داد با وجود پایان دوره در معرض قرارگیری کافئین، اثرات کافئین با دوز بالا هم‌چنان بر این بافت‌ها ادامه می‌یابد. در واقع قرارگیری در معرض کافئین در دوران بارداری و شیردهی باعث بروز تغییرات برگشت ناپذیر در بافت وزیکول سمینال و اپیدیدیم شد. این تغییرات تا ۱۲۰ روز پس از تولد در رت‌های نر بالغ هم‌چنان باقی ماند. تخریب و کاهش اپیتلیوم وزیکول سمینال و اپیدیدیم و کاهش قطر توبول‌های اپیدیدیم و هم‌چنین افزایش ضخامت لایه عضلانی وزیکول سمینال فقط با دوز بالای کافئین دیده شد و در گروه کافئین با دوز پایین تغییر هیستوپاتولوژیک

References

- [1] Ogunwale E, Akindele OO, Oluwale OF, Salami S, Raji Y. Effects of oral maternal administration of caffeine on reproductive functions of male offspring of Wistar rats. *Niger. J Physiol Sci* 2015; 30(1-2): 51-8.
- [2] Bieniek JM, Drabovich AP, Lo KC. Seminal biomarkers for the evaluation of male infertility. *Asian J Androl* 2016; 18(3): 426
- [3] Einöther SJ, Giesbrecht T. Caffeine as an attention enhancer: reviewing existing assumptions. *Psychopharmacol* 2013; 225(2): 251-74.
- [4] Hernandez ME, Soto-Cid A, Rojas F, Pascual LI, Aranda-Abreu GE, Toledo R, et al. Prostate response to prolactin in sexually

- active male rats. *Reprod Biol Endocrin* 2006; 4(1): 28.
- [5] Qi H, Li S. Dose-response meta-analysis on coffee, tea and caffeine consumption with risk of P arkinson's disease. *Geriatr Gerontol Int* 2014; 14(2): 430-9.
- [6] Di Rocco JR, During A, Morelli PJ, Heyden M, Biancaniello TA. Atrial fibrillation in healthy adolescents after highly caffeinated beverage consumption: two case reports. *J Med Case Rep* 2011; 5(1): 18.
- [7] Karmon AE, Toth T, Chiu YH, Gaskins A, Tanrikut C, Wright D, et al. Male caffeine and alcohol intake in relation to semen parameters and in vitro fertilization outcomes among fertility patients. *Androl* 2017; 5(2): 354-61.
- [8] Galeone C, Tavani A, Pelucchi C, Turati F, Winn DM, Levi F, et al. Coffee and tea intake and risk of head and neck cancer: pooled analysis in the international head and neck cancer epidemiology consortium. *Cancer Epidemiol Biomarkers Prev* 2010; 19(7): 1723-36.
- [9] Christensen H, Manion C, Kling O. Caffeine kinetics during late pregnancy. *Drug metabolism in the immature human: Raven Press New York* 1981; p. 163-81.
- [10] Rivkees SA, Wendler CC. Adverse and protective influences of adenosine on the newborn and embryo: implications for preterm white matter injury and embryo protection. *Pediatr Res* 2011; 69(4): 271-8.
- [11] Bech BH, Nohr EA, Vaeth M, Henriksen TB, Olsen J. Coffee and fetal death: a cohort study with prospective data. *Am J Epidemiol* 2005; 162(10): 983-90.
- [12] Zappettini S, Faivre E, Ghestem A, Carrier S, Buee L, Blum D, et al. Caffeine Consumption During Pregnancy Accelerates the Development of Cognitive Deficits in Offspring in a Model of Tauopathy. *Front Cell Neurosci* 2019; 13: 438.

- [13] Paiva C, Beserra B, Reis C, Dorea JG, Da Costa T, Amato AA. Consumption of coffee or caffeine and serum concentration of inflammatory markers: A systematic review. *Crit Rev Food Sci Nutr* 2019; 59(4): 652-63.
- [14] Voerman E, Jaddoe VW, Hulst ME, Oei EH, Gaillard R. Associations of maternal caffeine intake during pregnancy with abdominal and liver fat deposition in childhood. *Pediatr Obes* 2019 27: e12607.
- [15] Klebanoff MA, Keim SA. Maternal Caffeine Intake During Pregnancy and Child Cognition and Behavior at 4 and 7 Years of Age. *Am J Epidemiol* 2015; 182(12): 1023-32.
- [16] Belza A, Toubro S, Astrup A. The effect of caffeine, green tea and tyrosine on thermogenesis and energy intake. *Eur J Clin Nutr* 2009; 63(1): 57-64.
- [17] Yadegari M, Khazaei M, Anvari M, Eskandari M. Prenatal Caffeine Exposure Impairs Pregnancy in Rats. *Int J Fertil Steril* 2016; 9(4): 558-62.
- [18] Li Y, Zhang W, Shi R, Sun M, Zhang L, Li N, et al. Prenatal caffeine damaged learning and memory in rat offspring mediated by ARs/PKA/CREB/BDNF pathway. *Physiol Res* 2018; 67(6): 975-83.
- [19] Dorostghoal M, Majd NE, Nooraei P. Maternal caffeine consumption has irreversible effects on reproductive parameters and fertility in male offspring rats. *Clin Exp Reprod Med* 2012; 39(4): 144.
- [20] Vik T, Bakketeig LS, Trygg KU, Lund-Larsen K, Jacobsen G. High caffeine consumption in the third trimester of pregnancy: gender-specific effects on fetal growth. *Paediatr Perinat Epidemiol* 2003; 17(4): 324-31.
- [21] Leite MR, Wilhelm EA, Jesse CR, Brandão R, Nogueira CW. Protective effect of caffeine and a selective A2A receptor antagonist on impairment of memory and oxidative stress of aged rats. *Exp Gerontol* 2011; 46(4): 309-15.
- [22] Park M, Choi Y, Choi H, Yim J-Y, Roh J. High doses of caffeine during the peripubertal

- period in the rat impair the growth and function of the testis. *Int J Endocrinol* 2015; 2015.
- [23] Rauh R, Burkert M, Siepmann M, Mueck-Weymann M. Acute effects of caffeine on heart rate variability in habitual caffeine consumers. *Clin physiol funct I* 2006; 26(3): 163-6.
- [24] Belali Kharaji M, Yadegari M, Anvari M, Abbasi Sarcheshmeh A, Dortaj H. Stereological Study on the Effects of Maternal Caffeine Consumption on Histomorphometric Changes of Testis and Prostate in Rat Offspring. *Mod Med Lab J* 2019; 3(1): 20-33.
- [25] Ghol MD, Moazedi AA, Nooraei P. Effects of Caffeine Consumption during Lactation on Postnatal Development of Testis in Offspring Wistar Rats. *Journal of Isfahan Medical School* 2011; 28(118).
- [26] Hughes RN, Beveridge IJ. Behavioral effects of exposure to caffeine during gestation, lactation or both. *Neurotoxicol Teratol* 1991; 13(6): 641-7.
- [27] Partosch F, Mielke H, Stahlmann R, Gundert-Remy U. Caffeine intake in pregnancy: Relationship between internal intake and effect on birth weight. *Food and chem toxicol* 2015; 86: 291-7.
- [28] Nkondjock A. Coffee consumption and the risk of cancer: an overview. *Cancer lett* 2009; 277(2): 121-5.
- [29] Wilson KM, Kasperzyk JL, Rider JR, Kenfield S, van Dam RM, Stampfer MJ, et al. Coffee consumption and prostate cancer risk and progression in the Health Professionals Follow-up Study. *J Natl Cancer Inst* 2011; 103(11): 876-84
- [30] Bae J-H, Park J-H, Im S-S, Song D-K. Coffee and health. *Integ Med Res* 2014; 3(4): 189-91.
- [31] Sarobo C, Lacorte LM, Martins M, Rinaldi JC, Moroz A, Scarano WR, et al. Chronic caffeine intake increases androgenic stimuli, epithelial cell proliferation and hyperplasia in

- rat ventral prostate. *Int J Exp Pathol* 2012; 93(6): 429-37.
- [32] Ho CK, Habib FK. Estrogen and androgen signaling in the pathogenesis of BPH. *Nat Rev Urol* 2011; 8(1): 29.
- [33] Yun AJ, Doux JD. Opening the floodgates: benign prostatic hyperplasia may represent another disease in the compendium of ailments caused by the global sympathetic bias that emerges with aging. *Med Hypotheses* 2006; 67(2): 392-4.
- [34] Ramlau-Hansen C, Thulstrup AM, Bonde JP, Olsen J, Bech B. Semen quality according to prenatal coffee and present caffeine exposure: two decades of follow-up of a pregnancy cohort. *Hum Rep* 2008; 23(12): 2799-805.
- [35] Pellatt L, Rice S, Mason HD. Anti-Müllerian hormone and polycystic ovary syndrome: a mountain too high? *Reproduc J* 2010; 139(5): 825-33.

The Effects of Caffeine Consumption on Histomorphometric Changes of Seminal Vesicle and Epididymis in Rat Offspring: An Experimental Study

M. Yadegari Dehnavi^{1,†}, M. Belali Kharaji², F. Zare Mehrjerdi³, M. Pourentezari Zarch⁴

Received: 30/11/2019 Sent for Revision: 16/02/2020 Received Revised Manuscript: 15/04/2020 Accepted: 25/04/2020

Background and Objectives: Caffeine decreases the testis volume and the number of spermatogenic cells in seminiferous tubules of rat testis. Therefore, the aim of this study was to assess the impact of caffeine exposure during pregnancy and lactation on seminal vesicle and epididymis in rat offspring.

Materials and Methods: In this experimental study, 21 female pregnant rats were divided into control and experimental groups (two groups). The experimental groups 1 and 2 received caffeine via drinking water during pregnancy and lactation (26 and 45 mg/kg/bw, respectively). The structural changes in seminal vesicle and epididymis were studied by using histological methods on day 120 of postnatal development (n=5, selected randomly from each group). Data were statistically assessed by one-way ANOVA followed by Tukey's post-hoc Test.

Results: The high dose caffeine treated group decreased the epithelium height of seminal vesicle compared with the control group; however, the differences were not significant (p=0.909). The thickness of the muscle layer of the seminal vesicles in the high dose caffeine treated group increased compared with the control group (p<0.001). Significant decreases in epithelium height of tubules of the epididymis in the high dose caffeine treated group was observed compared with the control group (p=0.047), and the diameter of the tubules of epididymis in the high dose caffeine treated group decreased compared with the control group (p<0.001).

Conclusion: The results of this study showed high dose caffeine can induce histomorphological changes in the seminal vesicle and epididymis of rat.

Key words: Caffeine, Seminal vesicle, Epididymis, Rat

Funding: This study was funded by Herbal Medicine Research Center at Shahid Sadoughi University of Medical Sciences, Yazd, Iran.

Conflict of interest: None declared.

Ethical approval: The Ethics Committee of Shahid Sadoughi University of Medical Sciences, Yazd, Iran, approved the study (IR.SSU.MEDICINE.REC.1394.5 40).

How to cite this article: Yadegari Dehnavi M, Belali Kharaji M, Zare Mehrjerdi F, Pourentezari Zarch M. The Effects of Caffeine Consumption on Histomorphometric Changes of Seminal Vesicle and Epididymis in Rat Offspring: An Experimental Study. *J Rafsanjan Univ Med Sci* 2020; 19 (4): 325-40. [Farsi]

1- Assistant Prof. of Histology, Dept. of Anatomy and Cell Biology, Faculty of Medicine, Shahid Sadoughi University of Medical Sciences, Yazd, Iran. ORCID: 0000-0003-0746-2622

(Corresponding Author) Tel: (035) 38203412, Fax: (035) 38203412, E-mail: yadegaimy@yahoo.com

2- Herbal Medicine Research Center, Shahid Sadoughi University of Medical Sciences, Yazd, Iran, ORCID: 0000-0003-0746-2622

3- MSc in Anatomy, Dept. of Anatomy and Cell Biology, Faculty of Medicine, Shahid Sadoughi University of Medical Sciences, Yazd, Iran, ORCID: 0000-0001-7592-7159

4- Assistant Prof. of Physiology, Dept. of Physiology, Faculty of Medicine, Shahid Sadoughi University of Medical Sciences, Yazd, Iran. ORCID: 0000-0002-5702-2038

5- Assistant Prof. of Anatomy, Dept. of Anatomy and Cell Biology, Faculty of Medicine, Shahid Sadoughi University of Medical Sciences, Yazd, Iran, ORCID: 0000-0001-7549-4672