

## گزارش یک مورد خونریزی دو طرفه ماکولا در اثر جوشکاری

محسن اخگری<sup>۱</sup>، محمد قاسمی پرومند<sup>۲</sup>

دریافت مقاله: ۸۷/۸/۲۸ ارسال مقاله به نویسنده جهت اصلاح: ۸۸/۶/۱۴ دریافت اصلاحیه از نویسنده: ۸۹/۲/۲۲ پذیرش مقاله: ۸۹/۳/۹

### چکیده

**زمینه و هدف:** اشعه غیر یونیزه ناشی از جوشکاری قوسی می‌تواند منجر به فتورتینیت و ضایعه ته چشمی شود. در این گزارش یک بیمار که به دلیل استفاده از محافظ نامناسب چشمی، دچار خونریزی ماکولای دوطرفه شده بود، معرفی می‌گردد.

**شرح مورد:** بیمار مرد ۲۳ ساله‌ای است که در تاریخ ۵ مرداد ۱۳۸۷ با شکایت تاری دید به کلینیک چشم دانشکده توانبخشی دانشگاه علوم پزشکی شهید بهشتی مراجعه کرد. وی یک هفته قبل به مدت ۷ ساعت جوشکاری قوسی انجام داده بود. میزان دید چشم راست و چپ او در دور و نزدیک در هر چشم ۲/۱۰ بود. در معاینه ته چشم با افتالموسکوپی غیرمستقیم، خونریزی دوطرفه ماکولا تشخیص داده شد. بیمار در هنگام جوشکاری از محافظ چشمی مناسب استفاده نکرده بود.

**نتیجه‌گیری:** اشعه غیر یونیزه حاصل از جوشکاری قوسی می‌تواند فتوکراتیت و آب مروارید ایجاد نماید. این آسیب‌ها ناشی از اشعه ماورای بنفش جوشکاری قوسی است. اشعه مادون قرمز و نور مرئی جوشکاری قوسی ممکن است به ندرت آسیب شبکیه‌ای به صورت ماکولاپاتی ایجاد نماید. در موارد شدید، عارضه دایمی به جا می‌گذارد و قابل درمان نیست. برای پیشگیری از این آسیب‌ها، باید از محافظ چشمی مناسب استفاده شود.

**واژه‌های کلیدی:** اشعه ماوراء بنفش، اشعه مادون قرمز، فتورتینیت، محافظ چشمی، جوشکاری، خونریزی دوطرفه ماکولا

### مقدمه

(نرم کردن به کمک حرارت یا وارد کردن فشار، یا هر دو) به کار برده می‌شود. درجه حرارت حدود ۴۰۰۰ سانتی‌گراد لازم است تا فلز ذوب شده‌ای به محل اتصال اضافه شود.

جوشکاری یک لفظ کلی است که برای اتصال سطوح قطعات فلزی به یکدیگر به وسیله فرآیندهای گوناگونی

۱- اپتومتریست، گروه آموزشی اپتومتری دانشکده توانبخشی دانشگاه علوم پزشکی شهید بهشتی

۲- نویسنده مسئول) استاد گروه آموزشی چشم، دانشگاه علوم پزشکی شهید بهشتی

تلفن: ۰۲۱-۷۵۶۱۴۰۷، دورنگار: ۰۲۱-۷۵۶۱۴۰۶، پست الکترونیکی: mghbr31@yahoo.com

در جوشکاری اشعه‌های مختلفی ایجاد می‌شود. این اشعه‌ها شامل: ماورای بنفش با طول موج کمتر از ۴۰۰ نانومتر، نور مرئی با طول موج ۴۰۰-۷۰۰ نانومتر و اشعه مادون قرمز با طول موج بیشتر از ۷۰۰ نانومتر می‌باشند. عارضه شایع در میان جوشکاران التهاب قرنیه و ملتحمه است که آرک - آی (Arc-eye) نامیده می‌شود [۱]. جوشکاری می‌تواند آسیب‌های جدی در سگمان قدامی و خلفی ایجاد کند. اشعه ماورای بنفش در سگمان قدامی منجر به فتوکراتیت و در طولانی مدت منجر به ناخنک و آب مروارید و در سگمان خلفی منجر به عوارضی در شبکیه و ناحیه ماکولا می‌گردد. این آسیب‌ها که نادر هستند ممکن است در اثر جوش قوس الکتریکی ایجاد شوند. نور مرئی ناشی از جوش قوسی، برای ایجاد رتینوپاتی فوتیک کافی است [۲]. عوارض بیشتر در افرادی دیده می‌شوند که از محافظ چشمی استفاده نمی‌کنند و یا محافظ چشمی نامناسب بکار می‌برند. این عوارض شامل: ادم، خونریزی، نازکی، سوراخ و اسکار در شبکیه و ناحیه ماکولا است [۳].

تشخیص اولیه آسیب شبکیه‌ای مشکل است. در بیشتر این بیماران، آسیب شبکیه‌ای خودبه‌خود بهبود می‌یابد اما در برخی بیماران می‌تواند سبب کاهش همیشگی دید مرکزی به صورت کامل یا جزئی شود [۴].

میزان شیوع و شدت بیماری بستگی به شدت و ویژگی اشعه تابشی و محافظ مورد استفاده دارد [۵]. در یک مطالعه عادی چشمی مشخص شده است که حدود ۰/۱۴٪ بیماران ماکولاپاتی فوتیک داشتند. در ۱۵٪ این بیماران به علت نگاه کردن به نور جوشکاری بدون استفاده از محافظ چشمی، آسیب ماکولا ایجاد شده است و در بقیه موارد به علت نگاه کردن به نور خورشید بوده است.

جوشکاری قوسی بیشتر از سایر انواع جوشکاری می‌تواند آسیب ناحیه ماکولا را ایجاد نماید زیرا به مقدار زیادی نور مرئی و اشعه مادون قرمز ایجاد می‌نماید. برای جلوگیری از آسیب‌های چشمی در هنگام جوشکاری قوسی باید از محافظ چشمی با درجه تیرگی مناسب استفاده گردد.

میزان عبور نور مرئی از یک عدسی جوشکاری به درجه تیرگی آن بستگی دارد. هرچه درجه تیرگی بیشتر شود (قدرت عبور نور کمتر می‌شود)، قدرت جذب افزایش می‌یابد (جدول ۱). درجه تیرگی از ۱/۵ تا ۱۴ متغیر می‌باشد [۶].

جدول ۱- رابطه درجه تیرگی و درصد عبور نور مرئی

درجه تیرگی	درصد عبور
۱/۵	۶۱/۱
۱/۷	۶۰/۱
۲	۳۷/۳
۲/۵	۲۲/۸
۳	۱۳/۹
۴	۵/۱۸
۵	۱/۹۳
۶	۰/۷۲
۷	۰/۲۷
۸	۰/۱
۹	۰/۰۳۷
۱۰	۰/۰۱۳۹
۱۱	۰/۰۰۵۲
۱۲	۰/۰۰۱۹
۱۳	۰/۰۰۰۷۲
۱۴	۰/۰۰۰۲۷

برای برش و جوشکاری با نورهای قوی، عدسی‌های با درجه تیرگی ۱/۵ تا ۳، برای روشنایی بیشتر، درجه تیرگی ۴، برای برش و جوشکاری با گاز درجه تیرگی ۵، برای جوشکاری و برش فلزات با گاز یا جوش قوسی تا حرارت

درجه تیرگی ۹ تا ۱۴ مناسب است. در جدول ۲ انواع مختلف جوشکاری، درجه تیرگی و محافظ چشمی مناسب مشخص شده است [۶].

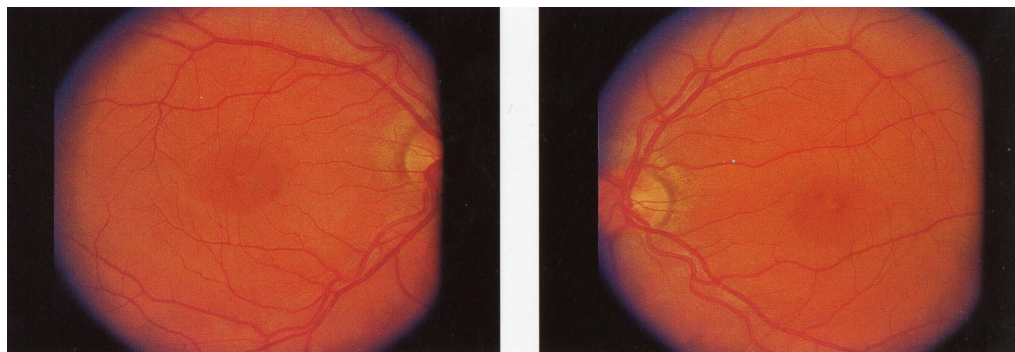
۳۰ درجه سانتی‌گراد، تیرگی ۶ و ۷، برای جوشکاری و برش فلزات با گاز سنگین‌تر با درجه حرارت بالای ۳۰ و کمتر از ۷۵ درجه سانتی‌گراد، درجه تیرگی ۸ و برای جوش قوسی، برش و حرارت بالای ۷۵ درجه سانتی‌گراد،

جدول ۲- انواع مختلف جوشکاری، درجه تیرگی و محافظ چشمی مناسب

نوع جوشکاری	درجه تیرگی	محافظ چشمی مناسب
لحیم‌کاری با مشعل	۳-۱/۵	عینک یا صفحه صورتی جوشکاری
برنج‌کاری با مشعل	۳-۴	عینک ایمنی جوشکاری یا حفاظ صورتی
برش	۳-۶	عینک ایمنی جوشکاری یا حفاظ صورتی
جوش گازی	۴-۸	عینک ایمنی جوشکاری یا حفاظ صورتی
جوش قوسی گازی تنگستن	۸-۱۰	کلاه‌خود جوشکاری یا حفاظ
جوش قوسی گازی دستی	۷-۱۱	کلاه‌خود جوشکاری یا حفاظ
جوش مقاومتی	۷-۱۱	کلاه‌خود جوشکاری یا حفاظ
جوش قوسی پلاسما	۶-۱۱	کلاه‌خود جوشکاری یا حفاظ
جوش قوسی الکتریکی	۱۰-۱۴	کلاه‌خود جوشکاری یا حفاظ

برای دید دور عینک داشته است اما هنگام مراجعه، دید نزدیک هم مشکل داشت و نمی‌توانست درجه‌بندی روی خط‌کش کار را به خوبی بخواند. میزان عیب انکساری بیمار در هر چشم ۰/۵- دیوپتر بود و دید وی با گذاشتن نمره جلوی چشم بهبود نمی‌یافت. در معاینه سگمان قدامی: قرنیه، ملتحمه و عدسی طبیعی بود. در بررسی ته چشم علامت خونریزی در ناحیه فووا (Fovea) دیده شد (شکل ۱) و در آزمایش با تست آمسeler (Amseler) بیمار، اسکوتوم (Scotoma) مرکزی گزارش گردید.

بیمار مرد ۲۳ ساله‌ای است که یک هفته قبل از مراجعه (۱۳۸۷/۵/۵) به مدت ۷ ساعت جوشکاری قوسی در فاصله ۳۰ سانتی‌متری با استفاده از محافظ چشمی نامناسب داشته است. صبح روز بعد، پس از بیدار شدن از خواب، متوجه اختلال دید دور و نزدیک می‌شود. با شکایت اختلال دید به کلینیک چشم پزشکی دانشکده علوم توانبخشی دانشگاه علوم پزشکی شهید بهشتی مراجعه نموده و تحت معاینه قرار گرفت. در معاینه، دید دور و دید نزدیک بیمار در هر چشم ۲/۱۰ بود. بیمار قبلاً



چشم چپ

چشم راست

شکل ۱- خونریزی ناحیه ماکولا ناشی از جوشکاری.

## بحث

در جوشکاری ممکن است قسمت وسیعی از طیف تشعشعی از مادون قرمز تا ماورای بنفش به چشم برخورد کند. اشعه‌های تولید شده در شغل جوشکاری منجر به عوارض متعدد در چشم می‌شوند.

پرتو ماورای بنفش توسط قرنیه و عدسی چشم جذب می‌شود، اما پرتو مادون قرمز و نور مرئی می‌تواند به شبکیه هم برخورد کند.

اشعه ماورای بنفش ناشی از جوشکاری به علت استفاده نکردن از محافظ چشمی و یا استفاده از محافظ چشمی نامناسب، می‌تواند سبب فتوکراتیت شود. این مشکل در اثر تماس کوتاه مدت پرتو با چشم به وجود می‌آید و علائم آن چند ساعت بعد از تماس بروز می‌کند و معمولاً حداکثر بعد از ۷۲ ساعت برطرف می‌شود. این اشعه در طولانی مدت می‌تواند منجر به ناخنک و کاتاراکت شود [۷]. تماس پرتو مادون قرمز با شبکیه سبب آسیب حرارتی و فتوشیمیایی می‌شود. آسیب ممکن است موقتی باشد و بستگی به مدت زمان تماس پرتو با شبکیه دارد. آسیب شبکیه‌ای ناشی از جوشکاری قوسی، ماکولاپاتی فتوتوکسیک و یا رتینیت فتوالکتیریا و یا ماکولاپاتی فوتیک و یا فتوریتینیت نامیده می‌شود. خطر ایجاد فتوریتینیت ناشی از جوشکاری قوسی در جوشکارهای جوان که محیط‌های چشم شفاف است، بیشتر می‌باشد. برخی داروها مثل فنوتیازین نیز خطر ایجاد آن را افزایش می‌دهند. نور مرئی ناشی از جوش قوسی برای ایجاد این رتینوپاتی فوتیک کافی است. ماکولاپاتی ناشی از قوس جوشی در جوشکاری نادر است. اولین مورد آن در سال ۱۹۰۲ در پاریس و نمونه دیگری از این آسیب در سال ۱۹۹۶ گزارش شده است. بیمار معرفی شده در مطالعه

حاضر از محافظ چشمی مناسب استفاده نکرده است و کاربرد محافظ مربوط به لحیم‌کاری سبب آسیب ناحیه ماکولا شده است [۸].

جهت پیشگیری از آسیب‌های ناشی از جوش قوسی بایستی موارد ذیل مورد توجه قرار گیرند.

۱- استفاده از وسایل جوشکاری مناسب

۲- فراهم کردن نور مناسب محیط کار

۳- استفاده از محافظ چشمی مناسب

۴- آموزش به جوشکاران [۸].

به جوشکاران باید آگاهی داده شود که حتی اگر لحظه کوتاهی بدون استفاده از محافظ به نور جوشکاری نگاه کنند، خطر ایجاد آسیب جدی برای چشم وجود دارد که قابل درمان نیست. هم‌چنین باید آگاهی داده شود که در هنگام جوشکاری، از داروهای هیدروکلروتیازید، فوروسماید، آلوپرینول و بنزودیازپین‌ها استفاده نکنند [۹-۱۰].

## نتیجه‌گیری

به دنبال عدم رعایت موارد ایمنی و عدم استفاده از محافظ چشمی مناسب در موقع جوشکاری و برخورد جوش قوسی به چشم‌ها، ممکن است عوارضی از جمله آسیب ماکولا در چشم ایجاد شود که در موارد شدید، عارضه دائمی و غیرقابل برگشت به جا خواهد گذاشت. تشخیص زود هنگام می‌تواند در کاهش ادم ماکولا و بهبود دید مؤثر باشد.

## تشکر و قدردانی

از آقای مهندس پوریا قاسمی برومند به لحاظ کمک‌های بی‌دریغ ایشان برای ویرایش و ارائه بهتر این مقاله سپاسگزاری می‌گردد.

## References

- [1] William J. Clinical Refraction. Philadelphia: W.B. Saunders. 1998; pp: 944-7.
- [2] Stephen J. Ryan. Retina .3rd ed. London: Mosby. 2001; pp: 1799-800.
- [3] Ghassemi- Broumand M, Akhgary M. Work and eye. Tehran: Timourzadeh publisher, 2007; pp: 45-9.[ Farsi]
- [4] Fich M, Daht H, Fledeliu H, Tinning S. Maculopathy caused by welding arcs. A report of 3 cases. *Acta Ophthalmol (Copenh)* 1993; 71(3): 402-4.
- [5] Peter H, Richard G, Gary E. Text atlas of the retina. London: Martin Duntiz. 1998; p: 298.
- [6] Stokkermans TJ, Dunbar MT. Solar retinopathy in a hospital-based primary care clinic. *J Am Optom Assoc* 1998; 69: 625-36.
- [7] Rachel V. Work and the Eye 2nd ed. Oxford: Butterworth-Heinemann. 2001; pp: 59-64
- [8] Magnavita N. Photoretinitis: an underestimated occupational injury? *Occup Med (lond)* 2002; 52(4): 223-5.
- [9] Mauget-Fa M, Quaranta M, Francoz N, BenEzra D. Incidence retinal phototoxicity associated with ingestion of photosensitizing drugs. *Graefes Arch Clin Exp Ophthalmol* 2001; 239(7): 501-8.
- [10] Turut A, Isorni MC, Sicaed C, et al. Phototraumatisme macular par 'coup d' arc' sur oeil implante . *Bull Soc Ophthamol Fr* 1986; 86: 857-9.

## Bilateral Macular Hemorrhage Due to Welding Arc: A Case Report

M. Akhgari<sup>1</sup>, M. Ghassemi-Broumand<sup>2</sup>

Received: 18/11/08

Sent for Revision: 05/09/09

Received Revised Manuscript: 12/05/10

Accepted: 30/05/10

**Background and Objective:** Non-ionized radiation from arc welding may cause retinal lesions such as photo retinitis. In this report, a patient with bilateral macular bleeding which had been caused by inappropriate use of protective safety glasses is introduced.

**Case Report:** On 26 July 2008 a 23-year-old male with blurred vision was referred to Shahid Beheshti's faculty of Rehabilitation Clinic. He reported that the previous week he had done welding arc for about 7 hours, without using appropriate safety glasses. At the time of admission, his visual acuity was 2/10 ocular uterque (OU) in near and distance. Indirect ophthalmoscopy showed bilateral macular hemorrhage.

**Conclusion:** Non-ionizing radiation, which is emitted in large amounts during welding arc, may cause photokrataties and cataract, and are due to Ultra Violet (UV) radiation. Visible (VL) and Infrared (IR) radiation resulting from welding arcs rarely cause maculaphathy. In sever cases; this injury leaves permanent damage and is not treatable. Use of appropriate safety glasses can prevent these injuries.

**Key words:** UV radiation; IR radiation; Photo retinitis; Eye protective; welding, Bilateral macular hemorrhage

*1- Master of Optometry, Dept .of Optometry, Rehabilitation Faculty, Shahid Beheshti University of Medical Sciences, Tehran, Iran*

*2- Prof., Dept of Optometry, Shahid Beheshti University of Medical Sciences, Tehran, Iran*

*(Corresponding Author )Tel: (021)77561407, Fax: (021)77561406, Email: mghbr31@yahoo.com*