گزارش مورد

مجله دانشگاه علوم پزشکی رفسنجان

جلد پنجم، شماره دوم، تابستان ۱۳۸۵، ۱۳۰-۱۲۹

گزارش یک مورد نادر دررفتگی آرنج نوزاد به دلیل ترومای زایمانی

دکتر محسن جعفرزاده اصفهانی[۱]، دکتر احمد شاه فرهت[۲]، دکتر سید علی جعفری[۳]، دکتر حجت‌الله احتشام‌منش[۴]

دریافت مقاله: ۸۴/۱۱/۱۰ ارسال مقاله به نویسنده جهت اصلاح: ۸۵/۳/۱۷ دریافت اصلاحیه از نویسنده ۸۵/۴/۱۴ پذیرش مقاله: ۸۵/۵/۲۵

چکیده

مقدمه: آسیب‌های زایمانی بیشتر به دلیل زایمان‌های سخت که اکثراً همراه با جثه بزرگ نوزاد می‌باشد، ایجاد می‌شوند. در بین تروماهای زایمانی دررفتگی مفصل آرنج تاکنون گزارش نشده است.

شرح مورد: بیمار مورد نظر نوزادی است که به دنبال زایمان واژینال، با بی‌قراری و محدودیت حرکتی اندام فوقانی چپ در اورژانس اطفال بیمارستان امام‌رضا (ع) پذیرش شد. در بررسی رادیوگرافیک دررفتگی اولنا و رادیوس آرنج چپ کاملاً محرز بود.

بحث و نتیجه‌گیری: در هر نوزاد که با زایمان سخت متولد شده و محدودیت حرکت اندام فوقانی دارد، بایستی در کنار تشخیص‌های شایع دیگر، احتمال دررفتگی آرنج را نیز مورد نظر قرار داد.

واژه‌های کلیدی: دررفتگی آرنج، نوزاد، زایمان سخت

مقدمه

صدمات زایمانی ناشی از زایمان‌های سخت می‌باشند. از علل زایمان‌های سخت می‌توان به پرزانتاسیون بریچ هنگام تولد اشاره کرد. نمایش بریچ هنگامی است که ابتدا با سن جنین وارد لگن شود. میزان شیوع آن در زایمان‌های یک قلو ۳ تا ۴٪ می‌باشد. در این حالت احتمال وضع حمل مشکل و تروما به نوزاد بیشتر از نمایش ورتکس است، به خصوص اگر بریچ از نوع فوتلینگ باشد، یعنی زانو و پای جنین پایین‌تر از باسن در کانال زایمانی قرار گیرد [۱]. صدمات زایمانی می‌توانند به اشکال مختلف از جمله شکستگی ترقوه، بازو، ران، فلج ارب و کلامپکه، دررفتگی مفصل گلنوهومرال، خونریزی‌های کبد و طحال و سیستم عصبی تظاهر نمایند [۲]. از میان موارد صدمات زایمانی که در کتب و مقالات به آن اشاره شده، دررفتگی هر دو استخوان مفصل آرنج دیده نمی‌شود که این حاکی از نادر بودن این شکل تظاهر ناشی از صدمات زایمانی است. در این گزارش ما به معرفی یک مورد دررفتگی آرنج به علت صدمه زایمانی می‌پردازیم.

شرح مورد: نوزاد م- ن حاصل حاملگی ۴۰ هفته، در تاریخ ۸۳/۵/۱۸ در زایشگاه بیمارستان جوادالائمه با وزن ۳/۵ کیلوگرم، دور سر ۳۵ سانتی‌متر، قد ۵۰ سانتی‌متر به صورت زایمان واژینال با پرزانتاسیون بریچ از نوع فوتلینگ به دنیا آمد. هنگام مراجعه مادر به زایشگاه، یک پای نوزاد از کانال زایمانی خارج شده بود. بعد از القای زایمان و اپی‌زیوتومی و گذشت ۴۵ دقیقه نوزاد متولد شد. هنگام تولد متخصصین زنان، کودکان و کارشناس مامایی بر بالین بیمار حضور داشتند.

نوزاد موقع تولد دچار سیانوز بود و پس از ۵ دقیقه احیاء و از جمله لوله‌گذاری داخل تراشه وضعیت عمومی پایدار گردید. روز دوم تولد به دلیل بی‌قراری شدید و با احتمال ترومای شانه، به اورژانس اطفال بیمارستان امام رضا (ع) معرفی شد. در معاینه اولیه غیر قرینه بودن وضعیت اندام‌های فوقانی راست و چپ و بی‌قراری نوزاد توجه پزشک را جلب نمود. اندام

۱- دانشیار گروه آموزشی بیماری‌های کودکان، دانشگاه علوم پزشکی مشهد

۲- استادیار گروه آموزشی نوزادان، دانشگاه علوم پزشکی مشهد

۳- (نویسنده مسئول) استادیار گروه آموزشی بیماری‌های کودکان، دانشگاه علوم پزشکی مشهد

تلفن: ۸۵۹۳۰۴۵-۰۵۱۱، فاکس: ۸۴۰۰۲۰۰-۰۵۱۱، پست الکترونیکی: sal-jaafari@mums.ac.ir

۴- دستیار تخصصی گروه آموزشی بیماری‌های کودکان، دانشگاه علوم پزشکی مشهد

[Downloaded from journal.rums.ac.ir on 2025-07-13]

[DOR: 20.1001.1.17353165.1385.5.2.12.9]

فوقانی چپ در وضعیت اکستانسیون آرنج و ساعد قرار داشت. رفلکس مورو در طرف چپ کاهش یافته ولی رفلکس چنگ زدن در دو طرف طبیعی بود. پس از گذشت یک ساعت نوزاد مجدداً معاینه شد. اکیموز، تورم و اندکی تغییر شکل در مفصل آرنج چپ ملاحظه شد که هنگام لمس این مفصل بی‌قراری نوزاد شدیدتر می‌شد و محدودیت حرکتی در این مفصل کاملاً مشهود بود. در رادیوگرافی به عمل آمده از این مفصل، دررفتگی فوقانی اولناورادیوس مشاهده شد ولی شکستگی نداشت (شکل ۱). مفصل آرنج توسط متخصص ارتوپدی به صورت بسته جا انداخته شد و نوزاد پس از سه روز با حال عمومی خوب از بیمارستان مرخص گردید. پس از ۳ ماه پی‌گیری، مشکلی در آرنج نداشت.

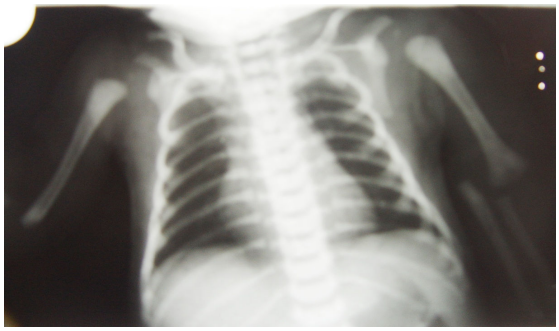

شکل ۱- دررفتگی اولنا و رادیوس در آرنج چپ

بحث

دررفتگی حاد مفصل آرنج به دنبال صدمات زایمانی در نوزادان نادر است. اکثر دررفتگی‌های خالص خلفی بوده و در نیمی از موارد در افراد کمتر از ۲۰ سال رخ می‌دهد. پایین‌ترین سن گزارش شده در رفتگی حاد آرنج ۴ سالگی بوده است. مکانیسم دررفتگی در اکثر موارد Out strech hand می‌باشد. دررفتگی تروماتیک آرنج در بدو تولد یافته‌ای فوق‌العاده نادر بوده و تمام مواردی که تاکنون گزارش شده با اختلالات دیگری نیز همراه بوده‌اند [۳]. دررفتگی آرنج در بدو تولد به دنبال آسیب زایمانی در نوزادی که از سایر جهات طبیعی است، گزارش نشده است. از جمله گزارشات موجود می‌توان به گزارش پنج مورد دررفتگی مادرزادی آرنج از اسپانیا اشاره نمود که در تمام موارد دررفتگی فقط شامل سررادیوس بوده است. در ۳ بیمار سر استخوان رادیوس غیرطبیعی بود و در یک بیمار علاوه بر غیرطبیعی بودن سر استخوان رادیوس، شواهد بیماری پرتس نیز مشهود بود. بیمار پنجم نوزاد دختری بود که مادر او در دوران بارداری تحت درمان با فنوباربیتال و والپورات سدیم قرار داشت و نوزاد با دررفتگی سررادیوس همراه با میکرو سفالی، هیپوتونی عضلانی و MVP متولد شده بود. در تمام موارد فوق دررفتگی در سنین بین ۵ تا ۳۸ سالگی به طور اتفاقی تشخیص داده شده بودند [۴].

در گزارش دیگری از آمریکا سه مورد دررفتگی آرنج در دوره شیرخوارگی تشخیص داده شد که هر سه به دنبال فلج شبکه بازویی رخ داده بودند [۵]. در بیمار ما دررفتگی هر دو استخوان رادیوس و اولنا در مفصل آرنج چپ وجود داشت و به علاوه نوزاد از روز اول تولد علامت‌دار بوده و برخلاف تمام موارد گزارش شده تغییر شکل سر استخوان رادیوس و اولنا، فلج عصبی و یا ناهنجاری‌های دیگر وجود نداشت.

وجود شرح حالی از زایمان سخت و کشش روی اندام فوقانی چپ درحالت اکستانسیون، تورم همراه با ضایعات اکیموتیک روی آرنج چپ و بی‌قراری نوزاد در هنگام لمس و حرکت دادن آرنج، تأیید کننده تروماتیک بودن ضایعه هستند.

نتیجه‌گیری

با بررسی شرح حال این نوزاد در می‌یابیم که علی‌رغم این که دررفتگی آرنج به علت صدمات زایمانی در نوزادان نادرمی‌باشد ولی در برخورد با نوزادانی که محدودیت حرکتی در یک اندام فوقانی و شرح حالی حاکی از زایمان سخت به خصوص کشش بیش از حد اندام در حالت اکستانسیون دارند، بایستی دررفتگی تروماتیک مفصل آرنج را در نظر داشت.

References

[1] Cunningham F, Kenneth J, Bloom S. Williams Obstetrics, 22 th ed . McGraw – Hill. 2005; pp: 566-83.

[2] Stoll B, kilegman R . Fetus and the neonatal infant in : Behrman RE , Klieg men RM, Jenson H.B. Nelson textbook of pediatrics, 17 th ed. Philadelphia: Saunders. 2004; pp: 562-6.

[3] Hergenroeder A, Chorleg J. Sports medicine in: Behrman R ,Klidgman R.m, jenson HB. Nelson textbook of pediatrics, 17 th ed, Philadelphia: Saunders. 2004; pp: 230-8.

[4] Alvarez, F Garcia, Morales J, Bello ML: Congenital dislocation of the radial heard avoiding post -traumatic misdiagnosis. *International Pediatrics.* 2002; 17(2); 107-9.

[5] Cummings R jay jones Eric T, Reed FE, Mazur John M. Infantile dislocation of the elbow complicating obstetric palsy. *Journal of Pediatric Orthopedics*. 1996; 16(5): 589-93.

[Downloaded from journal.rums.ac.ir on 2025-07-13]

[DOR: 20.1001.1.17353165.1385.5.2.12.9]