مقاله پژوهشی
مجله علمی دانشگاه علوم پزشکی رفسنجان
جلد چهارم، شماره دوم، بهار ۱۳۸۴

بررسی مقایسه‌ای مشخصات آناتومیکی شاخه‌های سوراخ‌کننده شریان مغزی میانی در نیمکره‌های راست و چپ مغز انسانی

احمد شبانی‌زاده[1*]، محمدعلی امامی‌میبدی[2]، سیدحسن افتخارواقفی[3]، سید پرویز رایگان[4]، سیدحبیب‌ا... حسینی[5]، علی انصاری[5]

دریافت: ۱۳۸۳/۹/۹ بازنگری: ۱۳۸٤/۳/۱۲ پذیرش: ۱۳۸٤/۳/۲۳

خلاصه

سابقه و هدف: تنگی، انسداد یا آسیب به شریان مغزی میانی و شاخه‌های منشعب از آن به نام شاخه‌های سوراخ کننده باعث ایجاد سکته‌های مغزی یا ضایعات پاتولوژیک در مغز می‌شود. به دلیل اهمیت آناتومیک عروق سوراخ کننده و هم‌چنین لزوم تشخیص این عروق، بر آن شدیم تا به بررسی طول، قطر خارجی و تعداد این عروق در شریان مغزی میانی بپردازیم.

مواد و روش‌ها: در این مطالعه توصیفی- تحلیلی با استفاده از روش‌های معمول تشریح تعداد ۲۶ عدد مغز (۲۱ مرد و ۵ زن) از اجسادی که به دلایل غیر از مشکلات مغزی فوت شده بودند مورد استفاده قرار گرفت. مرحله بیرون آوردن مغز در مرکز پزشکی قانونی و انجام مراحل تشریح و اندازه‌گیری در سالن تشریح دانشکده پزشکی افضلی‌پور کرمان انجام گردید در این مطالعه به بررسی متغیرهای شریان‌های سوراخ کننده مغزی میانی از جمله قطر، تعداد و طول پرداخته شد. برای بررسی آماری از آزمون t.test استفاده گردید.

یافته‌ها: نتایج نشان داد که میانگین تعداد شاخه‌های سوراخ کننده در سمت راست ۶/۰۳ عدد و در سمت چپ ۶/۵۷ عدد می‌باشد، که اختلاف بین دو شاخه معنی‌دار نیست. میانگین طول شاخه‌های سوراخ کننده در سمت چپ ۱۳/۷۲±۰/۵۱ میلی‌متر و در سمت راست ۱۳/۶۱±۰/۰۵ میلی‌متر می‌باشد، که اختلاف معنی‌دار بین آن‌ها مشاهده نشد. میانگین قطر عروق سوراخ کننده در سمت چپ ۰/۵۸±۰/۰۳ میلی‌متر و در سمت راست ۰/۴۹±۰/۰۱ میلی‌متر بود که اختلاف بین آن‌ها معنی‌دار بود ($p<0/05$).

نتیجه‌گیری: از این یافته‌ها چنین نتیجه‌گیری می‌شود که اندازه متغیرها به غیر از قطر عروق سوراخ کننده در طرفین مغز دارای رابطه معنی‌دار نمی‌باشد.

واژه‌های کلیدی: مغز، شریان مغزی میانی، شریان سوراخ کننده

۱*- کارشناس ارشد آناتومی دانشکده پرستاری و مامایی دانشگاه علوم پزشکی رفسنجان (نویسندهٔ مسئول)

تلفن: ۰۳۹۱-۵۲۲۵۹۰۰، فاکس: ۰۳۹۱-۵۲۲۸۴۹۷، پست الکترونیکی: shabani54@yahoo.com

۲- دانشیار گروه علوم تشریح، دانشگاه علوم پزشکی کرمان

۳- استادیار گروه علوم تشریح، دانشگاه علوم پزشکی کرمان

۴- مربی و عضو هیأت علمی گروه علوم تشریح، دانشگاه علوم پزشکی کرمان

۵- مربی و عضو هیأت علمی دانشکده پرستاری و مامایی دانشگاه علوم پزشکی رفسنجان

[Downloaded from journal.rums.ac.ir on 2026-07-06]

[DOR: 20.1001.1.17353165.1384.4.2.7.7]

مقدمه

مغز به عنوان قسمت فرماندهی و هماهنگی بدن توسط دو جفت شریان خون‌رسانی می‌گردد. این شریان‌ها عبارتند از شریان کاروتید داخلی راست و چپ و شریان مهره‌ای راست و چپ. شریان کاروتید داخلی در هر طرف پس از دو شاخه شدن شریان کاروتید مشترک وارد حفره کاسه سر می‌گردد. در داخل کاسه سر شریان به دو شاخه انتهایی بنام شریان مخی قدامی[1] (ACA) و مخی میانی[2] (MCA) تقسیم می‌گردد [۱،۲،۱۳] شریان مخی میانی بزرگترین شاخه کاروتید داخلی است و حجم زیادی از بافت مغز را تغذیه می‌کند. این شریان پس از انشعاب وارد شیار سیلویوس می‌شود و به چهار قطعه ۱ تا ۴ تقسیم می‌شود [۵،۶،۱۱] (شکل ۱)

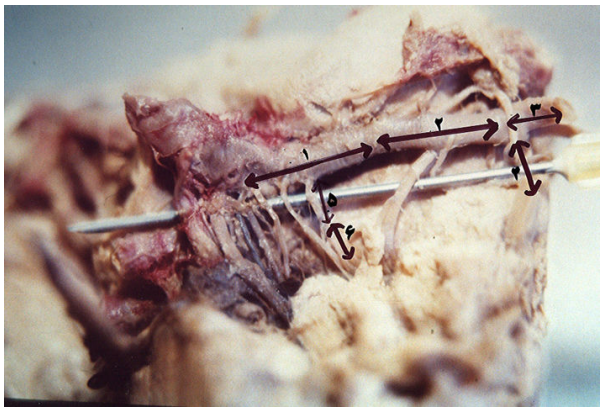

شکل ۱: تقسیم‌بندی شریان MCA و شاخه‌های سوراخ کننده آن
(۱) قطعه اول شریان MCA
(۲) قطعه دوم شریان MCA
(۳) قطعه سوم شریان MCA
(٤) قطعه چهارم شریان MCA
(٥) قسمت خارج مغزی شاخه سوراخ کننده
(٦) قسمت داخل مغزی شاخه سوراخ کننده

به طور کلی شاخه‌های فرعی شریان MCA دو نوعند. ۱- قشری، ۲- مرکزی. به شاخه‌های مرکزی MCA شریان‌های سوراخ کننده[3] یا مخططی عدسی[4] می‌گویند. که به جسم هسته دمدار، کپسول داخلی، قطعه خارجی گلوبوس پالیدوس و پوتامن خون‌رسانی می‌کنند [۱،۱۴]. شریان‌های سوراخ کننده مغزی میانی اغلب از قسمت قطعه اول و گاهی از قطعه دوم شریان MCA می‌آیند، این محدوده از ابتدای شریان MCA شروع و تا لبه جزیره ریل که همان لیمن‌اینسولا می‌باشد، ادامه می‌یابد [۷،۸،۱۱].

شریان‌های سوراخ کننده به دو گونه تقسیم‌بندی می‌شوند: در نوع اول به سه گروه داخلی، میانی و خارجی تقسیم می‌شوند و هر کدام در مناطق خاص از ماده سوراخ‌دار قدامی پخش می‌شوند. گروه داخلی با زاویه قائم و گروه خارجی و میانی با زاویه حاده جدا شده و وارد ماده سوراخ‌دار قدامی می‌شوند. تعداد شاخه‌های سوراخ کننده که از ۱ می‌آیند اغلب نسبت به گروه میانی و خارجی کمتر و هم‌چنین انشعابات انتهایی گروه داخل کمتر از گروه‌های دیگر می‌باشد [۵،۱۰]. گروه میانی با یک آرایش شعاعی وارد ماده سوراخ دار قدامی شود و گروه خارجی با یک مسیر S مانند و با زاویه‌های حاده‌تر از گروه بینابینی وارد می‌شوند؛ البته بر اساس سن افراد (جنین، کودکی یا بلوغ) زاویه شریان‌های سوراخ کننده فرق می‌کند و هر چه سن بیشتر می‌شود به نظم اشاره شده، بیشتر نزدیک می‌شود. در تقسیم‌بندی نوع دوم شاخه‌های سوراخ کننده به دو قسمت تقسیم می‌شوند: ۱- قسمت خارج مغزی۲- قسمت داخل مغزی. قسمت خارج مغزی از تنه تا سطح فضای سوراخ‌دار قدامی است و قسمت داخل مغزی از فضای سوراخ‌دار قدامی تا قسمت مرکزی هسته‌های قاعده‌ای و کپسول داخلی است؛ بنابراین به طور کلی عروق سوراخ کننده به سه گروه داخلی میانی و خارجی تقسیم می‌شوند و هر گروه به دو قطعه خارج مغزی و داخل مغزی تقسیم می‌شود. طول قطعه خارج مغزی نسبت به داخل مغزی بیشتر است.

در مورد اقطار نیز قطر قطعه خارج مغزی از داخل مغزی در هر سه گروه بیشتر است [۸]. در مطالعه کولنویس[5] که بر روی واریاسیون‌های شاخه‌های شریان مغزی قدامی و میانی در افراد روسی انجام داد مطالعه روی شاخه‌های انتهایی شریان مغزی میانی بود که در ۷۰ درصد موارد قطعه ۱ دو شاخه می‌شد و در ۳۰ درصد موارد سه شاخه شده است. اما مطالعه روی مشخصات آناتومیک (واریاسیون‌های شاخه‌های سوراخ کننده MCA) انجام نشده است [۶]. در مطالعه افتخار واقفی

1-Anterior Cerebral artery
2 - Middle Cerebral artery
3 - Perforating Arteries
4 - Lenticulosteriate Arteries
5- Kulenovic

[Downloaded from journal.rums.ac.ir on 2026-07-06]
[DOR: 20.1001.1.17353165.1384.4.2.7.7]

که بر روی شریان‌های مغز افراد ایرانی انجام شده است، برای بررسی تعداد شاخه‌های سوراخ کننده نمونه‌ها را در زیر میکروسکوپ استریوسکوپ قرار داده و با بزرگ‌نمایی ۱۰ برابر آن‌ها را مشاهده نمود و سپس میانگین هر کدام از اندازه‌ها را (قطر و طول) محاسبه نمود، وی مشاهده کرد که بین شاخه‌های سوراخ کننده شریان مغزی میانی هیچ آناستوموزی وجود ندارد و ارتباط معنی‌دار آماری بین متغیرها وجود نداشت [۱].

با توجه به این که در پژوهش‌های قبلی راجع به مناطق خون‌رسانی کننده شریان‌های سوراخ کننده و هم‌چنین مناطق تحت پوشش این شریان‌ها و آنوریسم‌های این شریان‌ها و واریاسون‌های شاخه‌های سوراخ کننده مغزی قدامی و تنه اصلی شریان مغزی میانی مطالعه شده است اما در مورد واریاسیون‌های این شریان‌ها (طول، قطر خارجی و تعداد) مطالعات زیادی نشده و از سوی دیگر با توجه به این که در بیماری‌های عروق مغزی از جمله سکته‌های مغزی، مربوط به عروق سوراخ کننده شریان مغزی میانی، منطقه نکروز بیشتر به قطر عروق، امتداد، طول و منطقه انشعاب بستگی دارد [۱۲]؛ بنابراین در مطالعه حاضر بررسی مشخصات فوق انجام شده است.

مواد و روش‌ها

این مطالعه توصیفی در سال ۱۳۸۰ و به مدت شش ماه انجام گرفت و روش جمع‌آوری نمونه‌ها از نوع غیر احتمالی ساده بود برای تهیه مغز پس از تأیید مراجع ذی‌صلاح و مراجعه به پزشکی قانونی شهرستان کرمان حداکثر تعداد ۲۶ مغز سالم (زن و مرد) که از اجساد ایرانی بودند، تهیه گردید. در مطالعه افتخار واقفی بر روی عروق مغز حداکثر از ۲۰ مغز استفاده گردیده است [۱]. مغزهای تهیه شده پس از تحویل از پزشکی قانونی کرمان به محل سالن تشریح دانشکده پزشکی افضلی‌پور کرمان منتقل و سپس مورد بررسی قرار گرفتند.

جهت بررسی شاخه‌های سوراخ کننده شریان مغزی میانی (MCA) از روش تشریح عمومی مغز استفاده گردید. محدوده سنی نمونه‌های استفاده شده ۵۰-۲۵ سال بود. از این تعداد ۵ جسد زن و ۲۱ جسد مرد بودند. و معیار انتخاب مغز، سالم بودن آن بود. هم‌چنین چون عروق مغز در طرفین نسبت به یکدیگر مورد مقایسه قرار می‌گرفتند، بنابراین جنسیت نقش عمده‌ای در این تحقیق نداشت. مرگ افراد به دلایل غیر از مرگ مغزی (سکته مغزی، ضربه مغزی و...) بود. معیارهای مورد توجه این مطالعه تعداد شاخه‌های سوراخ کننده شریان مغزی میانی، قطر و طول شاخه‌ها از مبدأ تا محل ورود به بافت مغز در طرفین بود. برای این منظور پس از تعیین جنس، سن، زمان و علت مرگ توسط متخصص پزشکی قانونی اقدام به برداشت مغز شد.

روز قبل ار تشریح با استفاده از سرنگ ۵۰ میلی‌لیتری مقدار ۱۰۰ میلی‌لیتر محلول فرمالدیید ۱۰ درصد از راه کانال اپتیک به داخل پرده مننژ تزریق شد تا مغز سفت‌تر شود سپس محدوده برش کاسه سر توسط ماژیک مشخص شده و با اره برقی اقدام به برش کاسه سر شد قبل از برداشت کاسه سر پرده مننژ به وسیله دست به آرامی از جلو تا عقب جدا شد. سپس با قیچی قسمت‌هایی که هنوز پرده مننژ به کاسه سر اتصال داشت جدا گردید. پس از آن مغزها ۲ هفته در داخل فرمالدیید ۱۰ درصد قرار گرفته و پس از آن با آب شستشو داده می‌شدند سپس در هر مغز نرم‌شامه (Piamater) از روی شیار سیلویوس جدا شده و بعد شیار سیلویوس از هم باز شده، در این هنگام شریان MCA از رویه تحتانی در طول شیار سیلویوس مشخص شد بعد از این، با یک کارد یا تیغه بیستوری از عقب شیار سیلویوس برش عرضی به بافت مغز داده شد [۲]. این برش بلافاصله عقب شریان MCA بود سپس با سر سوزن بافت مغز نزدیک شریان آرام آرام تا محل ورود سوراخ کننده‌ها به داخل بافت مغز (ماده سوراخ‌دار قدامی) برداشته شد: با توجه به معیار تشخیص شریان از شریانچه که بر طبق نظریه رودینک[1] که اندازه قطر برای شریان ۳۰۰ میکرومتر و برای شریانچه کمتر از آن می‌باشد [۸،۱۳] تعداد شریان‌های سوراخ کننده با کمک استریومیکروسکوپ مشخص و بعد از تعیین قطر، شمارش شد (شکل ۲). برای بررسی و اندازه‌گیری قطر شریان‌های سوراخ کننده از کولیس استفاده شد (شکل ۳) و برای طول از خط‌کش میلی‌متری و کولیس بـــا دقت ۰/۰۲ میلی‌متر استفاده گردید [۱](شکل ۴).

1- Rhodinc

[Downloaded from journal.rums.ac.ir on 2026-07-06]

[DOR: 20.1001.1.17353165.1384.4.2.7.7]

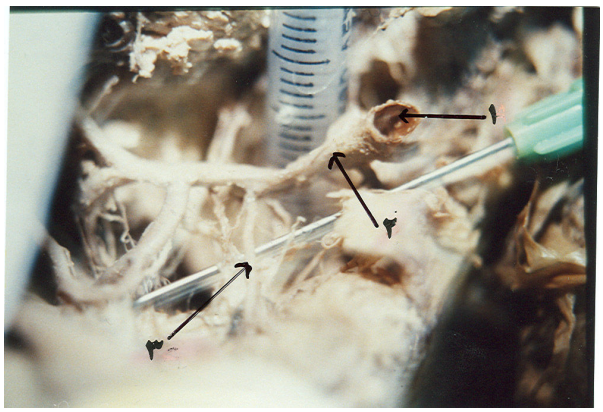

شکل ۲: بررسی تعداد شاخه‌های سوراخ کننده شریان MCA

(۱) شریان کاروتید داخلی (ICA)

(۲):شریان مغزی میانی MCA

(۳) شاخه سوراخ کننده شریان مغزی میانی (P.A)

شکل۳: بررسی قطر شاخه‌های سوراخ کننده شریان مغزی میانی

(۱) شاخه سوراخ کننده که قطر آن به وسیله کولیس اندازه‌گیری شد.

(۲):شریان مغزی میانی MCA

(۳) شریان کاروتید دخلی

(٤) کیاسمای اپتیک

(٥) حلقه شریانی ویلیس

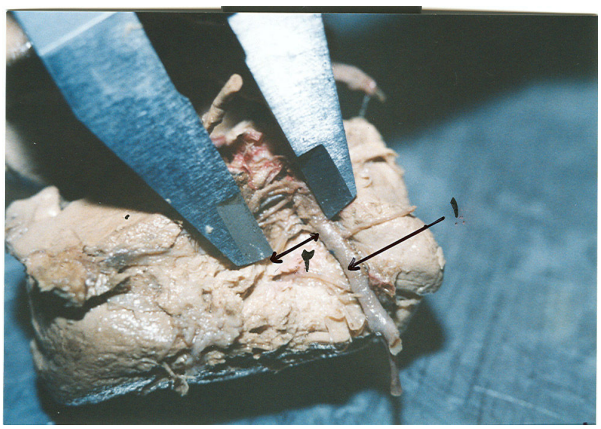

شکل٤:بررسی طول شاخه‌های سوراخ‌کننده شریان مغزی میانی

(۱) شریان مغزی میانی (MCA)

(۲) شریان سوراخ کننده (P.A)

روش آماری

پس از درج اندازه‌ها، مقادیر با نرم‌افزار آماری SPSS و آزمون t.test بررسی گردید. نتایج با p کمتر از ۰/۰۵ معنی‌دار تلقی گردید.

نتایج

با توجه به جدول ۱ از تعداد ۲۶ جسد مورد بررسی در سمت راست کمترین تعداد شاخه‌های سوراخ کننده MCA، ۳ عدد و بیشترین تعداد ۱۱ عدد و میانگین کل سوراخ کننده ۶/۰۳ عدد می‌باشد. در سمت چپ کمترین تعداد شاخه‌های سوراخ کننده MCA، ۳ عدد و بیشترین تعداد ۱۲ عدد و میانگین کل تعداد سوراخ کننده‌ها ۶/۵۷ عدد می‌باشد، که از لحاظ تعداد سوراخ کننده‌ها در دو طرف تفاوت معنی‌دار مشاهده نشد.

جدول ۱: تعداد شاخه‌های سوراخ کننده شریان مغزی میانی در ۲۶ جسد زن و مرد

متغیر / سمت	سه شاخه	چهار شاخه	پنج شاخه	شش شاخه	هفت شاخه	هشت شاخه	نه شاخه	ده شاخه	یازده شاخه	دوازده شاخه	میانگین	مقدار p
راست	۳	۳	۵	۵	۵	۱	۳	-	۱	-	۶/۰۳	p>۰/۰۵
چپ	۳	۴	۴	۲	۵	۲	۱	۲	۲	۱	۶/۵۷	p>۰/۰۵

[Downloaded from journal.rums.ac.ir on 2026-07-06]

[DOR: 20.1001.1.17353165.1384.4.2.7.7]

میانگین اندازه طول سوراخ کننده‌ها از مبدأ تا محل ورود به ماده سوراخ‌دار قدامی، در سمت چپ ۱۳/۷۲±۰/۵۱ میلی‌متر و در سمت راست ۱۳/۶۱±۰/۰۵ میلی‌متر بود که اختلاف بین دو نیکمره برای این شاخص نیز معنی‌دار نبود (جدول ۲). میانگین اندازه قطر عروق در سمت راست ۰/۴۹±۰/۰۱ میلی‌متر و در سمت چپ ۰/۵۸±۰/۳ میلی‌متر که از لحاظ آماری در نیمکره با یکدیگر تفاوت معنی‌دار داشتند (p<۰/۰۵) (جدول ۲)

جدول ۲: اندازه طول و قطر خارجی شاخه‌های سوراخ کننده شریان مغزی میانی در ۲۶ جسد زن و مرد (اندازه به میلی‌متر)

سمت / متغیر	راست	چپ	مقدار p
	میانگین± انحراف معیار	میانگین± انحراف معیار	
طول (mm)	۱۳/۶۱±۰/۰۵	۱۳/۷۲±۰/۵۱	p>۰/۰۵
قطر (mm)	۰/۴۹±۰/۰۱	۰/۵۸±۰/۰۳	p<۰/۰۵

p: اختلاف بین نیمکره راست و چپ را نشان می‌دهد.

هم‌چنین میانگین قطر ابتدای شریان مغزی میانی در سمت راست ۳/۱۶±۰/۱ و در سمت چپ ۳/۱۸±۰/۲ می‌باشد که تفاوت معنی‌داری با یکدیگر آماری ندارند.

بحث

آناتومی عروق مغز برای سال‌های متمادی موضوع مورد بحث بوده و بیشتر اطلاعات بدست آمده نتیجه توسعه روش‌های پیشرفته تزریقات داخل عروقی می‌باشد. تا قبل از قرن ۱۹ شرح عروق مغز کاملاً مورفولوژیک بود. در سال ۱۸۷۴ دورت[1] به مغز انسان ژلاتین رنگی با کارمین تزریق کرد و شاخه‌های قشری و مرکزی شریان MCA را شرح داد. الگوی تقسیم و انشعاب‌دهی MCA می‌تواند در ملاحظه بیماری‌های عروقی مغز مرتبط با شریان و شاخه‌های سوراخ کننده آن مهم و اساسی باشد [۱،۹،۱۱]. اطلاعات میکروآناتومی در مورد انشعاب، خروج، الگوی شاخه‌های سوراخ کننده، قطر و طول آن‌ها در مداخلات نورولوژیکی مصرف علمی و عملی بسیار دارد [۷]. عمل جراحی روی آنوریسم یا روش‌های بازسازی در قطعه اولیه MCA باید بر اساس آگاهی از منشاء و مسیر عروق سوراخ کننده باشد تا از آسیب تصادفی یا مسدود کردن آن‌ها جلوگیری شود.

سکته‌های مغزی که معمولاً بر اثر انسداد یا تنگی ایجاد می‌شوند و در ارتباط با عروق سوراخ کننده MCA هستند در این مورد حایز اهمیت می‌باشند به طور کلی مناطق نکروزه‌ای که به علت انسداد عروق به وجود می‌آیند بستگی به عواملی از قبیل قطر عروق، امتداد و منطقه انشعاب عروق دارند که انسداد خود به دلیل آمبولی، آتروما، نکروز فیبرنوییدی و غیره می‌باشد. آمبولی ممکن است باعث انسداد عروق در هر اندازه شود؛ بنابراین قطر، طول و تعداد عروق سوراخ کننده در این مورد دارای اهمیت می‌باشند [۹،۱۲]. با توجه به جداول ۱ و ۲ میانگین تعداد عروق سوراخ کننده در سمت راست ۶/۰۳ و در سمت چپ ۶/۵۷ و طول عروق سوراخ کننده در سمت راست ۱۳/۶۱ میلی‌متر و سمت چپ ۱۳/۷۲ میلی‌متر می‌باشد، که اختلاف معنی‌دار آماری نداشتند. اگرچه اختلاف قطر عروق در سمت راست و در سمت چپ معنی‌دار بود. در مطالعه افتخار که مطالعه بر روی شریان‌های مغز انجام داده بود اختلاف معنی‌داری بین ابعاد عروق سوراخ کننده شریان مغزی میانی در طرفین مغز مشاهده ننمود. هم‌چنین تعداد عروق سوراخ کننده در این مطالعه به طور کلی ۸/۸ عدد [۱]، در مطالعه مارین‌کویچ[2] ۹ عدد [۷] و در این مطالعه ۶/۰۳ در سمت راست و ۶/۵۷ در سمت چپ بود [۱]. در مطالعه یانگ[3] میانگین قطر ابتدای MCA در سمت چپ ۲/۹۳±۱/۳۳ میلی‌متر و در سمت راست ۲/۹۲±۱/۴۶ میلی‌متر بود که این مطالعه نیز بین نیمکره‌ها اختلاف معنی‌دار گزارش نکرد [۱۴].

بر این اساس می‌توان نتیجه گرفت که چون انسداد عروق در میان عوامل ایجاد کننده نکروز بیشتر به قطر، امتداد و منطقه انشعاب عروق بستگی دارد. چون قطر عروق سوراخ کننده در مطالعه حاضر در سمت راست کمتر از سمت چپ بود، (بنابراین احتمال این که زودتر و بیشتر درگیر شوند و تحت تنگی و انسداد قرار بگیرند بیشتر می‌باشند، بنابراین احتمال بروز علایم در این نیمکره بیشتر است. از سوی دیگر در

1- Duret

2- Marinkovich

3- Yang

[Downloaded from journal.rums.ac.ir on 2026-07-06]

[DOR: 20.1001.1.17353165.1384.4.2.7.7]

صورت بروز انسداد و ایجاد نکروز و سکته‌های مغزی در سمت چپ چون قطر عروق در این محل بیشتر بوده و خون‌رسانی بیشتری نیز به عهده این عروق بوده و وسعت بیشتری از بافت مغزی به وسیله این عروق تغذیه می‌شود، لذا شدت علایم و عوارض حاصله در نواحی مربوطه به این عروق بیشتر می‌باشد در صورتی که در سمت راست با توجه به قطر کمتر عروق و با توجه به برابر بودن میانگین تعداد عروق در طرفین، شدت علایم کمتر است بنابراین با توجه به افزایش قطر عروق در سمت چپ نسبت به سمت راست علت آن را می‌توان غالب بودن نیمکره سمت چپ نسبت به راست مغز در افراد مورد مطالعه دانست [۳].

تشکر و قدردانی

در پایان از همکاری پرسنل گروه آناتومی دانشکده پزشکی افضلی‌پور کرمان و رفسنجان و پزشکی قانونی کرمان و خانم‌ها شهاب‌الدینی و نبی‌زاده که در امر تایپ و صفحه‌آرایی این مقاله ما را یاری کردند تشکر و قدردانی می‌گردد.

منابع

[۱] افتخار واقفی س‌ح: پایان نامه جهت دریافت دکتری تخصصی آناتومی، بررسی و همودینامیک شرا ئین مغز، ۱۳۷۲.

[۲] امامی میبدی مع: تشریح موضعی و مصور مغز و نخاع.، انتشارات سماط، ۱۳۷۸، صفحات: ۷۰-۱۵۰.

[۳] حقیر ح، مهرآئین پ: تفاوت جنسی مغز انسان و حجم ماده خاکستری و سفید آن در افراد طبیعی و مبتلایان به نورو دژنراسیون با استفاده از روش‌های استریولوژیک و ماکروسکوپیک. مجله علوم تشریح ایران، سال اول، بهار ۸۲، شماره دوم، صفحات: ۷- ۲۱.

[4] Avci E, Fossett D, Aslan M, et al: Branches of the anterior cerebral Artery the anterior commuricating artery complex an anatomic study surgical perspective. *Neurol Med Chir (Tokyo).,* 2003; 43(7): 329-33.

[5] Gibo H, Carver CC, Rhoton AL, et al: Microsurgical anatomy of the middle cerebral artry. *J Neurosurg.,* 1981; 54(2): 151-69.

[6] Kulenovic A, Dilberovic F, Ovciana F: Variation in the flow and branching of the anterior and middle cerbral arteries. *Med Arh.,* 2003; 57(1): 3-5.

[7] Marinkovis SV, Kovacevic MS, Marinkovic JM: Perforating cranches of the mddle cerebral artery. Microsurgical anatomy of their eatrace_ rebral segments. 1985; 63(2): 266-71.

[8] Slbodan V, Marin kovic MD, Milisav lievic MD, Mir oslav S, Kovacevic MD: Perforating Branches of the middle cerebral Artery micro atomy and clinical significance of their intracer_ ebral segment stroke 1985; 16(6): pp: 90-5.

[9] Sotoshi ruwabra MD, Mirokinaition MD: Ruptured Aneurysm at the origin of the Accessory, MCA. *Neurosurgery,* 1990; 26(2): pp: 270-81.

[10] Tanriover N, kawashima M, et al: Microsurg_ ical anatomy of the early branches of middle cerebral artery: morphometric analaysis and classification with angiographic correlation. *J Neurosurg.,* 2003; 98(6): 1277-90.

[11] Umansky F, Juarez SM, et al: Microsurgical anatomy of the proximal segments of the middle cerebral artery. *J Neurosurg.,* 1984; 61(3): 458-67.

[12] Umansky F, Gomes FB , Dujovny M, et al: The perforating branches of the middle cerebral artery. A microanatom_ ical study. *Neurosurg,* 1985; 62(2): 261-8.

[13] Wilkinson JL: Neuroanatomy for medical student. Wright British. 1986; pp: 191-2.

[14] Yang H, Liu J, Wang JC, Liu CX, et al: Anatomical study and three dimensional image characteristic analysis of basicranial artery and its clinical signification. *Zhonghua Yi Xue Za Zhi.,* 2003; 83(1): 13-7.

[Downloaded from journal.rums.ac.ir on 2026-07-06]

[DOR: 20.1001.1.17353165.1384.4.2.7.7]

Study of the Anatomic Characteristics of Perforating Branches of Middle Cerebral Artery in Left and Right Hemisphere in Human Brian

A. Shabani Zadeh MSc[1*], **M. Emami Meibodi** PhD[2], **H. Eftekhar Vaghefi** PhD[3]
SP. Rayegan MSc[4], **SH. Hosseini** MSc[5], **A. Ansari** MSc[5]

1- Anatomy. Dept. of Nursing, University of Medical Sciences, Rafsanjan, Iran
2- Associated Professor, Dept. of Anatomy, University of Medical Sciences, Kerman, Iran
3- Assistant Professor, Dept. of Anatomy, University of Medical Sciences, Kerman, Iran
4- Academic Member of Anatomy, Dept. of Nursing, Kerman University of Medical Sciences, Kerman, Iran
5- Academic Member, Dept. of Nursing, RafsanjanUniversity of Medical Sciences, Rafsanjan, Iran

Background: Many arteries are responsible for nutrition of brain tissue that one of them is the middle cerebral artery with its branches (perforating arteries). The collapse or injury in each of these branches lead to brain stroke or pathologic injury in brain so perforating arteries has anatomic importance and also it is necessary to recognize these arteries therefore we decided to measure length, outer diameter and number of these vessels in middle cerebral artery.

Materials and Methods: In this descriptive study 26 Brains (21 male and 5 female) of people who were dead by non brain problems causes were surveyed using usual dissection method. The brains were taken out in Kerman forensic medical center and dissection of the brains were performed in Depatment of anatatomy, Kerman faculty of medicine.

The length, diameter and number of perforations were measured in middle cerebral artery (MCA). Data were analysed by t-test.

Results: Results showed that the main number of perforating artery branches was 6.03 in right and 6.57 in left the differences between two parts were not significant. The mean length was 13.61±0.05 in right and 13.72±0.51 in left that were not significantly different. The mean outer diameter was 0.49±0.01 in right and 0.58±0.03 in left the difference was significant ($p<0.05$).

Conclusion: This study sshowed that the outer diameter of perforating arteries in MCA were significantly differente in right and left brain, but the other variables were not significantly different in right and left brain.

Key word: Brain , Middle Cerebral Artery , Perforating Artery

**** Corresponding author, Tel: (0391)5225900, Fax:(0391)5228497, E-mail:shabani54 @yahoo.com***
Journal of Rafsanjan University of Medical Sciences and Health Services, 2005, 4(2): 129-135

[Downloaded from journal.rums.ac.ir on 2026-07-06]
[DOR: 20.1001.1.17353165.1384.4.2.7.7]

[Downloaded from journal.rums.ac.ir on 2026-07-06]

[DOR: 20.1001.1.17353165.1384.4.2.7.7]