مقاله مروری
مجله دانشگاه علوم پزشکی رفسنجان
دوره ۲۰، خرداد ۱۴۰۰، ۳۵۲-۳۳۹

تظاهرات رادیولوژیک عوارض ریوی و قلبی-عروقی بیماری کووید-۱۹: یک مرور روایی

پویا ایرانپور[۱]، مهدی قادریان جهرمی[۲]

دریافت مقاله: ۹۹/۱۱/۱۵ ارسال مقاله به نویسنده جهت اصلاح: ۹۹/۱۲/۱۸ دریافت اصلاحیه از نویسنده: ۱۴۰۰/۰۱/۲۲ پذیرش مقاله: ۱۴۰۰/۰۲/۱۵

چکیده

ظهور بیماری کووید-۱۹ ناشی از عفونت با کرونا ویروس جدید به سرعت منجر به اعلام پاندمی شد. با این که بیماری پس از طی فازهای مختلف کلینیکی غالباً بهبود می‌یابد، با ابتلاء به این بیماری، عوارض متعدد کوتاه مدت یا بلندمدت ارگان‌های مختلف بدن نیز گزارش شده است. درگیری ریه به عنوان علت اصلی مرگ و میر معرفی شده است. عوارضی چون فیبروز ریه، عفونت‌های ثانویه باکتریایی یا قارچی، درگیری قلبی (میوکاردیت و پریکاردیت) و عوارض عروقی نظیر آمبولی شریان ریوی مکرراً گزارش شده است. روش‌های مختلف تصویربرداری به خصوص سی‌تی‌اسکن قفسه سینه، نه تنها نقش مهمی در تشخیص اولیه بیماری دارند بلکه در طی روند درمان و به منظور پیگیری، تشخیص و درمان عوارض احتمالی ثانویه کاربرد فراوان دارند. در این مطالعه مروری برخی از مهم‌ترین تظاهرات ریوی و قلبی-عروقی ناشی از کووید-۱۹ مورد بحث قرار گرفته و الگوهای رادیولوژیک شایع مرتبط با آن‌ها بررسی شده است. آشنایی با یافته‌های شایع تصویربرداری در مبتلایان و خصوصاً تظاهرات رادیولوژیک عوارض ناشی از عفونت اولیه، جهت انجام به موقع اقدامات درمانی مناسب و پیشگیری یا کاهش میزان مرگ و میر در مبتلایان، اهمیت اساسی دارد.

واژه‌های کلیدی: کووید-۱۹، رادیولوژی، عوارض ریوی، عوارض قلب و عروقی

۱- (نویسنده مسئول) استادیار گروه رادیولوژی دانشگاه علوم پزشکی شیراز، مرکزتحقیقات تصویربرداری، گروه رادیولوژی، دانشگاه علوم پزشکی شیراز، شیراز، ایران

تلفن: ۰۷۱-۳۶۴۷۴۳۲۹، دورنگار: ۰۷۱-۳۶۴۷۴۳۲۹، پست الکترونیکی: Iranpour@sums.ac.ir

۲- استادیار گروه رادیولوژی دانشگاه علوم پزشکی شیراز، مرکزتحقیقات تصویربرداری، گروه رادیولوژی، دانشگاه علوم پزشکی شیراز، شیراز، ایران

[Downloaded from journal.rums.ac.ir on 2026-11-29]
[DOR: 20.1001.1.17353165.1400.20.3.6.0]
[DOI: 10.52547/jrums.20.3.339]

مقدمه

بیماری کووید- ۱۹ ناشی از عفونت با ویروس جدید سارس، به سرعت تبدیل به پاندمی شده و علی‌رغم تلاش‌های بسیار، هم‌چنان باعث مرگ و میر فراوان می‌شود [۱].

ریه ارگان اصلی درگیر در عفونت کووید-۱۹ می‌باشد. علت شیوع بالای درگیری ریه در بیماران، وجود مقادیر فراوان گیرنده نوع دو آنژیوتانسین II (Angiotensin-converting enzyme 2; ACE2) در پارانشیم ریه خصوصاً در پنوموسیت‌های موجود در آلوئول‌ها بوده که منجر به تسهیل ورود ویروس می‌گردد [۲] با این حال، ویروس کرونا قابلیت ایجاد عارضه در هریک از سیستم‌های بدن را دارا می‌باشد [۳].

با وجودیکه تست آزمایشگاهی Reverse transcription polymerase chain reaction (RT- PCR) به عنوان استاندارد طلایی تشخیص بیماری استفاده می‌شود، روش‌های تصویربرداری مختلف نظیر گرافی قفسه سینه، سی‌تی‌اسکن و سونوگرافی جهت تشخیص اولیه به خصوص در موارد PCR منفی کاذب و نیز پیگیری روند درمان و تشخیص عوارض احتمالی، به کار می‌روند [۵-۴]. بسیاری از یافته‌های رادیولوژیک کووید-۱۹ غیراختصاصی بوده و در طیف وسیعی از سایر بیماری‌های ریوی نیز قابل مشاهده هستند [۶]، اما وجود نمای رادیولوژیک شاخص خصوصا به همراه یافته‌های کلینیکی و یا سابقه مثبت تماس با فرد آلوده به شدت مطرح کننده عفونت ویروسی می‌باشد [۷].

شایع‌ترین یافته‌های رادیولوژیک گزارش شده در عفونت ریوی کرونا شامل ضایعات (Ground Glass Opacity; GGO) با یا بدون وجود کانسولیدیشن ریوی، با ارجحیت درگیری مناطق ساب پلورال و قاعده ریه‌ها می‌باشد. سایر یافته‌های رادیولوژیک شاخص شامل علامت crazy paving، haloو ارتشاحات رتیکولار هستند [۷-۶]. با این که در بسیاری از بیماران، بهبود کامل یافته‌های ریوی دیده می‌شود، با این حال عوارض ناشی از کووید در گروهی دیگر از بیماران، حتی پس از بهبودی کلینیکی دیده می‌شود. ویروس کرونای جدید قابلیت ایجاد عارضه در هر یک از سیستم‌های بدن را دارا می‌باشد. عوارض تنفسی از شناخته شده ترین تظاهرات بوده و می‌توانند بر روند بیماری و پیش اگهی بیمار تأثیرگذار باشند. درگیری سیستم قلبی-عروقی نیز در مطالعات مختلف گزارش شده است و می‌تواند به صورت آریتمی، پریکاردیت، میوکاردیت حاد، کاردیومیوپاتی، آمبولی عروقی و حتی شوک تظاهر نماید [۳].

در این مطالعه مروری، عوارض ریوی و قلبی- عروقی ناشی از عفونت کووید در فاز حاد و هم‌چنین عوارض مزمن‌تر گزارش شده در مقالات مختلف، به همراه تظاهرات رادیولوژیک آن‌ها بررسی شده‌اند.

مواد و روش‌ها

در این مطالعه مروری روایی کلیدواژه‌های مرتبط با عوارض ریوی و قلبی-عروقی کووید-۱۹ در پایگاه‌های معتبر علمی‌شامل Pubmed، Embase، Scopus، Web of scienceو Google scholar در بازه زمانی دسامبر ۲۰۱۹

[Downloaded from journal.rums.ac.ir on 2026-11-29]
[DOR: 20.1001.1.17353165.1400.20.3.6.0]
[DOI: 10.52547/jrums.20.3.339]

لغایت ژانویه ۲۰۲۱ جستجو شده و مقالات مربوط به یافته‌های رادیولوژیک عوارض مذکور وارد مطالعه شده اند.

عوارض پارانشیم ریه

فیبروز ریه

درفاز حاد بیماری و در چند روز ابتدایی، GGO به عنوان یافته غالب در گرافی ساده و سی‌تی‌اسکن قابل مشاهده است (شکل ۱).

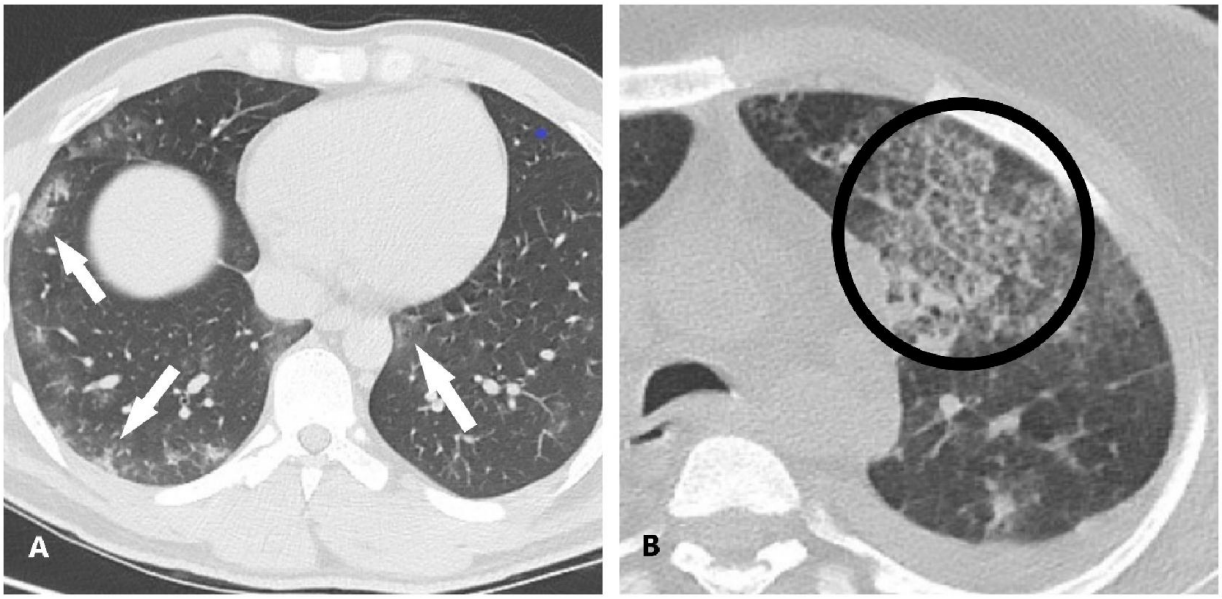

شکل ۱. A) یافته‌های تیپیکال درگیری ریه شامل کانون‌های GGO با تجمع در نواحی محیطی و قاعده ریتین دیده می‌شوند (فلش). B) ضایعه با نمای Crazy paving ناشی از تغییرات GGO و سپتاهای ضخیم از یافته‌های مهم عفونت است (دایره).

این تغییرات به صورت اختصاصی در قسمت‌های تحتانی ریه شیوع بیش‌تری داشته و تمایل به درگیری محیط ریه در نواحی ساب پلورال دارند [۷]. درهفته دوم بیماری، نمای GGO عمدتاً به سمت کانسولیدیشن رفته و سپس با شروع روند بهبودی مجدداً از میزان کانسالدیشن کاسته شده و نهایتاً در بسیاری از بیماران تغییرات پارانشیمی ریه کاملاً برطرف می‌شوند (جدول۱) [۷].

جدول ۱- یافته‌های مهم رادیولوژیک کووید-۱۹ در بررسی توسط سی‌تی‌اسکن ریه بر اساس فازهای مختلف بیمار

فازاولیه روز۰-٤	فاز پیشرونده روز٥-۸	فاز قله روز۹-۱۳	فازجذبی روز ١٤ و پس از آن
تغییرات GGOمحیطی با ارجحیت در لوب‌های تحتانی ریه و درگیری یک‌طرفه یا دو طرفه	درگیری چندلوبی و دو طرفه با تغییرات منتشر GGO، نمای crazy paving و کانسولیدیشن	تغییر الگوی غالب از GGO به کانسولیدیشن و احتمال تشکیل نوارهای پارانشیمی فیبروزی گذرا	بهبودی کانون‌های کانسولیدیشن و GGO و بازگشت تغییرات پارانشیمی به حالت نرمال در اکثر موارد احتمال باقی‌ماندن تغییرات فیبروزی و اسکار

[Downloaded from journal.rums.ac.ir on 2026-11-29]
[DOR: 20.1001.1.17353165.1400.20.3.6.0]
[DOI: 10.52547/jrums.20.3.339]

در مطالعه کوهورت بر روی ۱۰۳ بیمار بهبود یافته از کووید، تغییرات پارانشیمی‌در سی‌تی‌اسکن مبتلایان پس از ۳ ماه پیگیری بررسی شد. در ۲۵ درصد بیماران درجاتی از باقیمانده تغییرات رادیولوژیک، عمدتا به صورت نواحی GGO، در ۲۰ درصد موارد، نوارهای پارانشیمی فیبروتیک دیده شدند [۸].

در مطالعه دیگری ۱۲بیمار با درگیری شدید ریوی که نیاز به بستری دربخش مراقبت‌های ویژه داشتند بررسی شدند. میانگین زمان بررسی یافته‌های رادیولوژیک در این بیمار درحدود ۵۶ روز ازشروع علائم بود. در سی‌تی‌اسکن ریه مبتلایان علی رغم بهبود نسبی ضایعات دوره حاد نظیر GGO و کانسولیدیشن، تغییرات پارانشیمی‌ریه، عمدتاً به صورت یافته‌های فیبروتیک، هم‌چنان قابل مشاهده بود [۹]. در مطالعه دیگری توسط Yun و همکاران [۱۰]، مشخص گردید که درافراد با بیماری اولیه شدیدتر، روند بهبود رادیولوژیک ضایعات کندتر است و احتمال ایجاد فیبروز ریوی، نسبت به بیماران با شدت کم‌تر تظاهرات، بیش‌تر است. چنین یافته‌هایی می‌توانند به صورت زودرس، در بیماران بهبود یافته از فاز حاد کووید ایجاد گردند. از طرفی استمرار یافته‌های فیبروز ریوی در پیگیری‌های طولانی مدت تر، مؤید روند کند بهبودی آن‌ها و در مواردی احتمال پایدار ماندن آن‌ها می‌باشد (شکل ۲ و ۳) [۱۰].

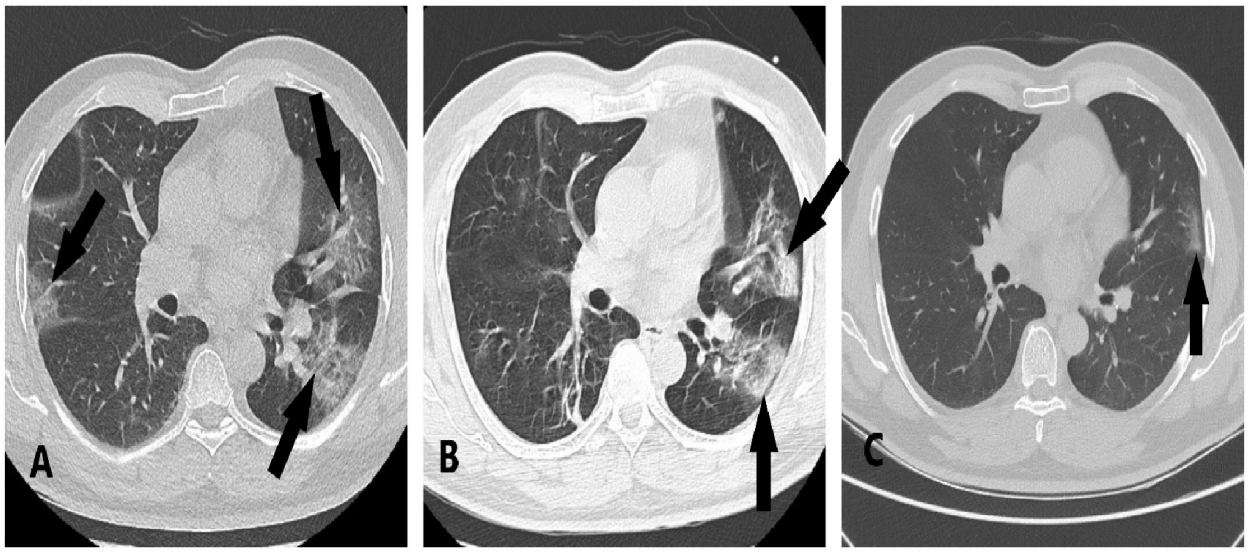

شکل ۲- (A-C) مقاطع آگزیال سی تی اسکن قفسه سینه بیمار مبتلا به کووید-۱۹ انجام شده در روزهای ۵، ۱۴ و ۶ ماه بعد از شروع علایم. نواحی GGOدر محیط ریه راست و چپ در مراحل اولیه بیماری (A) به سمت کانسولیدیشن پیشروی کرده است و هم‌چنین باند فیبروتیک در خلف ریه راست مشاهده می شود (فلش مشکی، B). پس از گذشت ۶ ماه از بیماری، اکثر تغییرات بهبود یافته است، با این وجود تغییرات خفیف GGO ناشی از فیبروز فوکال در نواحی ساب پلورال ریه چپ هم‌چنان مشهود هست (فلش، C).

[Downloaded from journal.rums.ac.ir on 2026-11-29]
[DOR: 20.1001.1.17353165.1400.20.3.6.0]
[DOI: 10.52547/jrums.20.3.339]

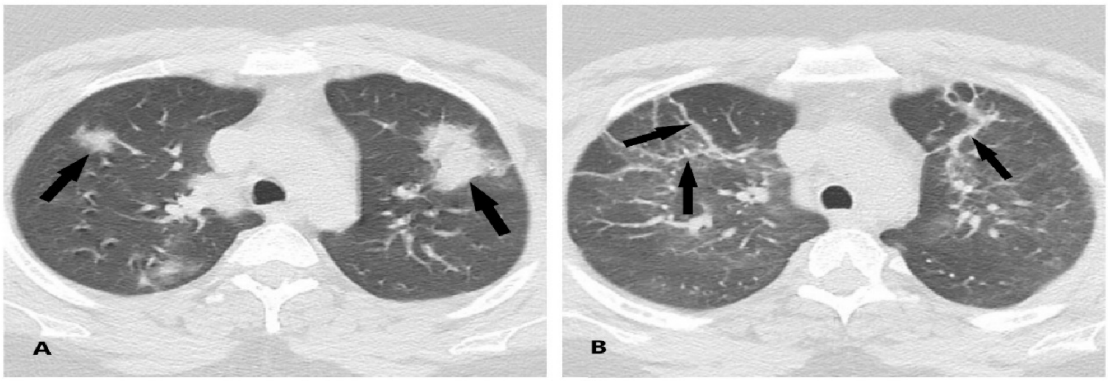

شکل ۳- مقاطع آگزیال سی‌تی‌اسکن قفسه سینه بیماردر سطح لوب‌های فوقانی.(A) کانون‌های کانسولیدیشن دو طرفه ناشی از عفونت حاد مشاهده می‌گردند (فلش مشکی). در سی‌تی‌اسکن انجام شده با فاصله یک ماه از علایم (B) بهبود کدورت‌های ریوی و جایگزینی با باندهای فیبروتیک متعدد قابل رؤیت است (فلش مشکی)

فیبروز ریه می‌تواند به صورت یک پروسه ایدیوپاتیک وابسته به ژنتیک یا ناشی از سن، ایجاد شود، با این وجود پروسه‌های التهابی مزمن درزمینه عفونت‌های ریوی نیز می توانند زمینه ساز ایجاد فیبروز باشند. هم‌چنین فیبروز ریه به عنوان عارضه شناخته شده به دنبال سندروم حاد دیسترس تنفسی (ARDS)، می‌تواند ایجاد گردد. در چنین مواردی، مکانیزم‌های ایمنی غیرطبیعی ثانویه به طوفان سیتوکاینی در ایجاد و پیشرفت فیبروز ریه نقش دارند [۱۱].

با وجودی که در مبتلایان بهبود یافته، ویروس ریشه کن می‌شود ولی احتمالاً مکانیزم‌های مؤثر در ایجاد فیبروز هم چنان فعال باقی مانده و می‌توانند منجر به تغییرات پیش رونده و غیرقابل برگشت در اقلیتی از بیماران گردند. حتی باقی ماندن اندکی فیبروز غیر پیشرونده نیز می‌تواند به تنهایی باعث افزایش عوارض و مرگ و میر خصوصاً در بیماران مسن و نیز در افراد با سابقه قبلی از بیماری‌های قلبی – عروقی شوند [۱۲].

عفونت‌های ثانویه ریوی

عفونت‌های ثانویه به دنبال عفونت‌های ریوی ویروسی ازعوارض شناخته شده مهم می‌باشد که ناشی از تسهیل کلونیزاسیون و تکثیر باکتری در مجاری تنفسی می‌باشد [۱۴-۱۳]. بر همین اساس، عفونت‌های ثانویه به دنبال کووید نیز گزارش شده است [۱۵]. درمطالعه‌ای بر روی ۱۹ بیمار کووید بستری در ICU، در ۱۰۰ درصد بیماران عفونت ثانویه باکتریال، عمدتاً توسط استافیلوکوک اورئوس و اسینتوباکتر بومانی گزارش شده است [۱۵]. علاوه بر عفونت‌های ثانویه باکتریال، عفونت‌های قارچی نظیر گونه‌های مختلف آسپرژیلوس خصوصاً آسپرژیلوس فومیگاتوس نیز می‌توانند بر روند بیماری تأثیرگذار باشند [۱۶]. یافته‌های مبنی بر افزایش شیوع آسپرژیلوس ریوی در مبتلایان به کووید گزارش شده است. پاتوفیزیولوژی چنین یافته‌ای هنوز دقیقاً مشخص نیست. تغییرات سیستم ایمنی به دنبال ARDS یا استفاده از داروهای سرکوب گر ایمنی و ضد التهابی نظیر کورتیکواستروئید به کاررفته در درمان برخی مبتلایان، خصوصا افراد با بیماری شدید یا ARDS، می‌تواند به عنوان ریسک فاکتور برای عفونت ثانویه قارچی قلمداد گردد. سن

[Downloaded from journal.rums.ac.ir on 2026-11-29]
[DOR: 20.1001.1.17353165.1400.20.3.6.0]
[DOI: 10.52547/jrums.20.3.339]

بالا، لنفوپنی، بیماری‌های تنفسی مزمن همزمان و طوفان سیتوکاینی از سایر علل احتمالی دخیل است [۱۷].

کلاپس ریه

وجود ترشحات موکوئید ژلاتینی، خصوصاً در نواح از ریه که دچار کانسالیدشین شده است، می‌تواند منجر به انسداد برونش و نهایتاً کلاپس پارانشیم ریه گردد.

بررسی الگوی ان‌هاتسمنت به دنبال تزریق کنتراست؛ جهت افتراق نواحی پنومونی از کلاپس ناشی از انسداد راه‌های هوایی کمک کننده است. در ۲۰-۱۰ درصد بیماران تغییرات دیواره برونشیول‌ها به صورت افزایش ضخامت جداری نیز گزارش شده است [۱۷، ۳].

سندروم دیسترس حاد تنفسی (ARDS)

ARDS از عوارض مهم و شایع کووید بوده و در ۴۰-۲۰ درصد بیماران با علائم تنفسی شدید خصوصا در روز ۸-۶ پس از ابتلاء دیده می‌شوند [۱۸، ۳]. با وجودی که ARDS، غالباً یک تشخیص کلینیکی است، روش‌های رادیولوژیک نیز جهت تشخیص و درمان نقش اساسی دارند [۳]. در فاز حاد ARDS، یافته‌ها به صورت کدورت‌های آلوئولی دوطرفه می‌باشند. و با بدتر شدن تظاهرات کلینکی، کانسالیدیشین‌های ریه نیز شدیدتر می‌شوند. در مراحل دیررس، تغییرات فیبروتیک و بهم ریختگی ساختار پارانشیمی‌ریه و سایه‌های رتیکولارو برونشکتازی تراکشنال نیز مشاهده می‌شوند [۱۹].

در حقیقت نمای اختصاصی ARDS، شامل ارتشاحات ریوی دو طرفه بدون وجود اختلالات قلبی یا تغییرات فشار هیدرواستاتیک است (شکل ۴) [۱۹، ۳].

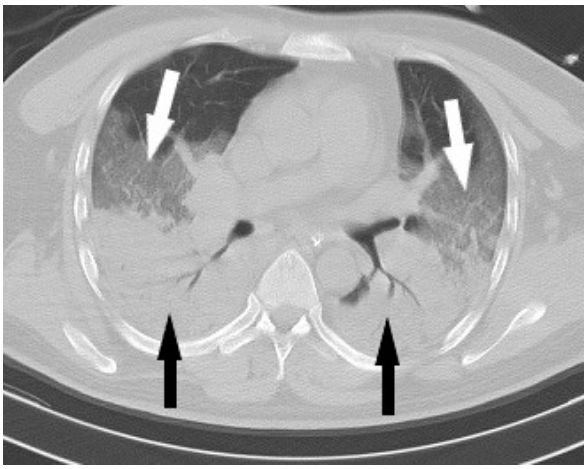

شکل٤- درگیری وسیع دو طرفه ریه ها ناشی از نواحی کانسولیدیشن (فلش سفید) و GGO (فلش مشکی) در بیمار با تشخیص کلینیکی ARDS ناشی از کووید.

کاویته

با وجودی که تظاهرات ریوی به صورت ایجاد کاوتیه از یافته‌های رادیولوژیک شاخص کووید نمی‌باشند و حتی بر اساس معیارهای انجمن رادیولوژی آمریکا (RSNA)، در صورت وجود ضایعات کاویتاری، سایرتشخیص‌های افتراقی به نسبت کووید، محتمل‌تر می‌باشند [۲۱-۲۰]. گزارش‌های موردی در خصوص ایجاد کاوتیه در زمینه کووید وجود دارند (شکل۵) [۲۲]. مکانیزم دقیق ایجاد چنین ضایعاتی هنوز مشخص نیست، اما مطالعات هیستوپاتولوژیک وجود کانون‌های خونریزی و نکروز در بافت ریه را ازعوامل احتمالی مؤثر در ایجاد کاوتیه معرفی کرده اند. انسداد برونشیول‌های کوچک انت‌هایی توسط موکوس و اتساع بیش از حد آلوئول‌ها دیستال به محل انسداد، نیز از مکانیزم‌های احتمالی دیگر است [۲۳]. در بسیاری موارد، بهبود تدریجی این ضایعات در بررسی‌های بعدی مشاهده شده است [۲۲].

[Downloaded from journal.rums.ac.ir on 2026-11-29]
[DOR: 20.1001.1.17353165.1400.20.3.6.0]
[DOI: 10.52547/jrums.20.3.339]

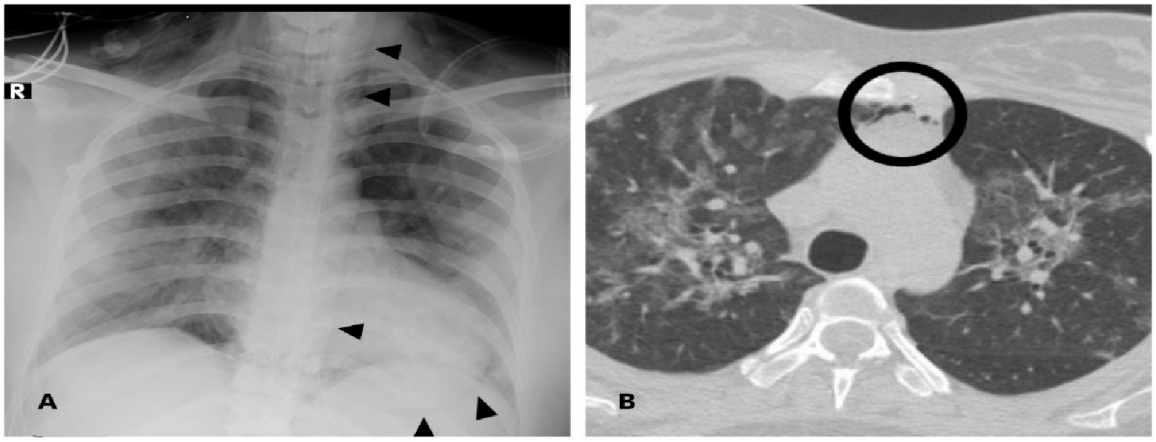

شکل ۵- A) درگرافی قفسه سینه بیمار با تنگی نفس و تست PCR مثبت، خطوط لوسنت در مدیاستن فوقانی با گسترش به بافت نرم گردن و اطراف قلب مشهود است. یافته ها مطرح کننده پنوومدیاستن می‌باشد. B) در سی تی اسکن انجام شده از همان بیمار، باقیمانده هوا در مدیاستن قابل تشخیص است (فلش).

پنوموتوراکس و پنومومدیاستن

مبتلایان به کووید- ۱۹، به علت وجود تغییرات پاتولوژیک شامل تجمع اگزودا در فضای آلوئولی، وجود التهاب در سپتوم‌های بین آلوئولی و فضای بینابینی و ARDS ثانویه به آسیب منتشر آلوئولی و طوفان سیتوکاینی، مستعد ایجاد پنوموتوراکس و پنومومدیاستن هستند [۲۴-۲۳]. این عوارض خصوصاً در افراد با بیماری زمینه ای نظیر COPD یا کسانی که تحت درمان با دستگاه تنفس مصنوعی هستند شایع‌تر است که می‌تواند ناشی از کاهش ظرفیت پذیری ریه درگیر و مستعد بودن به ایجاد آسیب‌های تروماتیک فشاری (Baro trauma) ناشی ازتنفس مصنوعی باشد (شکل ۶) [۲۴]. تشخیص به موقع و درمان مناسب چنین عوارضی در کاهش موربیدیته و مرگ و میر نقش به سزایی دارد.

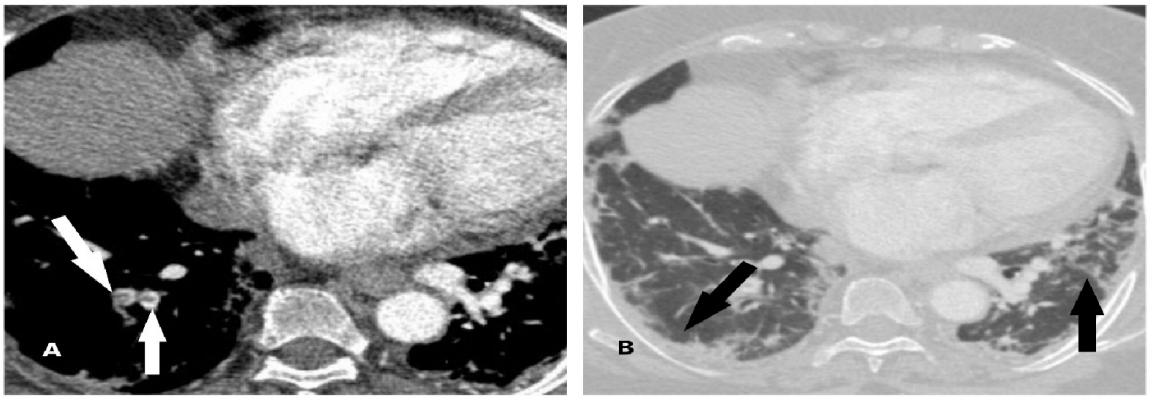

شکل ٦- در سی تی انژیوگرافی ریه از بیمار با تشدید علایم کلینیکی و افت سطح اکسیژن خون، ترومبوز شریان‌های سگمنتال در لوب تحتانی راست دیده می‌شود (فلش سفید). درگیری نواحی محیطی لوبهای تحتانی ریه‌ها ناشی از عفونت اخیر می‌باشد (فلش مشکی).

[Downloaded from journal.rums.ac.ir on 2026-11-29]
[DOR: 20.1001.1.17353165.1400.20.3.6.0]
[DOI: 10.52547/jrums.20.3.339]

عوارض قلبی – عروقی

عوارض قلبی

شدت درگیری قلبی – عروقی به دنبال کووید- ۱۹ شامل طیف وسیعی بوده و از درگیری تحت بالینی میوکارد تا یافته‌های کلینیکی بارز متفاوت است. یافته‌های قلبی مشاهده شده دراثر کووید ممکن است به صورت اولیه یا ثانویه ایجاد شوند یا ناشی از بدتر شدن تظاهرات بیماری‌های قلبی – عروقی زمینه‌ای باشند [۲۶-۲۵]. آریتمی، کاردیومیوپاتی، میوکاریت حاد و شوک همگی گزارش شده اند [۳، ۲۶]. آسیب‌های میوکارد در ۳۰- ۲۰ درصد مبتلایان بستری شده در بیمارستان، مشاهده می‌شود و چنین عوارضی در افراد با بیماری زمینه‌ای قلبی بیشتر است (۵۵ درصد) [۲۸-۲۷].

میوکاردیت شدید در ۷ درصد بیماران گزارش شده که غالباً منجر به مرگ می‌شود [۲۹]. مکانیزم‌های مختلفی در ایجاد آسیب میوکارد نقش دارند. عفونت شدید ویروسی می‌تواند منجر به افزایش شانس پارگی پلاک‌های آترواسکرونیک در عروق کرونری شده و در نتیجه باعث سکته قلبی می‌شود. هم‌چنین هایپوکسی و انقباض عروقی که در موارد عفونت شدید و سپیس اتفاق می‌افتد، می‌تواند منجر به کاهش تامین اکسیژن مورد نیاز بافتی گردد و به دنبال آن ایسکمی‌میوکارد، خصوصاً در افراد با زمینه تغییرات آترواسکلروز گردد [۳۰].

روش‌های تصویربرداری مختلف در تشخیص زودرس عوارض احتمالی قلبی نقش دارند. با وجودی که علائم نارسایی قلبی، به صورت بزرگی قلب و کدورت‌های تیپیک آلوئولی دو طرفه و افیوژن پلورل، به خوبی در عکس ساده قفسه سینه سی‌تی‌اسکن قابل تشخیص است، آسیب‌های میوکارد به بهترین شکل در ام آر آی قابل تشخیص است [۲۶]. با توجه به شیوع نسبتاً زیاد درگیرهای قلبی ثانویه به کووید، خصوصاً زمانی که علائم کلینیکی یا پاراکینیکی نظیر افزایش سطح تروپونین وجود داشته باشد استفاده از تکنیک‌های خاص تصویر برداری قلب توسط ام آر آی توصیه می‌شود [۳۰].

کاردیومیوپاتی نیز عارضه‌ای شایع ناشی از عفونت کرونا بوده و می‌تواند به دنبال میوکاردیت یا التهاب سیستمی شدید، ایجاد گردد. در مطالعه ای بر روی بیماران با عفونت شدید، در ۳۳ درصد بیماران یافته‌های موید کاردیومیوپاتی دیده شد [۳۱]. در گرافی قفسه سینه ممکن است کاردیومگالی، برجستگی عروق قسمت‌های فوقانی ریه (cephalization) ، افیوژن پلورال و خطوط کرلی دیده شوند. در سی‌تی‌اسکن یا ام آر آی قلب، گشاد شدن بطن‌ها، کاهش ejection fraction و علائم رادیولوژیک میوکاردیت که در بالا ذکر شد، مشاهده می‌گردند [۳۲].

تامپوناد ندرتاً به دنبال میوکاردیت ناشی از کووید گزارش شده است. وجود افیوژن پریکارد به خوبی در سی‌تی‌اسکن بیماران قابل مشاهده است. هم‌چنین تغییرات پریکارد به صورت افزایش ضخامت در موارد پریکاردیت دیده می‌شود [۲۶].

عوارض عروقی

شواهد فزاینده ای مبنی بر اختلالات انعقادی مرتبط با کووید -۱۹ وجود دارد که بیماران را در معرض

[Downloaded from journal.rums.ac.ir on 2026-11-29]
[DOR: 20.1001.1.17353165.1400.20.3.6.0]
[DOI: 10.52547/jrums.20.3.339]

ترومبوآمبولی وریدی و شریانی قرار می‌دهد. با وجودی که پاتوژنز کامل و دقیق این پدیده هنوز مشخص نیست، عوارض ترومبوتیک از علل پیش آگهی بد بوده و با مرگ و میر بالایی همراه هستند [۳].

آمبولی وریدی ریوی در افراد با بیماری‌های شدید شایع است. این خطر خصوصاً زمانی که بیماری ناشی از ویروس کرونا باشد به میزان بیشتری وجود دارد [۳].

تغییرات مولکولی ناشی از کووید مشابه تغییراتی است که درموارد بیمارهای عروقی ریه دیده می‌شوند و می‌توانند منجر به اختلال عملکرد اندوتلیال عروقی، افزایش ریسک انعقادپذیری در ریه و ایجاد میکروترومبوز و اشکال در همودینامیک ریه گردند [۳۳]. از طرفی به علت افزایش ریسک انعقادی و احتمال ایجاد لخته در وریدهای محیطی، آمبولی ریوی ثانویه نیز از دیگر عوارض عروقی شناخته شده می‌باشد [۳]. در مطالعات زیادی آمبولی وریدی ریه در زمینه کووید گزارش شده است که عمدتاً ثانویه به افزایش میزان ترومبوز در وریدهای محیطی است. در مطالعات مختلف وجود ترومبوز وریدی در ۴۹- ۲۵ درصد بیماران گزارش شده است [۳۴].

سی‌تی‌آنژیوگرافی ریه، به عنوان روش تشخیص مناسب جهت بررسی وجود احتمالی آمبولی ریه، خصوصاً در بیماران با تشدید ناگهانی علائم تنفسی یا مارکر مثبت دی-دایمر (D-Dimer) می‌باشد [۳].

شایع‌ترین موارد بروز ترومبوز در شاخه‌های سگمنتال و لوبار ریوی بوده و وجود ترومبوز در عروق مرکزی ریه کم‌تر گزارش شده است (شکل ۷) [۳۴].

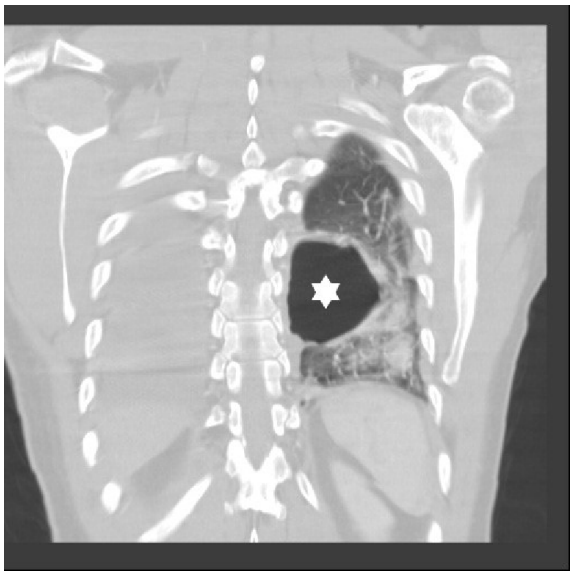

شکل ۷- سی تی اسکن قفسه سینه با بازسازی کرونال انجام شده در روز ۲۳ پس از شروع علایم، ضایعه کاویتاری ریه (ستاره) همراه با کانسولیدیشن مجاور قابل مشاهده است.

در بررسی سی‌تی‌اسکن ریه ۵۱ بیمار با عفونت شدید کووید، شیوع بالایی از ترومبوز شریان ریوی و نواحی گوه‌ای شکل ناشی از کاهش خونرسانی بافتی مشاهده گردید. با وجودی که در تعدادی از بیماران این مناطق با افت خونرسانی ناشی از ترومبوز واضح در عروق پروگزیمال بودند، در حدود نیمی از بیماران هیچ ترومبوز واضحی در سی‌تی‌اسکن مشخص نشده است که می‌تواند مؤید وجود میکروترومبوزهایی باشد که با روش‌های معمول تصویربرداری قابل تشخیص نیست [۳۵].

نتیجه‌گیری

عوارض مختلف و متعددی به دنبال بیماری کووید -۱۹ گزارش شده است، با این وجود درگیری ریوی هم‌چنان مهم ترین عامل مرگ و میر می‌باشد. با این که بیماری پس از طی فازهای مختلف کلینیکی غالباً بهبود می‌یابد، در برخی بیماران عوارض کوتاه مدت یا بلندمدت مشاهده می‌گردند.

[Downloaded from journal.rums.ac.ir on 2026-11-29]
[DOR: 20.1001.1.17353165.1400.20.3.6.0]
[DOI: 10.52547/jrums.20.3.339]

تغییرات فیبروزی پایدار به دنبال بهبود کلینیکی، عفونت‌های ریوی باکتریال و قارچی، ARDS، پنومومدیاستن و پنوموتوراکس، آسیب‌های قلبی به صورت درگیری میوکارد و پریکارد و آمبولی شریان ریوی همگی از عوارض مهم گزارش شده به دنبال عفونت با کرونا ویروس می‌باشند.

روش‌های مختلف تصویربرداری، خصوصاً سی‌تی‌اسکن قفسه سینه نه تنها نقش مهمی در تشخیص اولیه بیماری دارند، بلکه به منظور پیگیری روند درمان و تشخیص عوارض احتمالی ثانویه، کاربرد فراوان دارند. لذا آشنایی با یافته‌های شایع رادیولوژیک بیماری و هم‌چنین تظاهرات رادیولوژیک عوارض ثانویه جهت انجام اقدامات درمانی مناسب ضروری است. کاهش یا توقف روند ایجاد عوارض ریوی به دنبال عفونت کووید در کاهش مرگ و میر و بهبود کیفیت زندگی بهبود یافتگان اهمیت قابل توجهی خواهد داشت.

References

[1] Coronavirus Death Rate (COVID-19) – Worldometer (2021). Available at: https: //www.worldometers.info/ coronavirus/coronavirus-death-rate/ (Accessed: 11 March 2021).

[2] Shang J, Ye G, Shi K, Wan Y, Luo C, Aihara H, et al. Structural basis of receptor recognition by SARS-CoV-2. *Nature* 2020; 581(7807): 221-4.

[3] Revzin MV, Raza S, Warshawsky R, D'Agostino C, Srivastava NC, Bader AS, et al. Multisystem Imaging Manifestations of COVID-19, Part 1: Viral Pathogenesis and Pulmonary and Vascular System Complications. *Radiographics* 2020; 40(6): 1574-99.

[4] Ostad S, Haseli S, Iranpour P. CT Manifestation of COVID-19 Pneumonia; role of multiplanar imaging. *Academic Radiology* 2020; 27(5): 753-4.

[5] Haseli S, Iranpour P. Lung ultrasound in COVID-19 pneumonia: prospects and limitations. *Academic Radiology* 2020; 27(7): 1044-5.

[6] Bakhshayeshkaram M, Haseli S, Iranpour P. Radiological Mimickers of COVID-19 Pneumonia: A Pictorial Review. *Tanaffos* 2020; 19(2): 100.

[7] Pan F, Ye T, Sun P, Gui S, Liang B, Li L, et al. Time Course of Lung Changes at Chest CT during

[Downloaded from journal.rums.ac.ir on 2026-11-29]
[DOR: 20.1001.1.17353165.1400.20.3.6.0]
[DOI: 10.52547/jrums.20.3.339]

Recovery from Coronavirus Disease 2019 (COVID-19). *Radiology* 2020; 295(3): 715-21.

[8] Lerum TV, Aaløkken TM, Brønstad E, Aarli B, Ikdahl E, Lund KMA, et al. Dyspnoea, lung function and CT findings three months after hospital admission for COVID-19. *Eur Respir J* 2020.

[9] Fang Y, Zhou J, Ding X, Ling G, Yu S. Pulmonary fibrosis in critical ill patients recovered from COVID-19 pneumonia: Preliminary experience. *Am J Emerg Med* 2020; 38(10): 2134-8.

[10] Yun Y, Wang Y, Hao Y, Xu L, Cai Q. The time course of chest CT lung changes in COVID-19 patients from onset to discharge. *Eur J Radiol Open* 2021; 8: 100305.

[11] Vasarmidi E, Tsitoura E, Spandidos DA, Tzanakis N, Antoniou KM. Pulmonary fibrosis in the aftermath of the COVID-19 era (Review). *Exp Ther Med* 2020; 20(3): 2557-60.

[12] Spagnolo P, Balestro E, Aliberti S, Cocconcelli E, Biondini D, Casa GD, et al. Pulmonary fibrosis secondary to COVID 19: a call to arms? *Lancet Respir Med* 2020; 8(8): 750-2.

[13] Medell M, Medell M, Martínez A, Valdés R. Characterization and sensitivity to antibiotics of bacteria isolated from the lower respiratory tract of ventilated patients hospitalized in intensive care units. *The Brazilian Journal of Infectious Diseases* 2012; 16(1): 45-51.

[14] Hendaus MA, Jomha FA, Alhammadi AH. Virus-induced secondary bacterial infection: a concise review. Therapeutics and clinical risk management. 2015; 11: 1265.

[15] Sharifipour E, Shams S, Esmkhani M, Khodadadi J, Fotouhi-Ardakani R, Koohpaei A, et al. Evaluation of bacterial co-infections of the respiratory tract in COVID-19 patients admitted to ICU. *BMC Infectious Diseases* 2020; 20(1): 1-7.

[16] Machado M, Valerio M, Álvarez-Uría A ,Olmedo M, Veintimilla C, Padilla B, et al. Invasive pulmonary aspergillosis in the COVID-19 era: An expected new entity. *Mycoses* 2021; 64(2): 132-43.

[17] Li M. Chest CT features and their role in COVID-19. *Radiology of Infectious Diseases* 2020.

[18] Acosta MAT, Singer BD. Pathogenesis of COVID-19-induced ARDS: implications for an ageing population. *European Respiratory Journal* 2020; 56(3).

[19] Bernheim A, Mei X, Huang M, Yang Y, Fayad ZA, Zhang N, et al. Chest CT findings in coronavirus

[Downloaded from journal.rums.ac.ir on 2026-11-29]
[DOR: 20.1001.1.17353165.1400.20.3.6.0]
[DOI: 10.52547/jrums.20.3.339]

disease-19 (COVID 19): relationship to duration of infection. *Radiology* 2020: 200463.

[20] Simpson S, Kay FU, Abbara S, Bhalla S, Chung JH, Chung M, et al. Radiological society of north America expert consensus document on reporting chest CT findings related to COVID-19: endorsed by the society of thoracic Radiology, the American college of Radiology, and RSNA. Radiology: *Cardiothoracic Imaging* 2020; 2(2): e200152.

[21] Shenavandeh S, Sefidbakht S, Iranpour P, Teimouri A, Hooshmandi S, Hooshmandi E, et al. COVID-19 and granulomatosis with polyangiitis (GPA): a diagnostic challenge. *Rheumatology* 2020; 59(8): 2170-1.

[22] Chen J, Peng S, Zhang B, Liu Z, Liu L, Zhang W. An uncommon manifestation of COVID-19 pneumonia on CT scan with small cavities in the lungs: A case report. *Medicine* 2020; 99 (28).

[23] Xu Z, Shi L, Wang Y, Zhang J, Huang L, Zhang C, et al. Pathological findings of COVID-19 associated with acute respiratory distress syndrome. *The Lancet Respiratory Medicine* 2020; 8(4): 420-2.

[24] Poggiali E, Vercelli A, Iannicelli T ,Tinelli V, Celoni L, Magnacavallo A. COVID-19, Chronic Obstructive Pulmonary Disease and Pneumothorax: A Frightening Triad. *Eur J Case Rep Intern Med* 2020; 7(7): 001742.

[25] Agricola E, Beneduce A, Esposito A, Ingallina G, Palumbo D, Palmisano A, et al .Heart and Lung Multimodality Imaging in COVID-19. *JACC Cardiovasc Imaging* 2020; 13(8): 1792-808.

[26] Revzin MV, Raza S, Srivastava NC, Warshawsky R, D'agostino C, Malhotra A, et al. Multisystem Imaging Manifestations of COVID-19, Part 2: From Cardiac Complications to Pediatric Manifestations. *Radiographics* 2020; 40(7): 1866-92.

[27] Shi S, Qin M, Shen B, Cai Y, Liu T, Yang F, et al. Association of cardiac injury with mortality in hospitalized patients with COVID-19 in Wuhan, China. *JAMA Cardiology* 2020; 5(7): 802-10.

[28] Guo T, Fan Y, Chen M, Wu X, Zhang L, He T, et al. Cardiovascular implications of fatal outcomes of patients with coronavirus disease 2019 (COVID-19). *JAMA Cardiology* 2020; 5(7): 811-8.

[29] Ruan Q, Yang K, Wang W, Jiang L, Song J. Clinical predictors of mortality due to COVID-19 based on an analysis of data of 150 patients from Wuhan, China. *Intensive Care Medicine* 2020; 46(5): 846-8.

[Downloaded from journal.rums.ac.ir on 2026-11-29]
[DOR: 20.1001.1.17353165.1400.20.3.6.0]
[DOI: 10.52547/jrums.20.3.339]

[30] Puntmann VO, Carerj ML, Wieters I, Fahim M, Arendt C, Hoffmann J, et al. Outcomes of cardiovascular magnetic resonance imaging in patients recently recovered from coronavirus disease 2019 (COVID-19). *JAMA Cardiology* 2020; 5(11): 1265-73.

[31] Arentz M, Yim E, Klaff L, Lokhandwala S, Riedo FX, Chong M, et al. Characteristics and outcomes of 21 critically ill patients with COVID-19 in Washington State. *JAMA* 2020; 323(16): 1612-4.

[32] O'Donnell DH, Abbara S, Chaithiraphan V, Yared K, Killeen RP, Martos R, et al. Cardiac MR imaging of nonischemic cardiomyopathies: imaging protocols and spectra of appearances. *Radiology* 2012; 262(2): 403-22.

[33] Potus F, Mai V, Lebret M, Malenfant S, Breton-Gagnon E, Lajoie AC, et al. Novel insights on the pulmonary vascular consequences of COVID-19. *Am J Physiol Lung Cell Mol Physiol* 2020; 319(2): L277-l88.

[34] Grillet F, Behr J, Calame P, Aubry S, Delabrousse E. Acute pulmonary embolism associated with COVID-19 pneumonia detected with pulmonary CT angiography. *Radiology* 2020; 296(3): E186-E8.

[35] Mak SM, Mak D, Hodson D, Preston R, Retter A, Camporota L, et al. Pulmonary ischaemia without pulmonary arterial thrombus in COVID-19 patients receiving extracorporeal membrane oxygenation: a cohort study. *Clin Radiol* 2020; e1-e5 75(10): 795.

[Downloaded from journal.rums.ac.ir on 2026-11-29]
[DOR: 20.1001.1.17353165.1400.20.3.6.0]
[DOI: 10.52547/jrums.20.3.339]

Radiologic Manifestations of Pulmonary and Cardiovascular Complications of COVID-19: A Narrative Review

P. Iranpoor[1], M. Ghaderian Jahromi[2]

Received: 03/02/21 Sent for Revision: 08/03/21 Received Revised Manuscript: 11/04/21 Accepted:05/05/21

COVID-19 caused by severe acute respiratory syndrome coronavirus 2 (SARS-CoV-2) was soon declared a pandemic. Although different complications have been reported following coronavirus infection, lung involvement is the most important cause of death. In many cases, the disease eventually subsides; however, major short- and long-term complications may persist in a minority. Lung fibrosis, secondary bacterial and fungal infections, cardiovascular involvement such as myocarditis, pericarditis and pulmonary artery emboli may occur in the acute phase or present as a sequel. Different imaging modalities, especially chest CT scan, have an essential role in the initial diagnosis and can be used to monitor the clinical course of the disease, evaluate the response to treatment, and detect possible complications. This article reviews the major pulmonary and cardiovascular complications caused by COVID-19 infection, focusing on their radiologic manifestations. Familiarity with such diagnostic imaging hallmarks is crucial for early diagnosis and optimal patient management and prevention or reduction of mortality.

Key words: COVID-19, Radiology, Lung Complications, Cardiovascular Complications

Funding: None

Conflict of interest: Nothing to declare

Ethical approval: This research was approved by the Ethics Committee of Shiraz University of Medical Sciences (code: IR.SUMS.MED.REC.1399.643)

How to cite this article: Iranpoor P, Ghaderian Jahromi M. Radiologic Manifestations of Pulmonary and Cardiovascular Complications of COVID-19: A Narrative Review. *J Rafsanjan Univ Med Sci* 2021; 20 (3): 339-52. [Farsi]

1- Assistant Prof., Dept. of Radiology, Medical Imaging Research Centre, Shiraz University of Medical Sciences, Shiraz, Iran
ORCID: 0000-0001-6652-2053
(Corresponding Author) Tel: (071) 36474329, Fax: (071) 36474329, E-mail: Iranpour@sums.ac.ir
2- Assistant Prof., Dept. of Radiology, Medical Imaging Research Centre, Shiraz University of Medical Sciences, Shiraz, Iran
ORCID: 0000-0002-9141-4051

[Downloaded from journal.rums.ac.ir on 2026-11-29]
[DOR: 20.1001.1.17353165.1400.20.3.6.0]
[DOI: 10.52547/jrums.20.3.339]