مقاله پژوهشی
مجله دانشگاه علوم پزشکی رفسنجان
دوره ۲۰، دی ۱۴۰۰، ۱۰۹۸-۱۰۸۳

اثر روغن ماهی بر تغییرات هیستومورفومتریک مخ و مخچه ناشی از هیپوکسی طی دوران بارداری در زاده‌های موش صحرایی ماده: یک مطالعه تجربی

کاوه خزائیل[۱]، عباس صادقی[۲]، زهره قطب الدین[۳]، زهرا بصیر[۴]، مریم علی حیدری[۵]، عارف نورایی[۶]

دریافت مقاله: ۱۴۰۰/۰۴/۰۲ ارسال مقاله به نویسنده جهت اصلاح: ۱۴۰۰/۰۵/۱۳ دریافت اصلاحیه از نویسنده: ۱۴۰۰/۰۶/۳۰ پذیرش مقاله: ۱۴۰۰/۰۶/۳۱

چکیده

زمینه و هدف: هیپوکسی دوران بارداری باعث اختلال در تکامل مغز جنین می‌شود. روغن ماهی به‌عنوان کاهنده استرس اکسیداتیو، التهاب و آپوپتوز، در بهبود حافظه عمل می‌کند. این مطالعه با هدف تعیین تأثیر روغن ماهی بر تغییرات هیستومورفومتری مخ و مخچه زاده‌های حاصل از مدل هیپوکسی در موش‌های باردار انجام شد.

مواد و روش‌ها: در این مطالعه تجربی، ۳۶ سر موش صحرایی ماده باردار نژاد ویستار به شش گروه ۶تایی شامل: کنترل، هیپوکسی، روغن ماهی (۱ میلی‌گرم/کیلوگرم/روزانه، خوراکی)، روغن ماهی (۰/۵ میلی‌گرم/کیلوگرم/روزانه، خوراکی)، هیپوکسی + روغن ماهی (۱ میلی‌گرم/کیلوگرم/روزانه، خوراکی) و هیپوکسی + روغن ماهی (۰/۵ میلی‌گرم/کیلوگرم/روزانه، خوراکی) تقسیم شدند. دوره تیمار از روز ششم تا پانزدهم بارداری بود. در روز ۳۰ پس از تولد، موش‌ها کشته شده و پس از برداشتن مغز و اندازه‌گیری وزن آن، در بافر فرمالین ۱۰ درصد فیکس شدند. تغییرات هیستومورفومتریک مخ و مخچه با استفاده از رنگ‌آمیزی هماتوکسیلین و ائوزین بررسی شد. داده‌ها با استفاده از آنالیز واریانس یک‌طرفه و آزمون تعقیبی Tukey تجزیه و تحلیل شدند.

یافته‌ها: هیپوکسی باعث کاهش میانگین وزن، حجم، طول، عرض و ضخامت مغز و هم‌چنین باعث افزایش میانگین تعداد سلول‌های عصبی آسیب دیده، اندازه بدنه سلول‌های پورکنژ و درصد سلول‌های آسیب دیده پورکنژ شد ($p<0/05$). درحالی که تجویز روغن ماهی به موش‌های هیپوکسی شده، باعث بهبود پارامترهای ذکر شده گردید ($p<0/05$).

نتیجه‌گیری: با توجه به نتایج مطالعه حاضر، هیپوکسی دوران بارداری می‌تواند تأثیرات مخربی بر مغز زاده‌ها داشته باشد و تجویز روغن ماهی تا حدودی می‌تواند از اثرات مخرب هیپوکسی بر مغز زاده‌ها جلوگیری کند.

واژه‌های کلیدی: مخ، مخچه، هیپوکسی، روغن ماهی، موش صحرایی

۱- (نویسنده مسئول) استادیار، گروه علوم پایه، دانشکده دامپزشکی، دانشگاه شهید چمران اهواز، اهواز، ایران.
تلفن: ۳۳۳۳ ۰۶۱-۰۰۱۱، دورنگار: ۰۶۱-۳۳۳۳۰۰۱۱، پست الکترونیکی: k.khazaeil@scu.ac.ir
۲- دانشجوی دکترا، گروه علوم پایه، دانشکده دامپزشکی، دانشگاه شهید چمران اهواز، اهواز، ایران
۳- دانشیار، گروه علوم پایه، دانشکده دامپزشکی، دانشگاه شهید چمران اهواز، اهواز، ایران
۴- استادیار، گروه علوم پایه، دانشکده دامپزشکی، دانشگاه شهید چمران اهواز، اهواز، ایران
۵- دانشجوی کارشناسی ارشد، گروه علوم پایه، دانشکده دامپزشکی، دانشگاه شهید چمران اهواز، اهواز، ایران
۶- دانشجوی دکترا، گروه علوم پایه، دانشکده دامپزشکی، دانشگاه شهید چمران اهواز، اهواز، ایران

[Downloaded from journal.rums.ac.ir on 2026-02-18]
[DOR: 20.1001.1.17353165.1400.20.10.2.0]
[DOI: 10.52547/jrums.20.10.1083]

[Downloaded from journal.rums.ac.ir on 2026-02-18]

[DOR: 20.1001.1.17353165.1400.20.10.2.0]

[DOI: 10.52547/jrums.20.10.1083]

مقدمه

هیپوکسی دوران بارداری یک عارضه شایع است که به دلیل نرسیدن جریان خون و اکسیژن کافی به مغز باعث اختلال در برنامه تکاملی مغز جنین می‌شود و دلیل اصلی برای آسیب مغزی در زاده‌ها است [۱]. عوامل مختلفی نظیر ایسکمی/ هیپوکسی بارداری، ارتفاع بالا، فشارخون بالای مادران در دوران بارداری و سیگار کشیدن باعث هیپوکسی جنین می‌شوند. هیپوکسی دوران بارداری نه تنها خطر سقط جنین را افزایش می‌دهد بلکه باعث اختلال رشد و نمو عصبی در دوران کودکی می‌شود [۲]. به طور مشابه با انسان، هیپوکسی قبل از زایمان باعث محدودیت رشد جنینی (Fetal growth restriction; FGR) در جوندگان می‌شود. شدت و مدت زمان هیپوکسی برای ایجاد FGR در جوندگان از اهمیت خاصی برخوردار است [۳]. FGR یکی از عوارض جانبی مهم هیپوکسی قبل از زایمان است که نه‌تنها مرگ‌ومیر نوزادان و اختلالات جنینی را افزایش می‌دهد، بلکه خطر ابتلاء به بیماری‌هایی نظیر اختلال شناخت، تأخیر تکلم و اختلالات رفتاری را نیز در دوران بلوغ افزایش می‌دهد [۴]. مهم‌ترین سیستمی که تحت تأثیر این هیپوکسی قرار می‌گیرد، سیستم عصبی است و محدودیت رشد جنین با تأثیر بر سیستم عصبی در حال رشد موجب اختلالات عصبی و بروز رفتار غیرطبیعی در طول زندگی می‌شود. هم‌چنین هیپوکسی دوران بارداری نه تنها بر رشد عمومی جنین در رحم، بلکه بر اندام‌های حیاتی مهم نظیر مغز در دوران جنینی تا نوجوانی تأثیرگذار است [۵]. در مطالعات انجام شده برای بررسی اثر پاتولوژیک هیپوکسی در دوران بارداری در موش‌های سوری ترانسژنیک، نتایج بیان گرکاهش قابل توجه یادگیری، حافظه فضایی و سیناپتوژنز در این زاده‌ها است. همچنین سطح بالایی از پروتئین پیش ساز آمیلوئید، سطح پایینی از نیپریلیزین (آنزیم تجزیه کننده بتا آمیلوئید) و افزایش تجمع بتا آمیلوئید در مغز موش‌هایی که در معرض کمبود اکسیژن دوران بارداری قرار گرفتند، مشاهده شده است [۶]. افزایش رادیکال‌های آزاد یک عامل مهم در پاتوفیزیولوژی هیپوکسی است به‌طوری که مطالعات نشان می‌دهند که هیپوکسی بارداری باعث افزایش تخریب DNA و پراکسیداسیون لیپید در کبد می‌شود. هیپوکسی با افزایش رادیکال‌های آزاد و تولید ROS (Reactive oxygen species) باعث افزایش رونویسی از mRNA ژن HIF (Hypoxia-inducible factor) می‌شود [۷].

ماهی یا روغن ماهی به دلیل داشتن اسید چرب دوکازا هگزانوئیک اسید (Docosahexaenoic acid; DHA) برای رشد و تکامل طبیعی جنین توصیه می‌شود [۸]. دوکازا هگزانوئیک اسید از خانواده اسیدهای چرب غیر اشباع با زنجیره طولانی (Long-chain polyunsaturated fatty acids; LC-PUFAs) یا اسیدهای چرب امگا-۳ است که در غشای فسفولیپیدی اکثر سلول‌ها به‌ویژه سلول‌های عصبی یافت می‌شوند. این اسید چرب جز اسیدهای چرب ضروری است که بدن قادر به سنتز آن نیست و باید از طریق رژیم غذایی وارد بدن شود [۹]. این اسیدهای چرب طی بارداری

به واسطه جفت از گردش خون مادر به جنین منتقل می شوند و برای رشد بافت عصبی ضروری هستند. بیش‌تر گزارشات نشان می‌دهند که رژیم غذایی غنی از این اسیدهای چرب در طول بارداری از اختلالات جفت، کاهش رشد جنین و زایمان زودرس جلوگیری می‌کند [۱۰]. یافته های بالینی نشان می‌دهند که در ۳ ماهه دوم بارداری، DHA به سرعت در بافت‌های قشری مغز و سیناپس‌های بینایی تجمع می‌یابد و در تکامل سیستم بینایی، بهبود شناخت و حافظه مؤثر است [۱۱]. مطالعات آزمایشگاهی نیز بیان‌گر افزایش توانایی یادگیری در زاده‌های متولد شده از موش‌هایی است که مادران آن‌ها طی بارداری روغن ماهی مصرف می‌کردند [۱۲].

با توجه به اثرات سوء ذکر شده در خصوص هیپوکسی و همچنین تأثیر مفید روغن ماهی به دنبال مدل‌های مختلف بیماری‌های نورودژنراتیو، مطالعه حاضر با هدف تعیین اثرات وابسته به دوز روغن ماهی همزمان با ایجاد مدل هیپوکسی طی دوران بارداری، بر تغییرات هیستومورفومتری مغز زاده های موش صحرایی طراحی شد.

مواد و روش‌ها

در این مطالعه تجربی، ۳۶ سر موش صحرایی ماده بالغ و ۱۸ سر موش صحرایی نر بالغ نژاد ویستار با وزن تقریبی (۲۵۰-۲۰۰) گرم برای جفت‌گیری، تحت شرایط ۱۲ ساعت روشنایی و ۱۲ ساعت تاریکی نگهداری و در دمای ۲±۲۳ درجه سانتی‌گراد و رطوبت ۵±۵۵ درصد استفاده شد. در ضمن همه حیوانات به صورت آزادانه به آب و غذا دسترسی داشتند. تمام مراحل آزمایش براساس دستورالعمل کمیته اخلاق کار با حیوانات آزمایشگاهی دانشکده دامپزشکی دانشگاه شهید چمران اهواز، طراحی و با کد اخلاق EE/97.24.3.49914/scu.ac.ir در سال ۱۳۹۸ اجرا شد. موش‌ها در ۱۸ قفس جداگانه نگهداری شدند و در هر قفس یک موش نر و ۲ موش ماده قرار داده شد. پیش از آن جهت هم زمانی، موش‌های ماده حداقل به مدت یک هفته کنار هم نگهداری شدند. از اولین روز بعد از جفت‌گیری، هر روز جهت تعیین روز صفر بارداری، گسترش واژینال از موش‌های ماده گرفته شد. پس از مشاهده اسپرم در اسمیر تهیه شده از موش‌های صحرایی ماده، آن روز به عنوان روز صفر بارداری در نظر گرفته شد [۱۳].

برای گروه بندی حیوانات، ۳۶ سر موش صحرایی ماده آبستن به شش گروه ۶تایی تقسیم شدند که شامل کنترل، هیپوکسی، روغن ماهی (۱ میلی‌گرم/کیلوگرم/روزانه، به صورت خوراکی) [۱۴]، روغن ماهی (۰/۵ میلی‌گرم/کیلوگرم/روزانه، به صورت خوراکی) [۱۵]، هیپوکسی + روغن ماهی (۱ میلی‌گرم/کیلوگرم/روزانه، به صورت خوراکی) و هیپوکسی + روغن ماهی (۰/۵ میلی‌گرم/کیلوگرم/روزانه، به صورت خوراکی) بود.

جعبه هیپوکسی یک محفظه شیشه‌ای حاوی یک فن و دریچه ورودی وخروجی هوا بوده که متصل به یک کپسول اکسیژن و یک کپسول نیتروژن بود (شکل ۱). نحوه ایجاد مدل هیپوکسی به این صورت بود که موش باردار بین روزهای ۶ تا ۱۵ ام بارداری داخل جعبه قرار داده شده و با

[Downloaded from journal.rums.ac.ir on 2026-02-18]
[DOR: 20.1001.1.17353165.1400.20.10.2.0]
[DOI: 10.52547/jrums.20.10.1083]

تنظیم ورود اکسیژن ۱۰ درصد و نیتروژن ۹۰ درصد به داخل جعبه، به مدت پنج دقیقه دریچه ورود و خروج هوا باز نگه داشته می‌شد، تا هوای داخل جعبه خارج شود. برای مخلوط شدن کامل هوای داخل جعبه هیپوکسی، فن روشن می‌گردید. سپس دریچه ورود و خروج هوا بسته شده و به مدت ۳ ساعت موش‌ها در معرض هوایی با شدت ۱۰ درصد اکسیژن و ۹۰ درصد نیتروژن قرار می‌گرفتند [۱۶]

.

شکل ۱- نمای جعبه هیپوکسی مورد استفاده در مطالعه حاضر. در این جعبه ورود اکسیژن و نیتروژن به داخل آن تنظیم و قابل کنترل بوده و هم چنین حاوی دریچه ورود و خروج هوا و فن برای چرخش هوا داخل جعبه هیپوکسی می باشد.

جهت نمونه‌گیری، روز ۳۰ بعد از تولد، حداقل ۶ سر از زاده‌های هر گروه به صورت تصادفی انتخاب شده و به وسیله تزریق داخل صفاقی کتامین (۷۰ میلی‌گرم/کیلوگرم)- زایلازین (۴ میلی‌گرم/کیلوگرم) بیهوش شده و آسان‌کشی شدند. مخ و مخچه حیوانات، سریعاً خارج شده و بعد از اندازه گیری وزن با استفاده از ترازوی دیجیتال (CAS CA, South Korea)، حجم، طول، عرض و ضخامت مغز با استفاده از کولیس دیجیتال (CA2, China)، در فرمالین بافر ۱۰ درصد تثبیت شدند. پس از تثبیت، مقاطع ۵ میکرومتری از بخش میانی مخ و مخچه‌ها به روش معمول تهیه مقاطع بافتی آماده گردیده و پس از رنگ آمیزی با هماتوکسیلین و ائوزین، تغییرات هیستومورفومتری مورد ارزیابی قرار گرفت [۱۷].

جهت مطالعات هیستومورفومتری، مقاطع تهیه شده توسط میکرسکوپ نوری (Olympus, Japan) بررسی شده و فاکتورهای مختلف از جمله تعداد سلول‌های عصبی آسیب دیده که تیره دیده می‌شوند و هسته‌های پیکنوتیک، اندازه بدنه سلول‌های پورکنژ، درصد سلول‌های آسیب دیده پورکنژ و تغییرات مورفولوژیکی سلول‌های پورکنژ در گروه‌های مختلف آزمایشی اندازه‌گیری و ثبت گردید. تغییرات هیستومورفولوژیکی سلول‌های قشر بافت مغز با استفاده از میکرسکوپ نوری و نرم‌افزار DinoCapture 2.0 نسخه ۱/۵/۴۲ بررسی شدند. برای اندازه‌گیری اندازه سلول‌های پورکنژ در نمونه‌های بافت مخچه، از نرم‌افزار DinoCapture 2.0 نسخه ۱/۵/۴۲ برای اندازه‌گیری ناحیه قطر دایره‌ای سلول‌های پورکنژ استفاده شد. برای بررسی درصد سلول‌های پورکنژ آسیب دیده، آسیب‌های سلولی از جمله تورم سلولی،

[Downloaded from journal.rums.ac.ir on 2026-02-18]
[DOR: 20.1001.1.17353165.1400.20.10.2.0]
[DOI: 10.52547/jrums.20.10.1083]

کوچک شدگی و تخریب سلول‌های تیره مورد بررسی قرار گرفت. برای تورم سلولی، سلول‌هایی را که به عنوان سلولی با هسته سالم و نسبت سیتوپلاسم/هسته آن ۲۰ درصد یا بیش‌تر نسبت به سلول‌های مجاور افزایش داشته باشد، به عنوان سلول متورم در نظر گرفته می‌شد. سلول‌های بدون هسته و مورفولوژی سلولی متمایز به عنوان سلول‌های اتولیتیک بودند. سلول‌های کوچک یا تیره، سلول‌هایی هستند که در مقایسه با سلول‌های مجاور با یک لکه تیره پر شده‌اند و دارای شکل کلی تیره و کوچک هستند. همه پارامترهای هیستومورفومتری در ۱۵ میدان دید و ۵ اسلاید برای هر موش بررسی و گزارش شدند [۱۸].

برای بررسی نرمال بودن توزیع داده‌ها از آزمون Shapiro-Wilk استفاده شد. تجزیه و تحلیل‌های آماری با استفاده از نرم افزار آماری SPSS نسخه ۲۴ انجام شد و برای مقایسه میانگین بین گروه‌ها از آنالیز واریانس یک طرفه و تست تعقیبی Tukey استفاده شد. سطح معنی‌داری در آزمون‌ها ۰/۰۵ منظور گردید. داده‌ها به صورت میانگین ± انحراف معیار نمایش داده شده‌اند.

نتایج

میانگین وزن مغز و حجم آن در گروه هیپوکسی نسبت به گروه کنترل کاهش معنی‌داری داشت (p<۰/۰۰۱). تیمار با روغن ماهی ۰/۵ میلی‌گرم/کیلوگرم تأثیری بر وزن و حجم کاهش یافته مغز در گروه هیپوکسی نداشته و وزن و حجم مغز در این گروه به ترتیب با (p=۰/۰۳۷) و (p<۰/۰۰۱) نیز کاهش معنی‌داری را نشان داد. طول مغز در گروه هیپوکسی نسبت به گروه کنترل کاهش معنی‌داری داشت (p=۰/۰۰۸). عرض مغز در گروه هیپوکسی نسبت به گروه کنترل کاهش معنی‌داری نشان داد (p=۰/۰۰۷) و تیمار با دوز ۰/۵ و ۱ میلی‌گرم/کیلوگرم روغن ماهی به همراه هیپوکسی اختلاف معنی‌داری با گروه کنترل داشت (به ترتیب p=۰/۰۴۱ و p=۰/۰۳۸). کاهش ضخامت مغز در گروه هیپوکسی نسبت به گروه کنترل معنی‌دار بود (p=۰/۰۲۲) و تنها تیمار با روغن ماهی ۰/۵ میلی‌گرم/کیلوگرم به همراه هیپوکسی باعث عدم معنی‌داری ضخامت مغز نسبت به گروه کنترل شد (p=۰/۶۳۷) (جدول ۱ و شکل ۲).

جدول ۱- میانگین و خطای معیار پارامترهای آناتومیکی مغز در زاده‌های ۳۰ روزه گروه‌های مختلف آزمایشی (٦ سر زاده از هر موش صحرایی)

گروه ها / پارامترها	کنترل	هیپوکسی	روغن ماهی ۰/۵ میلی‌گرم	روغن ماهی ۱ میلی‌گرم	هیپوکسی+ روغن ماهی ۰/۵ میلی‌گرم	هیپوکسی+ روغن ماهی ۱ میلی‌گرم
وزن مغز (گرم)	۰/۰۰ ± ۱/۳۵	۰/۰۱ *** ± ۱/۲۲	۱/۳۲ ± ۰/۰۰	۱/۳۹ ± ۰/۱٤	۱/۳۰ ± ۰/۰۱ *	۱/۳۰ ± ۰/۱۰
حجم مغز (میلی‌لیتر مکعب)	۰/۰۲ ± ۰/۷٤	۰/۰۲ *** ± ۰/۵۰	۰/٦٥ ± ۰/۰۱	۰/۷۰ ± ۰/۰۲	۰/۵۸ ± ۰/۰۳ ***	۰/٦٤ ± ۰/۲۰
طول مغز (میلی‌متر)	۰/۲۱ ± ۲۱/٦٥	۰/۲٦ *** ± ۱۹/۸۱	۰/۲٦ ± ۲۰/٦۰	۰/۲۸ ± ۲۱/۲۰	۲۰/۰۵ ± ۰/۲٤ *	۲۰/۰۹ ± ۰/۱۸ *
عرض مغز (میلی‌متر)	۰/۱۲ ± ۱۵/۸٤	۰/۲۷ *** ± ۱۳/۸٤	۰/۲۰ ± ۱۵/۵٦	۰/۲۷ ± ۱۵/٦۷	۱٤/۳۸ ± ۰/۲۰ *	۱٤/٦۹ ± ۰/۱۳ *
ضخامت مغز (میلی‌متر)	۰/۱۵ ± ۹/٤۳	۰/۲٦ * ± ۸/٤۵	۰/۰٦ ± ۹/۰٤	۰/۰۹ ± ۹/۳۳	۰/۲۵ ± ۸/۷۰	۰/۱۳ * ± ۸/٤۲

آنالیز واریانس یک‌طرفه و آزمون تعقیبی Tukey،

[Downloaded from journal.rums.ac.ir on 2026-02-18]
[DOR: 20.1001.1.17353165.1400.20.10.2.0]
[DOI: 10.52547/jrums.20.10.1083]

*، ** و *** نشان دهنده‌ی اختلاف معنی‌داری نسبت به گروه کنترل به ترتیب در سطح p<۰/۰۵، p<۰/۰۱ و p<۰/۰۰۱ است.

شکل ۲- مقایسه مغز زاده‌های ۳۰ روزه موش صحرایی در گروه‌های مختلف آزمایشی. (۱-شاهد، ۲-هیپوکسی، ۳-هیپوکسی روغن ماهی ۰/۵ میلی‌گرم، ٤- هیپوکسی روغن ماهی ۱ میلی‌گرم، ٥- روغن ماهی ۰/۵ میلی‌گرم، ٦- روغن ماهی ۱ میلی‌گرم).

تعداد سلول‌های آسیب دیده تیره رنگ و هسته‌های پیکنوتیک در گروه هیپوکسی افزایش معنی‌داری نسبت به گروه کنترل نشان داد (p<۰/۰۵). این در حالی است که گروه هیپوکسی دریافت کننده روغن ماهی ۱ میلی‌گرم/کیلوگرم اختلاف معنی‌داری نسبت به گروه کنترل نداشت (p>۰/۰۵). با این حال، تعداد سلول‌های آسیب دیده تیره رنگ و هسته‌های پیکنوتیک در گروه هیپوکسی دریافت کننده روغن ماهی ۰/۵ میلی‌گرم/کیلوگرم افزایش معنی‌داری نسبت به گروه کنترل نشان داد (p<۰/۰۵) (نمودار ۱ و شکل ۳)

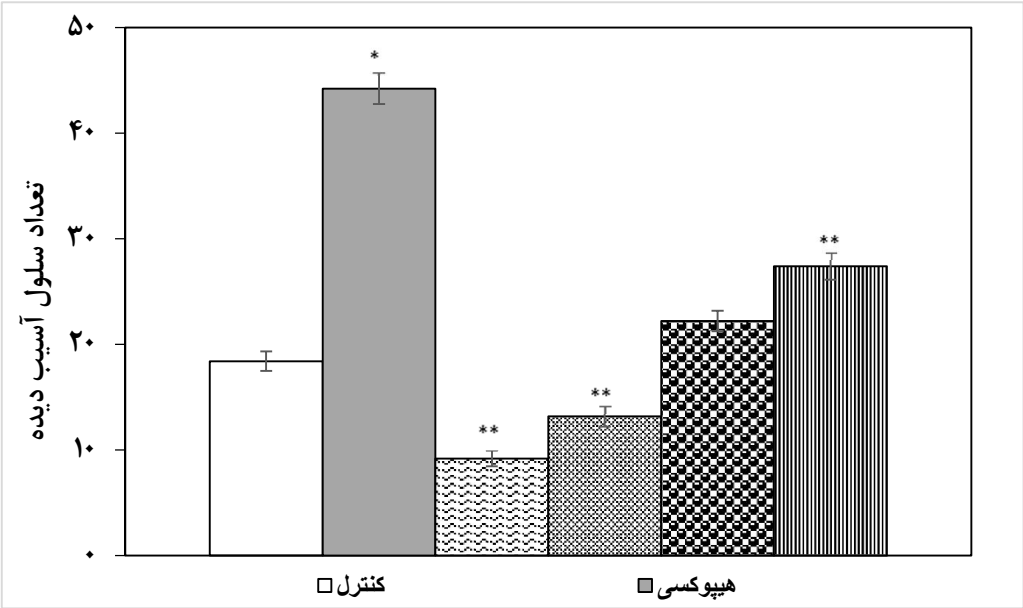

نمودار ۱- تعداد سلول‌های عصبی آسیب دیده تیره رنگ و هسته‌های پیکنوتیک در گروه‌های مختلف آزمایشی. آنالیز واریانس یک‌طرفه و آزمون تعقیبی Tukey،

[Downloaded from journal.rums.ac.ir on 2026-02-18]
[DOR: 20.1001.1.17353165.1400.20.10.2.0]
[DOI: 10.52547/jrums.20.10.1083]

*** و ** نشان دهنده اختلاف معنی‌داری نسبت به گروه کنترل به ترتیب در سطح p<۰/۰۱ و p<۰/۰۰۱ است.***

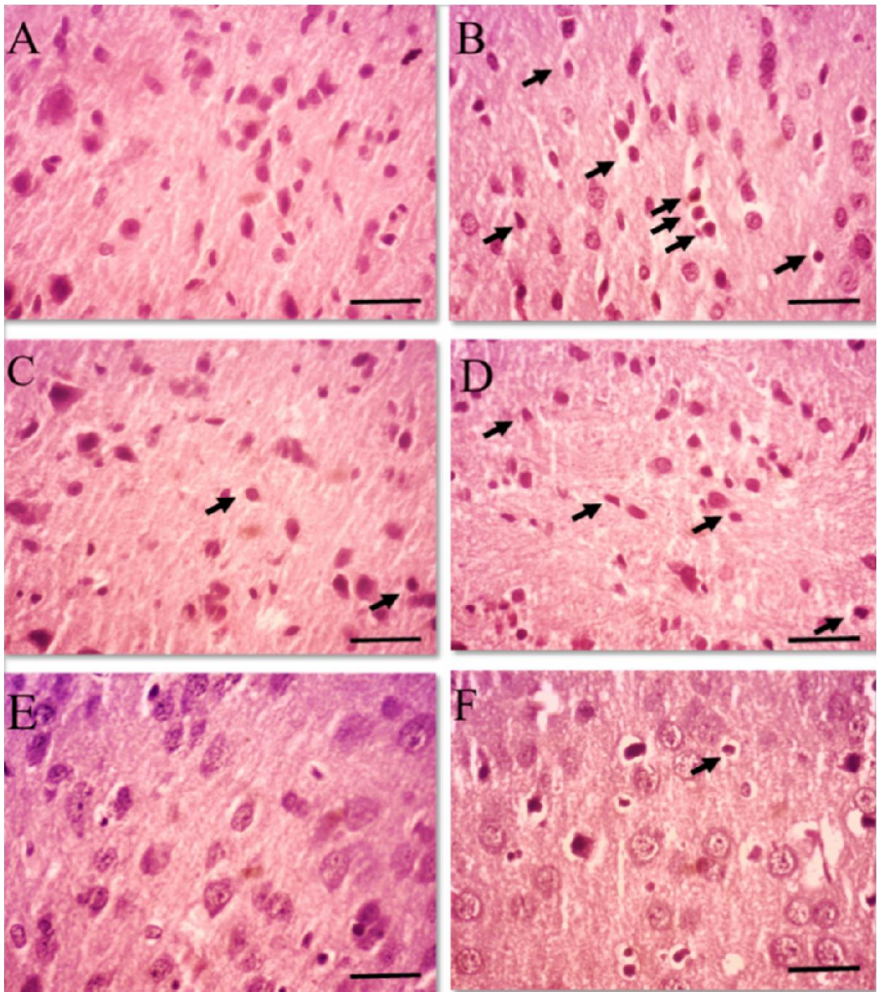

شکل ۳- مقایسه قشر مغز در گروه‌های مختلف آزمایشی (رنگ آمیزی هماتوکسیلین و ائوزین (H&E)، درشت نمایی ۱۰۰×). A) قشر مغز در گروه کنترل که بافت شناسی طبیعی نشان می‌دهد. B) قشر مغز گروه هیپوکسی تعداد زیادی نورون‌های تیره را با کروماتین متراکم نشان می‌دهد. C) قشر مغز گروه هیپوکسی + روغن ماهی ۱ نشان دهنده تعداد کمی هسته پیکنوتیک است. D) قشر مغز گروه هیپوکسی + روغن ماهی ۰/۵ نیز نشان دهنده تعداد کمی هسته پیکنوتیک است. E و F) به ترتیب قشر مغز گروه روغن ماهی ۰/۵ و گروه روغن ماهی ۱ را نشان می‌دهند (نوار مقیاس ۱۰۰ میکرومتر را نشان می دهد).

اندازه بدنه سلول‌های پورکنژ نیز در گروه هیپوکسی کاهش معنی‌داری نسبت به گروه کنترل داشت (p<۰/۰۵). گروه‌های دریافت کننده روغن ماهی ۱ و ۰/۵ میلی‌گرم/کیلوگرم اختلاف معنی‌داری با گروه کنترل نداشتند (p>۰/۰۵). با این حال، روغن ماهی به همراه هیپوکسی نتوانست اندازه بدنه سلول‌های پورکنژ به سطح گروه کنترل برساند، به طوری که گروه‌های هیپوکسی دریافت کننده روغن ماهی ۱ و ۰/۵ میلی‌گرم/کیلوگرم

[Downloaded from journal.rums.ac.ir on 2026-02-18]
[DOR: 20.1001.1.17353165.1400.20.10.2.0]
[DOI: 10.52547/jrums.20.10.1083]

کاهش معنی‌داری نسبت به گروه کنترل داشتند (p<۰/۰۵)

(نمودار ۲ و شکل ۴).

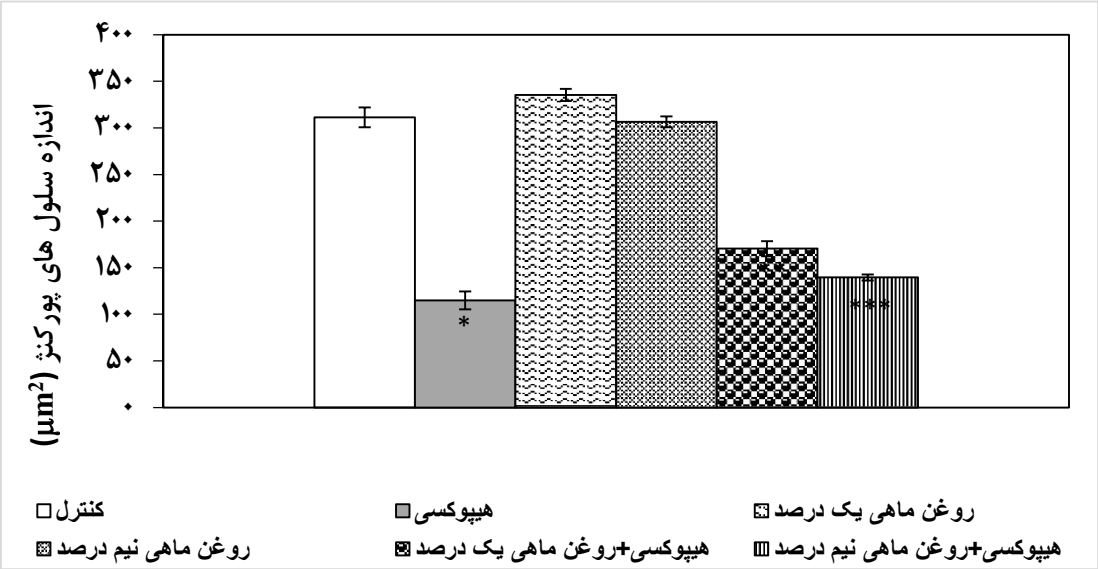

نمودار ۲- اندازه بدنه سلول‌های پورکنژ در گروه‌های مختلف آزمایشی.

آنالیز واریانس یک‌طرفه و آزمون تعقیبی Tukey،

****، ** و *** نشان دهنده اختلاف معنی‌داری نسبت به گروه کنترل به ترتیب در سطح p<۰/۰۵، p<۰/۰۱ و p<۰/۰۰۱ است.***

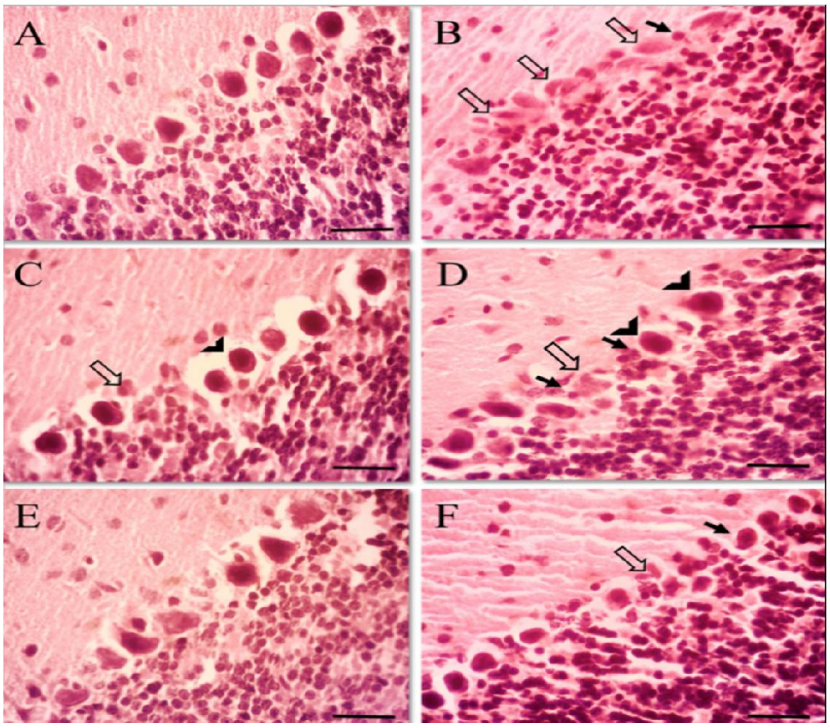

[Downloaded from journal.rums.ac.ir on 2026-02-18]
[DOR: 20.1001.1.17353165.1400.20.10.2.0]
[DOI: 10.52547/jrums.20.10.1083]

شکل ٤- تغییرات مورفولوژیکی سلول‌های پورکنژ در گروه‌های مختلف آزمایشی (H&E، ۱۰۰×). A: گروه کنترل، B: گروه هیپوکسی، C: گروه هیپوکسی + روغن ماهی ۱ میلی‌گرم/کیلوگرم، D: گروه هیپوکسی + روغن ماهی ۰/۵ میلی‌گرم/کیلوگرم، E: گروه روغن ماهی ۱ میلی‌گرم/کیلوگرم، F: گروه روغن ماهی ۰/۵ میلی‌گرم/کیلوگرم. پیکان‌های تیره، سلول‌های تیره شده پورکنژ را نشان می‌دهند. پیکان‌های سفید سلول‌های اتولیزه شده را نشان می‌دهند. پیکان‌های سر، سلول‌های متورم شده را نشان می‌دهند. نوار مقیاس نشان دهنده ۱۰۰ میکرومتر است.

درصد سلول‌های آسیب دیده پورکنژ در گروه هیپوکسی افزایش معنی‌داری نسبت به گروه کنترل نشان داد (p<۰/۰۵). گروه‌های دریافت کننده روغن ماهی ۱ و ۰/۵ میلی‌گرم/کیلوگرم اختلاف معنی‌داری با گروه کنترل نداشتند (p>۰/۰۵). گروه‌های هیپوکسی دریافت کننده روغن ماهی ۱ و ۰/۵ میلی‌گرم/کیلوگرم کاهش معنی‌داری نسبت به گروه هیپوکسی داشتند (p<۰/۰۵). با این حال، گروه‌های هیپوکسی دریافت کننده روغن ماهی ۱ و ۰/۵ میلی‌گرم/کیلوگرم نسبت به گروه کنترل افزایش معنی‌داری را نشان دادند (p<۰/۰۵) (نمودار ۳ و شکل ۴).

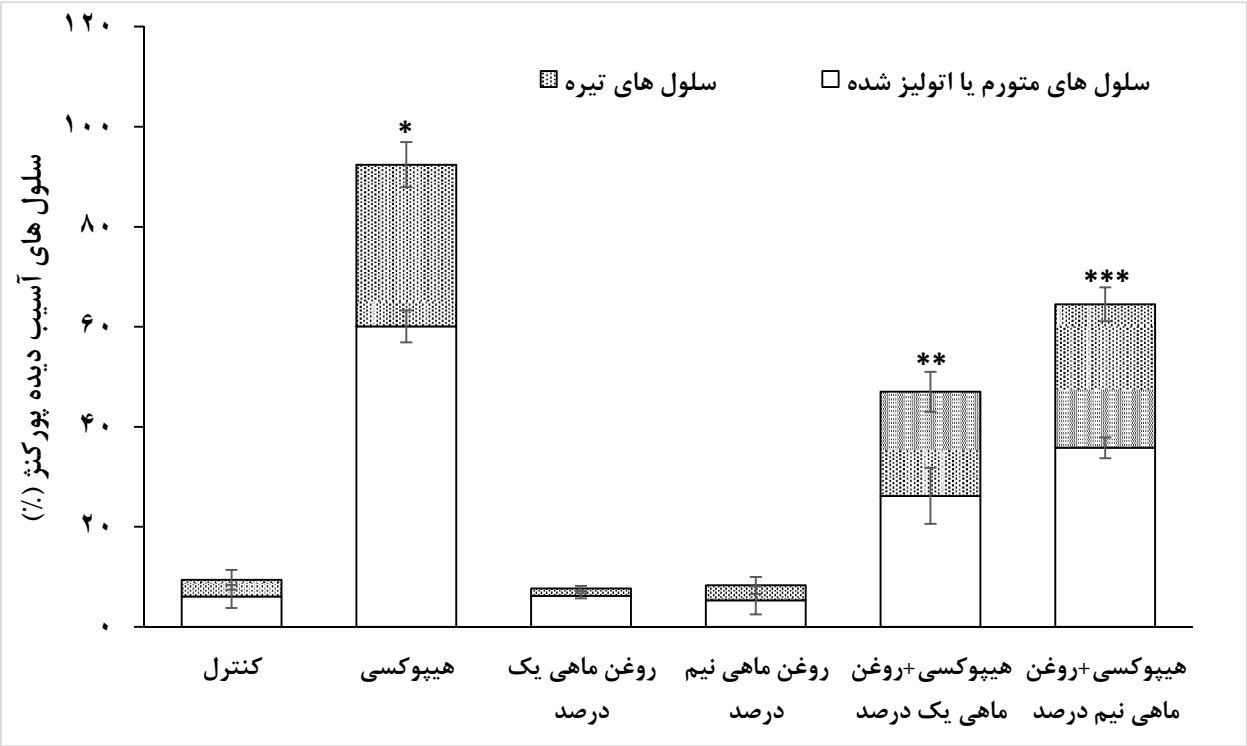

نمودار ۳- درصد سلول‌های آسیب دیده پورکنژ در گروه‌های مختلف آزمایشی.
آنالیز واریانس یک‌طرفه و آزمون تعقیبی Tukey،
****، ** و *** نشان دهنده اختلاف معنی‌داری نسبت به گروه کنترل به ترتیب در سطح p<۰/۰۵، p<۰/۰۱ و p<۰/۰۰۱ است.***

بحث

هیپوکسی به‌عنوان یکی از رایج‌ترین استرس‌های دوران بارداری می‌تواند با تغییر عملکرد هیپوکامپ و اختلال در

[Downloaded from journal.rums.ac.ir on 2026-02-18]
[DOR: 20.1001.1.17353165.1400.20.10.2.0]
[DOI: 10.52547/jrums.20.10.1083]

رشد و نمو عصبی، رفتار زاده‌ها را تا انتهای زندگی تحت تأثیر قرار دهد و باعث افزایش سقط‌جنین، اختلال یادگیری و حافظه در درازمدت و در موارد شدید و طولانی منجر به مرگ نورون‌ها شود. نشان داده شده است که هیپوکسی-ایسکمی در بدو تولد عامل اصلی مرگ و میر نوزادان می‌تواند باشد که منجر به اختلال نورولوژیک در دراز مدت نظیر اختلال شناخت و حافظه، فلج مغزی و صرع می‌شود و اتوفاژی به ویژه در ناحیه CA3 به عنوان مکانیسم احتمالی برای این اختلال حافظه ناشی از هیپوکسی مطرح است [۵]. بر اساس نتایج این پژوهش، هیپوکسی بارداری باعث کاهش وزن مغز در جنین و کاهش حجم، طول، عرض و ضخامت مغز در زاده‌ها گردید. مکانیسم اثر هیپوکسی بر پارامترهای فوق می‌تواند به این دلیل باشد که کاهش اکسیژن بر متابولیسم مغز تأثیر گذاشته و طی آن هیپوکسی/ ایسکمی شدید با کاهش شدید ذخایر انرژی بافت منجر به وقایع بیوشیمیایی کوتاه مدت نظیر اسیدوز، سمیت تحریکی گلوتامات، تولید نیتریک اکسید و ایجاد استرس اکسیداتیو در سیستم عصبی مرکزی می‌شود. این وقایع بیوشیمیایی تشکیل سیستم عصبی را به تأخیر می‌اندازد و به آپوپتوز و التهاب کمک می‌کند [۱۹]. همسو با مطالعه حاضر، مطالعات پیشین نیز نشان داده‌اند که قرار گرفتن در معرض هیپوکسی قبل از زایمان، باعث تولد زاده‌هایی با وزن کم در جوندگان می‌شود [۳]. اخیراً نشان داده شده است جنین‌هایی که مادران آن‌ها از روز ۴ ام بارداری تا روز ۲۱ ام در معرض هیپوکسی قرار داشتند، ۱۲/۵ درصد کاهش وزن هنگام تولد دارند. بر اساس این یافته‌ها مهم‌ترین سیستمی که تحت تأثیر این هیپوکسی قرار می‌گیرد، سیستم عصبی است و محدودیت رشد جنین با تأثیر بر سیستم عصبی در حال رشد موجب اختلالات عصبی و بروز رفتار غیرطبیعی در طول زندگی می‌شود. هم‌چنین در این مطالعات وزن مغز نوزادان به‌طور معنی‌داری کاهش یافت و نشان داد که هیپوکسی دوران بارداری نه‌تنها بر رشد عمومی جنین در رحم، بلکه بر اندام‌های حیاتی مهم نظیر مغز در دوران جنینی تا نوجوانی تأثیرگذار است [۵]. که این مطالعات، نتایج مطالعه حاضر را تأیید مطالعه می‌کند.

اما سؤال اصلی این است که چه شدتی از هیپوکسی باعث FGR می‌شود. در پاسخ به این سوال، مطالعات متعددی در موش‌های صحرایی انجام‌گرفته است. مطالعات نشان می‌دهند که اگر سطح اکسیژن به کم‌تر از ۱۱ درصد برسد باعث کاهش قابل توجهی در وزن جنین می‌شود [۲۰]. در مطالعات دیگر که هیپوکسی (۸ تا ۹/۵ درصد اکسیژن) را برای ۱ روز یا کم‌تر اعمال کردند، FGR معنی‌دار نبود [۲۲-۲۱]. بنابراین مدت زمان قرار گرفتن در معرض هیپوکسی به‌عنوان یکی از عوامل مهم و اساسی در تعیین پیشرفت FGR مطرح است چرا که نشان داده شده است که اعمال هیپوکسی با غلظت ۸ درصد اکسیژن به مدت ۱۲ ساعت به موش‌ها باعث کاهش معنی‌دار وزن نمی‌شود [۲۲]. تغییر ساختار و عملکرد مغز در اغلب نوزادانی که با FGR به دنیا می‌آیند، مشاهده می‌شود. به‌طوری که نوزادانی که از FGR به دنیا آمده‌اند، دورسر کوچک‌تری نسبت به نوزادان طبیعی

[Downloaded from journal.rums.ac.ir on 2026-02-18]
[DOR: 20.1001.1.17353165.1400.20.10.2.0]
[DOI: 10.52547/jrums.20.10.1083]

دارند [۲۳]. تحقیقات بالینی نشان می‌دهد که کاهش وزن مغز نوزادانی که در دوران بارداری از FGR رنج می‌برند، بیش تر مربوط به ناحیه خاکستری مغز است. کاهش حجم ماده خاکستری، مشکلاتی نظیر کاهش توجه و شناخت را به دنبال دارد. بعد از تولد، اختلال در سنتز میلین وجود دارد و حجم ماده سفید نیز کاهش می‌یابد [۲۴]. به طور خلاصه کاهش دور سر، کاهش حجم ماده خاکستری، حجم کل مغز، هیپوکمپ و مخ، تعداد سلول‌های عصبی، تأخیر در میلین سازی و کاهش ارتباط نورونی از جمله تغییرات ساختاری مهم مغز به دنبال FGR هستند و اختلالات حرکتی-شناختی، بینایی، کاهش ضریب هوشی، اختلالات رفتاری، کاهش توجه و بیش فعالی، اضطراب و در موارد شدید فلج مغزی از جمله تغییرات عملکردی و فیزیولوژیک مهم بعد از تولد است [۲۵].

مکانیسم جبران کننده به دنبال کاهش اکسیژن طی هیپوکسی بارداری، افزایش فعالیت میتوکندری است که منجر به افزایش تولید رادیکال‌های آزاد می‌شود [۲۶]. تولید گونه‌های فعال اکسیژن و نیتروژن می‌تواند در پاتوژنز آسیب ماده سفید مغز و مرگ نورونی به دنبال فعال شدن آستروسیت‌ها با آنزیم iNOS نقش داشته باشد [۲۷]. علاوه بر این مطالعات نشان داده است که هیپوکسی متناوب در موش‌های آزمایشگاهی باعث افزایش بیان و فعالیت iNOS در بافت مغز شده و با حذف آنزیم iNOS ، اختلال رفتاری این موش‌ها در ماز آبی موریس بهبود می‌یابد [۲۸].

شواهد در مدل‌های حیوانی که در رژیم غذایی خود کمبود اسیدهای چرب غیر اشباع امگا-۳ را داشتند، حاکی از به تأخیر افتادن رشد و تکامل مغز و بروز اختلالات رفتاری نظیر پاسخ‌های استرسی، افسردگی، تهاجم، اختلال رشد و کاهش حافظه و شناخت در این حیوانات است [۲۹]. در این مطالعه، تیمار با روغن ماهی همزمان با اعمال هیپوکسی مزمن طی بارداری باعث افزایش وزن، حجم، طول، عرض و ضخامت مغز در زاده‌ها گردید. همسو با مطالعه حاضر نشان داده شده است که اسیدهای چرب غیر اشباع امگا-۳ از طریق تنظیم مجدد و هدف قرار دادن مسیرهای پیام‌رسانی، به طور مؤثری آپوپتوز را در سلول‌های در معرض هیپوکسی مهار می‌کنند [۳۰]. همچنین مطالعات پیشین نشان داده‌اند که روغن ماهی با داشتن اسیدهای چرب امگا-۳ و با تأثیر بر الکتروفیزیولوژی و ساختار غشا، در تکامل و عملکرد مغز اثر می‌گذارد، چرا که نوروژنز با مهاجرت، سازماندهی و سنتز میلین دنبال می‌شود و بخش عمده میلین از لیپید و اسید چرب است، بنابراین رژیم غذایی حاوی اسیدهای چرب برای سنتز میلین، سازماندهی و تکامل طبیعی ضروری هستند [۳۱]. اغلب رشد مغز بعد از تولد مربوط به افزایش سرعت سنتز میلین است که خود به دنبال تکامل طبیعی مغز در دوران جنینی به دست می‌آید [۳۲]. در مطالعه حاضر تجویز روغن ماهی به همراه هیپوکسی باعث بهبود تعداد سلول‌های آسیب دیده و اندازه بدنه سلول‌های پورکنژ و درصد سلول‌های آسیب دیده پورکنژ شده است. در همین راستا مطالعات پیشین نیز نشان داده اند که رژیم‌های غذایی غنی

[Downloaded from journal.rums.ac.ir on 2026-02-18]
[DOR: 20.1001.1.17353165.1400.20.10.2.0]
[DOI: 10.52547/jrums.20.10.1083]

از اسیدهای چرب غیر اشباع با پایداری و استحکام میلین و حفظ سیالیت غشا باعث بهبود مورفولوژی طبیعی مغز، ارتباط نورونی مناسب بین شبکه های نورونی و عملکرد طبیعی سیستم عصبی را بهبود می‌دهد [۳۳].

این مطالعه دارای چندین محدودیت بود. در تحقیقات آینده بهتر است فاکتورهای متنوع دیگری از جمله آپوپتوز از طریق رنگ‌آمیزی تانل و بیان ژن‌های آپوپتوزی مانند Bax و P53 و همچنین سنجش فاکتورهای استرس اکسیداتیو دخیل در هیپوکسی و اثرات آنتی اکسیدانی روغن ماهی بر پارامترهای استرس اکسیداتیو سنجیده شود.

نتیجه‌گیری

نتایج حاصل از این تحقیق نشان داد که هیپوکسی مزمن بارداری با محدودیت رشد جنین باعث تأخیر در رشد و تکامل سیستم عصبی، کاهش وزن و حجم مغز جنین می‌شود. این تغییر مورفومتری تا دراز مدت ادامه می‌یابد و باعث کاهش حجم، وزن مغز و اختلال حافظه در زاده‌ها نیز می‌شود. تجویز روغن ماهی با خاصیت‌های آنتی اکسیدانی، کاهش التهاب و کاهش آپوپتوز وابسته به دوز می‌تواند تا حدودی از اختلالات ناشی از هیپوکسی در مغز محافظت کند.

تشکر و قدردانی

به این وسیله از معاونت پژوهشی دانشکده دامپزشکی دانشگاه شهید چمران اهواز جهت حمایت مادی و معنوی از انجام این پژوهش تشکر و قدردانی می‌گردد.

.

References

[1] Nalivaevaa NN, Rybnikova EA. Brain hypoxia and ischemia: New insights into neuroprotection. Frontiers Media SA, 2019; Pages: 10-31.

[2] Li T, Luo Z, Liu Y, Wang M, Yu X, Cao C, et al. Excessive activation of NMDA receptors induced neurodevelopmental brain damage and cognitive deficits in rats exposed to intrauterine hypoxia. *Neurochem Res* 2018; 43(3): 566-80.

[3] Jang EA, Longo LD, Goyal R. Antenatal maternal hypoxia: criterion for fetal growth restriction in rodents. *Front Physiol* 2015; 6(1): 176.

[4] Levine TA, Grunau RE, McAuliffe FM, Pinnamaneni R, Foran A, Alderdice FA. Early childhood

[Downloaded from journal.rums.ac.ir on 2026-02-18]

[DOR: 20.1001.1.17353165.1400.20.10.2.0]

[DOI: 10.52547/jrums.20.10.1083]

neurodevelopment after intrauterine growth restriction: a systematic review. *Pediatrics* 2015; 135(1): 126-41.

[5] Wei B, Li L, He A, Zhang Y, Sun M, Xu Z. Hippocampal NMDAR-Wnt-Catenin signaling disrupted with cognitive deficits in adolescent offspring exposed to prenatal hypoxia. *Brain Res* 2016; 1631(1): 157-64.

[6] Zhang X, Li L, Zhang X, Xie W, Li L, Yang D, et al. Prenatal hypoxia may aggravate the cognitive impairment and Alzheimer's disease neuropathology in APPSwe/PS1A246E transgenic mice. *Neurobiol Aging* 2013; 34(3): 663-78.

[7] Kobayashi Y, Oguro A, Imaoka S. Feedback of hypoxia-inducible factor-1alpha (HIF-1alpha) transcriptional activity via redox factor-1 (Ref-1) induction by reactive oxygen species (ROS). *Free Radic Res* 2021; 55(2):154-164.

[8] Massari M, Novielli C, Mandò C, Di Francesco S, Della Porta M, Cazzola R, et al. Multiple micronutrients and docosahexaenoic acid supplementation during pregnancy: A randomized controlled study. *Nutrients* 2020; 12(8): 24-32.

[9] Roszkos R, Tóth T, Mézes M. practical use of n-3 fatty acids to improve reproduction parameters in the context of modern sow nutrition. *Animals* 2020; 10(7): 11-41.

[10] Basak S, Vilasagaram S, Duttaroy AK. Maternal dietary deficiency of n-3 fatty acids affects metabolic and epigenetic phenotypes of the developing fetus. *Prostaglandins Leukot Essent Fat Acids* 2020; 158(1): 102109.

[11] Gould JF, Smithers LG, Makrides M. The effect of maternal omega-3 (n-3) LCPUFA supplementation during pregnancy on early childhood cognitive and visual development: a systematic review and meta-analysis of randomized controlled trials. *Am J Clin Nutr*. 2013; 97(3): 531-44.

[12] Yang R, Liu S, Zheng Y, Zhang M, Dang R, Tang M. Maternal diet of polyunsaturated fatty acid influence the physical and neurobehaviour of rat offspring. *Int J Dev Neurosci* 2018; 71(1): 156-62.

[13] Kapourchali FR, Louis XL, Eskin MN, Suh M. A pilot study on the effect of early provision of dietary docosahexaenoic acid on testis development, functions, and sperm quality in rats exposed to prenatal ethanol. *Birth Defects Res* 2020; 112(1): 93-104.

[14] Albert BB, Vickers MH, Gray C, Reynolds CM, Segovia SA, Derraik JG, et al. Fish oil supplementation to rats fed high-fat diet during

[Downloaded from journal.rums.ac.ir on 2026-02-18]
[DOR: 20.1001.1.17353165.1400.20.10.2.0]
[DOI: 10.52547/jrums.20.10.1083]

[Downloaded from journal.rums.ac.ir on 2026-02-18]

[DOR: 20.1001.1.17353165.1400.20.10.2.0]

[DOI: 10.52547/jrums.20.10.1083]

pregnancy prevents development of impaired insulin sensitivity in male adult offspring. *Sci Rep* 2017; 7(1): 5595.

[15] Decker MJ, Jones K, Keating GL, Damato EG, Darrah R. Maternal dietary supplementation with omega-3 polyunsaturated fatty acids confers neuroprotection to the newborn against hypoxia-induced dopamine dysfunction. *Sleep Sci* 2016; 9(2): 94-9.

[16] Nalivaevaa NN, Fisk L, Kochkina EG, Plesneva SA, Zhuravin IA, Babusikova EV, et al. Effect of hypoxia/ischemia and hypoxic preconditioning/reperfusion on expression of some amyloid-degrading enzymes. *Ann N Y Acad Sci* 2004; 1035(1): 21-33.

[17] Liu G, Yan Y, Shi B, Huang J, Mu H, Li C, et al. Benefits of progesterone on brain immaturity and white matter injury induced by chronic hypoxia in neonatal rats. *J Thorac Cardiovasc Surg* 2020; 160(2): 55-66.

[18] Mohammad Rezazadeh F, Saedi S, Rahmanifar F, Namavar MR, Dianatpour M, Tanideh N, et al. Fast free of acrylamide clearing tissue (FACT) for clearing, immunolabelling and three-dimensional imaging of partridge tissues. *Microsc Res Tech* 2018; 81(12): 1374-82.

[19] Greco P, Nencini G, Piva I, Scioscia M, Volta CA, Spadaro S, et al. Pathophysiology of hypoxic–ischemic encephalopathy: a review of the past and a view on the future. *Acta Neurologica Belgica* 2020; 120(2): 277-88.

[20] Bahtiyar MO, Buhimschi C, Ravishankar V, Copel J, Norwitz E, Julien S, et al. Contrasting effects of chronic hypoxia and nitric oxide synthase inhibition on circulating angiogenic factors in a rat model of growth restriction. *Am J Obstet Gynecol* 2007; 196(1): 72-81.

[21] Huang L, Shen Z, Xu Q, Huang X, Chen Q, Li D. Increased levels of microRNA-424 are associated with the pathogenesis of fetal growth restriction. *Placenta* 2013; 34(7): 624-7.

[22] Ream M, Ray AM, Chandra R, Chikaraishi DM. Early fetal hypoxia leads to growth restriction and myocardial thinning. *Am J Physiol Regul Integr Comp Physiol* 2008; 295(2): 583-95.

[23] Morsing E, Malova M, Kahn A, Lätt J, Björkman-Burtscher IM, Maršál K, et al. Brain volumes and developmental outcome in childhood following fetal growth restriction leading to very preterm birth. *Front Physiol* 2018; 9: 1583.

[24] Businelli C, De Wit C, Visser GH, Pistorius LR. Ultrasound evaluation of cortical brain development

in fetuses with intrauterine growth restriction. *J Matern Fetal Neonatal Med* 2015; 28(11): 1302-7.

[25] Miller SL, Huppi PS, Mallard C. The consequences of fetal growth restriction on brain structure and neurodevelopmental outcome. *J Physiol* 2016; 594(4): 807-23.

[26] Weis SN, Pettenuzzo LF, Krolow R, Valentim LM, Mota CS, Dalmaz C, et al. Neonatal hypoxia–ischemia induces sex-related changes in rat brain mitochondria. *Mitochondrion* 2012; 12(2): 271-9.

[27] Rizor A, Pajarillo E, Johnson J, Aschner M, Lee E. Astrocytic oxidative/nitrosative stress contributes to Parkinson's disease pathogenesis: the dual role of reactive astrocytes. *Antioxidants* 2019; 8(8): 265-84.

[28] Li RC, Row BW, Kheirandish L, Brittian KR, Gozal E, Guo SZ, et al. Nitric oxide synthase and intermittent hypoxia-induced spatial learning deficits in the rat. *Neurobiol Dis* 2004; 17(1): 44-53.

[29] Ruhland S, Hauser J, Kaunzinger I, Nakamura Y, Stollberg E, Lange KW. Effects of omega-3 fatty acids on working memory in rats with increased sugar intake. *J Funct Foods* 2020; 69(1): 1-5.

[30] Yu X, Liu F, Liu Y, Bai B, Yin H, Wang H, et al. Omega-3 fatty acid protects cardiomyocytes against hypoxia-induced injury through targeting MiR-210-3p/CASP8AP2 axis. *Mol Cell Biochem* 2021, 476(1): 1-9.

[31] Poitelon Y, Kopec AM, Belin S. Myelin fat facts: an overview of lipids and fatty acid metabolism. *Cells* 2020; 9(4): 812.

[32] Mancino DN, Leicaj ML, Lima A, Roig P, Guennoun R, Schumacher M, et al. Developmental expression of genes involved in progesterone synthesis, metabolism and action during the post-natal cerebellar myelination. *J Steroid Biochem Mol Biol* 2021; 207: 105820.

[33] Abu-Ouf NM, Jan MM. The influence of fish oil on neurological development and function. *Can J Neurol Sci* 2014; 41(1): 13-8.

[Downloaded from journal.rums.ac.ir on 2026-02-18]
[DOR: 20.1001.1.17353165.1400.20.10.2.0]
[DOI: 10.52547/jrums.20.10.1083]

The Effect of Fish Oil on Histomorphometric Changes of Cerebrum and Cerebellum Caused by Hypoxia during Pregnancy in Female Rats' Offsprings: A Descriptive Study

K. Khazaeel[۱], A. Sadeghi[۲], Z. Ghotbeddin[۳], Z. Basir[۴], M. Aliheidari[۵], A. Nooraee[۶]

Received:23/06/21 Sent for Revision: 04/08/21 Received Manuscript: 21/09/21 Accepted: 22/09/21

Background and Objectives: Hypoxia during pregnancy impairs fetal brain development. Fish oil acts as a reducer of oxidative stress, inflammation, and apoptosis in improving memory. This study aimed to determine the effect of fish oil on the histomorphometric changes of the offsprings' cerebrum and cerebellum caused by the hypoxia model during pregnancy rats.

Materials and Methods: In this experimental study, 36 pregnant female Wistar rats were divided into six groups (n=6), including control, hypoxia, fish oil (1 mg/kg/day; orally), fish oil (0.5 mg/kg/day; orally), hypoxia + fish oil (1 mg/kg/day; orally), and hypoxia + fish oil (0.5 mg/kg/day; orally). The treatment period ranged from the sixth to the 15th day of pregnancy. On day 30 after birth, the rats were euthanized, and after removing the brain and measuring its weight, it was fixed in 10% formalin buffer. Histomorphometric changes of cerebrum and cerebellum were evaluated using hematoxylin and eosin (H&E) staining. Data were analyzed using one-way analysis of variance and Tukey's post hoc tests.

Results: Hypoxia decreased the weight, volume, length, width, and thickness of the brain, and also increased the number of damaged neurons, the body size of Purkinje cells, and the percentage of damaged Purkinje cells ($p<0.05$). And administration of fish oil to hypoxic rats improved the mentioned parameters ($p<0.05$).

Conclusion: According to the present study results, hypoxia during pregnancy can have destructive effects on offsprings' brains, and administration of fish oil can to some extent prevent the detrimental effects of hypoxia on offsprings' brains.

Keywords: Cerebrum, Cerebellum, Hypoxia, Fish oil, Rat

Funding: This study was funded by Shahid Chamran University of Ahvaz.

Conflict of interest: None declared.

Ethical approval: The Ethics Committee of Shahid Chamran University of Ahvaz approved the study (EE/97.24.3.49914/scu.ac.ir).

How to cite this article: Khazaeel K, Sadeghi A, Ghotbeddin Z, Basir Z, Aliheidari M, Nooraee A. The Effect of Fish Oil on Histomorphometric Changes of Cerebrum and Cerebellum Caused by Hypoxia during Pregnancy in Female Rats' Offsprings: A Descriptive Study. *J Rafsanjan Univ Med Sci* 2022; 20 (10): 1083-98. [Farsi]

1- Assistant Prof., Dept. of Basic Sciences, Faculty of Veterinary Medicine, Shahid Chamran University of Ahvaz, Ahvaz, Iran, ORCID: 0000-0002-4505-1106.

(Corresponding Author) Tel: (061) 33330011, Fax: (061) 33330011, E-mail: k.khazaeil@scu.ac.ir

2- PhD Candidate, Dept. of Basic Sciences, Faculty of Veterinary Medicine, Shahid Chamran University of Ahvaz, Ahvaz, Iran, ORCID: 0000-0002-7133-1566.

3- Associate Prof., Dept. of Basic Sciences, Faculty of Veterinary Medicine, Shahid Chamran University of Ahvaz, Ahvaz, Iran, ORCID: 0000-0003-2110-6333.

4- Assistant Prof., Dept. of Basic Sciences, Faculty of Veterinary Medicine, Shahid Chamran University of Ahvaz, Ahvaz, Iran, ORCID: 0000-0001-8954-7253.

5- MSc Student, Dept. of Basic Sciences, Faculty of Veterinary Medicine, Shahid Chamran University of Ahvaz, Ahvaz, Iran, ORCID: 0000-0001-5430-4147.

6- PhD Candidate, Dept. of Basic Sciences, Faculty of Veterinary Medicine, Shahid Chamran University of Ahvaz, Ahvaz, Iran, ORCID: 0000-0001-8690-2256.

[Downloaded from journal.rums.ac.ir on 2026-02-18]

[DOR: 20.1001.1.17353165.1400.20.10.2.0]

[DOI: 10.52547/jrums.20.10.1083]