

استخوانی شدن کامل رباط عرضی فوقانی کتف: یک گزارش موردی

سامره دهقانی سلطانی^۱، محمد محسن تقوی^۲، عبدالرضا بابائی^۳

دریافت مقاله: ۱۴۰۱/۰۱/۰۸ ارسال مقاله به نویسنده جهت اصلاح: ۱۴۰۱/۰۲/۱۴ دریافت اصلاحیه از نویسنده: ۱۴۰۱/۰۲/۲۶ پذیرش مقاله: ۱۴۰۱/۰۲/۲۸

چکیده

زمینه و هدف: رسوب کلسیم و استخوانی شدن ممکن است در بافت‌هایی مانند عروق، گره‌های لنفاوی، غدد و رباط‌ها مشاهده شود که در برخی موارد باعث ایجاد التهاب و فشار بر روی بافت‌های مجاور از جمله اعصاب می‌شود. با توجه به عبور عصب از زیر رباط عرضی فوقانی کتف (Superior transverse scapular ligament)، استخوانی شدن این رباط می‌تواند منجر به اعمال فشار بر روی عصب مربوطه و در نتیجه ایجاد درد در ناحیه کتف شود که در موارد شدید، جراحی آرتروسکوپی و حذف فشار وارده بر عصب برای بیمار ضروری می‌باشد. هدف این مطالعه توصیف یک مورد استخوانی شدن رباط عرضی فوقانی کتف می‌باشد.

شرح مورد: به هنگام بررسی استخوان‌های کتف موجود در موزه آناتومی، یک مورد غیر معمول شامل استخوانی شدن رباط عرضی فوقانی کتف راست مشاهده شد. این استخوانی شدن منجر به تشکیل یک سوراخ بیضی شکل با قطر بزرگ ۹ و قطر کوچک ۶ میلی‌متر در کنار فوقانی استخوان کتف شده به طوری که بریدگی فوق کتفی معمول، تبدیل به سوراخ فوق کتفی گردیده بود. محیط این رباط کاملاً استخوانی شده ۱۴ و ضخامت آن در بخش میانی ۴ میلی‌متر بود.

نتیجه‌گیری: این مطالعه یک مورد استخوانی شدن رباط عرضی فوقانی کتف را شرح داده است. به منظور تعیین فراوانی این مورد در جمعیت ایرانی و مشخص شدن جنبه‌های مختلف اهمیت بالینی آن مطالعات جامع‌تری مورد نیاز می‌باشد. هم‌چنین از آنجایی که تا به حال استخوانی شدن این رباط در جمعیت ایرانی مستند نشده است، این گزارش حائز اهمیت می‌باشد.

واژه‌های کلیدی: رباط عرضی فوقانی، کلسیفیکاسیون، عروق و عصب فوق کتفی، استخوانی شدن، سندرم گیرافتادن عصب

۱- استادیار گروه آموزشی علوم تشریحی، دانشکده پزشکی، دانشگاه علوم پزشکی رفسنجان، رفسنجان، ایران
۲- دانشیار گروه آموزشی علوم تشریحی، مرکز تحقیقات عوامل اجتماعی مؤثر بر سلامت، دانشکده پزشکی، دانشگاه علوم پزشکی رفسنجان، رفسنجان، ایران
۳- (نویسنده مسئول) استادیار گروه آموزشی علوم تشریحی، دانشکده پزشکی، دانشگاه علوم پزشکی رفسنجان، رفسنجان، ایران
تلفن: ۰۳۴-۳۱۳۱۵۰۵۳، دورنگار: ۰۳۴-۳۱۳۱۵۰۰۳، پست الکترونیکی: Babae.ab@rums.ac.ir

مقدمه

رسوب کلسیم و استخوانی شدن بافت نرم بویژه در ناحیه سر و گردن از یافته‌های شایعی است که برخی از آن‌ها با استفاده از تصویربرداری‌های رادیولوژی قابل تشخیص هستند [۱]. برخی از موارد استخوانی شدن بافت نرم به مداخله و مراقبت‌های طولانی مدت نیاز ندارند، در حالی که تعداد دیگری از آن‌ها ممکن است، تهدید کننده حیات باشند و عامل زمینه‌ای موجود، نیاز به درمان داشته باشد. بافت‌های نرم کلسیفه شده معمولاً علامت و نشانه خاصی ایجاد نمی‌کنند و در اغلب موارد بصورت یافته‌های تصادفی و در حین رادیوگرافی‌های روتین مشاهده و شناسایی می‌شوند [۲]. کلسیفه و استخوانی شدن بافت‌ها ممکن است در عروق، گره‌های لنفاوی، بافت‌های غده‌ای و رباط‌ها بوجود بیایند که در برخی موارد نیز با التهاب و ایجاد اسکار بافتی همراه می‌شوند [۳]. زمانی که کلسیفه شدن در مجاورت بافت استخوانی صورت می‌گیرد تعیین اینکه آیا استخوانی شدن در بافت نرم یا استخوان رخ داده، در برخی موارد دشوار است. مهم‌ترین معیارهای تشخیصی در زمان مواجهه با کلسیفه شدن بافت نرم، موقعیت آناتومیک، توزیع، اندازه، شکل و تعداد موارد کلسیفه شده می‌باشد. ارزیابی محل مورد نظر نیاز به آگاهی کامل از موقعیت آناتومیکی بافت نرم و مجاورت آن با سایر موارد از جمله عروق و اعصاب آن ناحیه دارد [۴-۵].

در افراد زنده بر روی کنار فوقانی استخوان کتف یک بریدگی به نام بریدگی فوق کتفی (Suprascapular notch)، قرار دارد

که بر روی این بریدگی رباطی به نام رباط عرضی فوقانی کتف (Superior transverse scapular ligament) قرار می‌گیرد و این بریدگی را تبدیل به سوراخ می‌کند. از درون این سوراخ عصب فوق کتفی و از بالای رباط شریان و وریدی به همین نام (Suprascapular artery and vein) عبور می‌کند [۶-۷]. استخوانی شدن این رباط و تنگ شدن سوراخ مذکور منجر به ایجاد فشار بر روی عصب مربوطه و در نتیجه ایجاد درد در ناحیه انتشار این عصب می‌شود که در موارد شدید، جراحی آرتروسکوپی و حذف کردن یا کم کردن فشار وارده بر عصب برای بیمار ضروری می‌باشد [۸-۹].

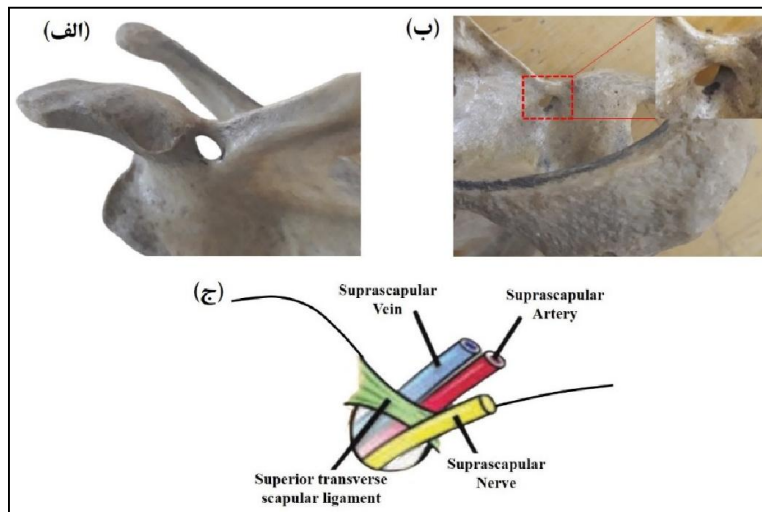
از آن جایی که کلسیفه شدن بافت نرم می‌تواند متأثر از سبک زندگی و یا حتی تفاوت‌های قومی- نژادی افراد باشد و با توجه به مطالعات متعددی که در سایر کشورها در مورد کلسیفه شدن بافت‌های نرم و اهمیت بالینی آن صورت گرفته است [۱۰-۱۱] و همچنین با در نظر گرفتن تعداد اندک مطالعات مشابه و نزدیک به این موضوع در کشور ایران، در این گزارش موردی، به شرح و توصیف جزئیات یک مورد استخوانی شدن رباط عرضی فوقانی کتف خواهیم پرداخت.

شرح مورد

در زمان بررسی استخوان‌های کتف موجود در موزه آناتومی دانشکده پزشکی، یک مورد غیر معمول شامل استخوانی شدن رباط عرضی فوقانی کتف راست مشاهده شد. در ابتدا با استفاده از دوربین دیجیتالی به دقت از این مورد عکس‌برداری صورت گرفت و پس از آن جزئیات آناتومیکی قابل مشاهده با

اندازه‌گیری‌های انجام شده محیط این رباط کاملاً استخوانی شده ۱۴ میلی‌متر و ضخامت آن در بخش میانی ۴ میلی‌متر بود. علاوه بر این بیشترین طول بخش فوقانی این رباط ۱۱ میلی‌متر و بیشترین طول بخش تحتانی آن ۷ میلی‌متر بود. کنار فوقانی کتف نیز تقریباً افقی بود و در امتداد رباط استخوانی شده قرار داشت که این رباط پس از تشکیل سوراخ فوق کتفی، در انتهای خارجی خود به بخش داخلی زائده غرابی یا کوراکوئید متصل شده بود (شکل ۱).

استفاده از کولیس و متر نواری به دقت اندازه‌گیری شد و ثبت گردید. اندازه‌گیری بوسیله دو شخص و در دو زمان مختلف صورت گرفت و در نهایت میانگین اعداد بدست آمده از اندازه‌گیری‌ها گزارش شد. نتایج حاصل از این مطالعه نشان داد که با استخوانی شدن رباط عرضی فوقانی، در کنار فوقانی این استخوان کتف به جای بوجود آمدن بریدگی فوق کتفی، یک سوراخ بیضی شکل (با قطر بزرگ ۹ میلی‌متر و قطر کوچک ۶ میلی‌متر) تشکیل شده بود. همچنین بر اساس



شکل ۱- (الف) تصویر استخوانی شدن رباط عرضی فوقانی در یک مورد استخوان کتف راست از نمای قدامی. (ب) تصویر استخوانی شدن رباط عرضی فوقانی کتف از نمای خلفی فوقانی. (ج) طرح شماتیک عبور عصب فوق کتفی از زیر رباط عرضی فوقانی و عبور شریان و ورید فوق کتفی از بالای رباط عرضی فوقانی کتف.

آن‌ها می‌باشد. استخوانی شدن رباط عرضی فوقانی کتف و پل زدن آن از روی بریدگی فوق کتفی که منجر به تشکیل سوراخ فوق کتفی می‌شود در برخی از حیوانات به فراوانی مشاهده می‌شود، اما میزان شیوع این پدیده در گونه انسانی اندک است [۱۷]. در مطالعه Kour و همکارش که در سال ۲۰۱۶ در

بحث

یکی از مباحث بسیار مهم در علم آناتومی بررسی واریاسیون‌های مختلف عروقی [۱۲]، عصبی [۱۳]، ماهیچه‌ای [۱۴-۱۵] و استخوانی [۱۶] و نیز پرداختن به اهمیت بالینی

کشور هند و بر روی ۶۰ استخوان کتف بدون مشخص بودن جنسیت آنها صورت گرفت، اشکال آناتومیکی و واریاسیون‌های مختلف بریدگی فوق کتفی مورد ارزیابی قرار گرفت. آنها گزارش کردند که ۸ استخوان کتف (۱۳/۳۳ درصد) که ۳ مورد آن مربوط به سمت راست و ۵ مورد مربوط به سمت چپ بود، فاقد بریدگی می‌باشد. بریدگی فوق کتفی در ۵ نمونه (۸/۳۳ درصد) ۷ شکل، در ۲۸ نمونه (۴۶/۶۶ درصد)، U شکل و در ۱۷ نمونه (۲۸/۳۳ درصد) J شکل بود. هم‌چنین در ۲ مورد استخوان کتف (۳/۳۳ درصد)، که در آنها رباط عرضی فوقانی استخوانی شده و بجای بریدگی، سوراخ قابل مشاهده بود [۱۸]. در گزارش Cohen و همکاران نیز به یک مورد کلسیفه شدن این رباط در پدر و پسری از یک خانواده اشاره شده که منجر به فشار بر عصب و ایجاد علائم بالینی مانند درد شانه و آتروفی عضله فوق خاری شده بود [۱۹].

مطالعات مختلف، واریاسیون‌های متعددی را در ارتباط با رباط عرضی فوقانی کتف، گزارش کرده‌اند که شامل مواردی از جمله کلسیفه شدن، استخوانی شدن جزئی یا کامل و نیز تشکیل نوارهای متعدد (multiple bands) رباطی و بدنبال آن چندین سوراخ می‌باشد [۲۰-۲۱]. در مطالعه‌ای که در سال ۲۰۱۳ در کشور مصر و بر روی ۱۳۲ استخوان کتف صورت گرفت و مورفومتری بریدگی استخوان کتف در آن ارزیابی شد، نتایج نشان داد که ۸ استخوان کتف (۶/۰۶ درصد) فاقد بریدگی می‌باشد. هم‌چنین آنها گزارش کردند که در ۶۰ استخوان کتف (۴۵/۴۵ درصد)، این بریدگی دارای قطر عرضی

بزرگتری نسبت به قطر طولی (عمق بریدگی) می‌باشد. در ۵۸ نمونه (۴۳/۹۳ درصد)، قطر طولی بزرگتر از قطر عرضی بود و در ۴ مورد (۳/۰۳ درصد)، استخوانی شدن رباط و ایجاد سوراخ مشاهده شد. هم‌چنین ۲ استخوان کتف (۱/۵ درصد)، هم دارای سوراخ و هم دارای بریدگی بر روی کنار فوقانی بودند [۲۲].

در پژوهشی دیگری که در سال ۲۰۲۰ با عنوان «بریدگی و سوراخ فوق کتفی: وقتی که عصب‌شناسی با آناتومی تلاقی می‌کند» به چاپ رسید، یک مورد استخوانی شدن رباط عرضی فوقانی کتف گزارش شده است. در این مطالعه که مربوط به جمهوری مولداوی می‌باشد، در استخوان کتف یک جسد مذکر ۵۷ ساله علاوه بر استخوانی شدن رباط و ایجاد سوراخ، بریدگی فوق کتفی نیز مشاهده شد [۲۳]. هم‌چنین در این گزارش از استخوانی شدن رباط عرضی فوقانی کتف به عنوان عامل اصلی به دام افتادن عصب و پیامدهای متعاقب آن شامل آتروفی عضلات فوق خاری و تحت خاری، درد و هم‌چنین ضعف در ناحیه شانه یاد شده است.

بر اساس شواهد موجود به نظر می‌آید که این واریاسیون‌های متعدد احتمالاً ناشی از فاکتورهای اتیولوژیک مختلف تأثیرگذار بر شکل‌گیری نهایی این رباط می‌باشد [۲۴-۲۵]. علاوه بر این، تفاوت‌های عددی مشاهده شده در این مطالعات می‌تواند بدلیل تفاوت‌های نژادی در جمعیت‌های مورد بررسی باشد که خود این موضوع یکی از دلایلی است که انجام مطالعات مشابه در جمعیت‌های مختلف را ضروری می‌سازد.

نتیجه‌گیری

این مطالعه یک مورد استخوانی شدن رباط عرضی فوقانی کتف را شرح داده است. به منظور تعیین فراوانی این مورد در جمعیت ایرانی و مشخص شدن جنبه‌های مختلف اهمیت بالینی آن مطالعات جامع‌تری مورد نیاز می‌باشد. هم‌چنین از

آنجایی که تا به حال استخوانی شدن این رباط در جمعیت ایرانی مستند نشده است این گزارش حائز اهمیت می‌باشد.

تشکر و قدردانی

بدین وسیله از تمامی اعضای کمیته اخلاق در پژوهش دانشگاه علوم پزشکی رفسنجان، و هم‌چنین پرسنل موزه آناتومی دانشکده پزشکی، نهایت تشکر و سپاس‌گزاری به عمل می‌آید.

References

- [1] Mupparapu M, Vuppapapati A. Ossification of laryngeal cartilages on lateral cephalometric radiographs. *Angle Orthod* 2005; 75(2): 196-201.
- [2] Sasaki E, Ono A, Yokoyama T, Wada K, Tanaka T, Kumagai G, et al. Prevalence and symptom of ossification of posterior longitudinal ligaments in the Japanese general population. *J Orthop Sci* 2014; 19(3): 405-11.
- [3] Tan DX, Xu B, Zhou X, Reiter RJ. Pineal calcification, melatonin production, aging, associated health consequences and rejuvenation of the pineal gland. *Molecules* 2018; 23(2): 301.
- [4] Turgut AT, Karakaş HM, Özsunar Y, Altın L, Çeken K, Alıcıoğlu B, et al. Age-related changes in the incidence of pineal gland calcification in Turkey: A prospective multicenter CT study. *Pathophysiology* 2008; 15(1): 41-8.
- [5] Wakisaka N, Miwa T, Yoshizaki T, Furukawa M. Cricoid ossification mimicking an impacted foreign body. *J Laryngol Otol* 2006; 120(7): 1-3.

- [6] Okeke C, Ukoha U, Ukoha C, Ekezie J, Mbah J. Morphometric study of the suprascapular notch in Nigerian dry scapulae. *Afr J Biomed Res* 2022; 25(1): 53-8.
- [7] Vijaiand M, Sakthivel M. A Study on Suprascapular Foramen and Its Clinical Importance: A Cadaveric Study in Western Part of Tamilnadu, India. *Int J Anat Res* 2021; 9(3.3): 8086-90.
- [8] Ghodadra N, Nho SJ, Verma NN, Reiff S, Piasecki DP, Provencher MT, et al. Arthroscopic decompression of the suprascapular nerve at the spinoglenoid notch and suprascapular notch through the subacromial space. *Arthroscopy* 2009; 25(4): 439-45.
- [9] Bagoji IB, Hadimani GA, Bulgoud R, Desai V, Prakash K, Bharatha A. Anatomical Variations of the Suprascapular Notch and its Importance in Suprascapular Entrapment Neuropathy. *Maedica* 2020; 15(3): 298-304.
- [10] Vedha S, Vidulatha K. A morphological study of suprascapular notch and incidence of ossification of superior transverse scapular ligament in south indian dry scapulae. *Int J Cur Res Rev* 2017; 9(13): 45-9.
- [11] Farhan T, Kamoona H. MRI-Evaluation of Suprascapular Notch Morphometry and Its Clinical Applications. *J Med Res Surg* 2021; 2(1): 1-6.
- [12] Dehghani-Soltani S, Eftekhar-Vaghefi SH, Babae A. An uncommon variation of the superior laryngeal artery. *Anat Sci J* 2016; 13(1): 63-6.
- [13] Eftekhar Vaghefi SH, Dehghani Soltani S, Babae A. An Uncommon Anatomical Variation of the Sciatic Nerve. *Anat Sci J* 2017; 14(2): 97-100.
- [14] Abdolreza B, Samere DS, Mohajer AJ, Hasan VS, Massood E. The prevalence of palmaris longus absence in the city of kerman in iran and the relevance of age, gender and body side. *Int J Cur Res Rev* 2015; 7(14): 45-8.
- [15] Babae A, Ezzatabadipour M, Saied A. Introducing a supernumerary muscle in the anterior compartment of the hand: A cadaveric study. *Eur J Anat* 2020; 24(4): 277-80.
- [16] Babae A, Kalantari F, Mirza-Ali E, Shabanizadeh A, Dehghani-Soltani S, Taghavi MM. The Relationship between Mandibular Dimensions and Stature in a Kerman Population in 2020. *JUMS* 2021; 8(3): 699-708. [Farsi].

- [17] Khan MA. Complete ossification of the superior transverse scapular ligament in an Indian male adult. *Int J Morphol* 2006; 24(2): 195-6.
- [18] Kour M, Gupta S. Morphology of Suprascapular Notch of Scapula and its Clinical Implications. *Jk Science* 2016; 18(1): 31-4.
- [19] Cohen SB, Dines DM, Moorman CT. Familial calcification of the superior transverse scapular ligament causing neuropathy. *Clin Orthop Relat Res* 1997; 334: 131-5.
- [20] Leider JD, Derise OC, Bourdreaux KA, Dierks GJ, Lee C, Varrassi G, et al. Treatment of suprascapular nerve entrapment syndrome. *Orthop Rev* 2021; 13(2): Doi:10.52965/001c.25554.
- [21] Bhandari PS. Suprascapular Nerve Entrapment by a Trifid Superior Transverse Scapular Ligament. *Indian J oNeurotrauma* 2021; 1-4. Doi: 101055/s-0041-1734344.
- [22] Mahdy AA, Shehab AA. Morphometric variations of the suprascapular notch as a potential cause of neuropathy: anatomical study. *J Am Sci* 2013; 9(3): 189-97.
- [23] Covantev S, Belic O. Suprascapular Notch and Suprascapular Foramen: When Neurology Meets Anatomy. *Online J Health Allied Scs* 2020; 19(3): 13-5.
- [24] Dandekar U, Dandekar K. Cadaveric morphological study of superior transverse scapular ligament and its clinical correlation. *Indian J Clin Anat Physiol* 2019; 6(2): 173-8.
- [25] Polguy M, Sibiński M, Grzegorzewski A, Waszczykowski M, Majos A, Topol M. Morphological and radiological study of ossified superior transverse scapular ligament as potential risk factor of suprascapular nerve entrapment. *BioMed Res Int* 2014; 1-7. Doi: 10.1155/2014/613601. .

Complete Ossification of the Superior Transverse Scapular Ligament: A Case Report

Samereh Dehghani-Soltani¹, Mohammad Mohsen Taghavi^۲, Abdolreza Babae^۳

Received: 28/03/22 Sent for Revision: 04/05/22 Received Revised Manuscript: 16/05/22 Accepted: 18/05/22

Background and Objectives: Calcium deposition and ossification may be seen in tissues such as arteries, lymph nodes, glands, and ligaments which in some cases, it causes inflammation and pressure on adjacent tissues, including nerves. According to the passing of the nerve under the superior transverse scapular ligament, the ossification of this ligament can lead to pressure on the relevant nerve, resulting in pain in the scapular region, which in severe cases, arthroscopic surgery and removal of the pressure on the nerve is necessary for the patient. The aim of this study was to describe a case of ossification of the superior transverse scapular ligament.

Case report: At the time of evaluation of the scapulae in the Anatomy Museum, an unusual case involving ossification of the superior transverse ligament of the right scapula was observed. This ossification led to the formation of an oval hole on the superior border with a large diameter of 9 mm and a small diameter of 6 mm. The circumference of this complete ossified ligament was 14 mm and its thickness in the middle part was 4 mm.

Conclusion: This study described a case of ossification of the superior transverse scapular ligament. In order to determine the frequency of this case in the Iranian population and to determine the various aspects of its clinical significance, more comprehensive studies are needed. This report is also significant as the ossification of this ligament in the Iranian population has not been documented.

Key words: Superior transverse ligament, Calcification, Suprascapular nerve and vessels, Ossification, Nerve entrapment syndrome

Funding: This study did not have any funds.

Conflict of interest: None declared.

Ethical approval: The Ethics Committee of Rafsanjan University of Medical Sciences approved the study (IR.RUMS.REC.1400.090).

How to cite this article: Dehghani-Soltani Samereh, Taghavi Mohammad Mohsen, Babae Abdolreza. Complete Ossification of the Superior Transverse Scapular Ligament: A Case Report. *J Rafsanjan Univ Med Sci* 2022; 21 (02): 255-60. [Farsi]

1- Assistant Professor, Department of Anatomical Sciences, School of Medicine, Rafsanjan University of Medical Sciences, Rafsanjan, Iran
2- Associate Professor, Department of Anatomical Sciences, Social Determinants of Health Research Center, School of Medicine, Rafsanjan University of Medical Sciences, Rafsanjan, Iran
3- Assistant Professor, Department of Anatomical Sciences, School of Medicine, Rafsanjan University of Medical Sciences, Rafsanjan, Iran
ORCID: 0000-0003-3247-5484
(Corresponding Author) Tel: 034-31315053, Fax: 034-31315003, Email: Babae.ab@rums.ac.ir