مقاله پژوهشی
مجله دانشگاه علوم پزشکی رفسنجان
دوره ۲۱، دی ۱۴۰۱، ۱۰۳۶-۱۰۲۵

بررسی مورفومتری و توپوگرافی سوراخ‌های تغذیه‌ای و اندازه‌گیری سایر پارامترهای آنتروپومتری در استخوان‌های ران و درشت‌نی انسانی: یک مطالعه توصیفی

سامره دهقانی سلطانی[۱]، محمد محسن تقوی[۲]، نسترن السادات هاشمی مدنی[۳]، زینب سیریزی نژاد[۴]، احمد شبانی‌زاده[۵]، زهرا تقی‌پور[۶]، اکرم ملاحسینی[۷]، عبدالرضا بابائی[۸]

دریافت مقاله: ۱۴۰۱/۰۸/۱۱ ارسال مقاله به نویسنده جهت اصلاح: ۱۴۰۱/۰۹/۲۶ دریافت اصلاحیه از نویسنده: ۱۴۰۱/۱۰/۲۴ پذیرش مقاله: ۱۴۰۱/۱۰/۲۵

چکیده

زمینه و هدف: اندازه‌گیری ابعاد استخوان‌ها از دیدگاه جراحی‌های مرتبط با استخوان و مفاصل اهمیت ویژه‌ای دارد. موقعیت سوراخ تغذیه‌ای و ابعاد استخوان‌ها در جمعیت‌های مختلف متفاوت می‌باشد. هدف این مطالعه تعیین برخی ابعاد آنتروپومتری و توپوگرافی سوراخ‌های تغذیه‌ای در استخوان‌های ران و درشت‌نی می‌باشد.

مواد و روش‌ها: در این مطالعه توصیفی، ابعاد آنتروپومتری ۴۵ استخوان ران و ۲۵ استخوان درشت‌نی با استفاده از کالیپر، متر و گونیامتر اندازه‌گیری شد. تعداد، شکل، موقعیت و ابعاد سوراخ‌های تغذیه‌ای نیز ارزیابی شد. این اندازه‌گیری‌ها در سال ۱۴۰۱ و بر روی استخوان‌های موجود در موزه آناتومی دانشکده پزشکی رفسنجان انجام شد. نتایج به‌صورت فراوانی، درصد فراوانی، میانگین، انحراف‌معیار، حداقل و حداکثر گزارش شدند.

یافته‌ها: در استخوان ران، ۸۸/۰۶ درصد (۵۹ عدد) و در درشت‌نی تمامی سوراخ‌ها بیضی شکل بودند. هم‌چنین، در استخوان‌های ران و درشت‌نی به ترتیب ۴۰/۳۰ (۲۷ عدد) و ۵۰ درصد (۱۳ عدد) سوراخ‌های تغذیه‌ای در یک‌سوم فوقانی جسم قرار داشتند. میانگین دور گردن و سر ران به ترتیب ۱۰/۴۷ و ۱۳/۹۰ سانتی‌متر و میانگین طول جسم استخوان‌های درشت‌نی و ران به ترتیب ۳۴/۰۸ و ۴۲/۹۲ سانتی‌متر بود. هم‌چنین، میانگین زاویه بین جسم و گردن و زاویه چرخش گردن ران ۱۲۹/۵ و ۱۳/۸۸ درجه بود. طول کوندیل داخلی و خارجی ران ۹/۸۹ و ۱۰/۵۷ و عرض آن‌ها به ترتیب ۳/۰۴ و ۳/۵۸ سانتی‌متر بود. طول کوندیل داخلی و خارجی درشت‌نی ۳/۹۶ و ۳/۵۵ و عرض آن‌ها نیز به ترتیب ۲/۶۷ و ۲/۶۹ سانتی‌متر بود.

نتیجه‌گیری: جمع‌آوری اطلاعات آنتروپومتری مختص هر جمعیت به منظور کاربردهای بالینی امری ضروری می‌باشد.

واژه‌های کلیدی: آنتروپومتری، سوراخ تغذیه‌ای، استخوان ران، استخوان درشت‌نی، توپوگرافی

۱- استادیار گروه آموزشی علوم تشریحی، دانشکده پزشکی، دانشگاه علوم پزشکی رفسنجان، رفسنجان، ایران
۲- دانشیار گروه آموزشی علوم تشریحی، مرکز تحقیقات عوامل اجتماعی مؤثر بر سلامت، دانشکده پزشکی، دانشگاه علوم پزشکی رفسنجان، رفسنجان، ایران
۳- دانشجوی علوم آزمایشگاهی، دانشکده پیراپزشکی، دانشگاه علوم پزشکی رفسنجان، رفسنجان، ایران
۴- دانشجوی علوم آزمایشگاهی، دانشکده پیراپزشکی، دانشگاه علوم پزشکی رفسنجان، رفسنجان، ایران
۵- دانشیار گروه آموزشی علوم تشریحی، مرکز تحقیقات ایمونولوژی و بیماری‌های عفونی، دانشکده پزشکی، دانشگاه علوم پزشکی رفسنجان، رفسنجان، ایران،
۶- دانشیار گروه آموزشی علوم تشریحی، دانشکده پزشکی، دانشگاه علوم پزشکی رفسنجان، رفسنجان، ایران
۷- مربی گروه آموزشی علوم تشریحی، دانشکده پزشکی، دانشگاه علوم پزشکی رفسنجان، رفسنجان، ایران
۸- (نویسنده مسئول) استادیار گروه آموزشی علوم تشریحی، دانشکده پزشکی، دانشگاه علوم پزشکی رفسنجان، رفسنجان، ایران
تلفن: ۰۳۴-۳۱۳۱۵۰۵۳، دورنگار: ۰۳۴-۳۱۳۱۵۰۰۳، پست الکترونیکی: Babaee.ab@gmail.com

[Downloaded from journal.rums.ac.ir on 2025-10-20]
[DOR: 20.1001.1.17353165.1401.21.10.3.8]
[DOI: 10.52547/jrums.21.10.1025]

مقدمه

اندازه‌گیری اجزای مختلف بدن انسان از جمله ابعاد استخوان‌ها به ویژه از دیدگاه آنتروپومتری، از زمان‌های بسیار دور و همگام با شکل‌گیری و پیشرفت علم کالبدشناسی و پزشکی مورد توجه بوده است. برخی از این مقیاس‌ها در کتب مرجع آناتومی توصیف و ثبت شده است [۱]، اما با توجه به وجود تفاوت‌های نژادی و اهمیت موضوع هر ساله مطالعاتی در این زمینه در جمعیت‌های مختلف صورت می‌گیرد [۳-۲]. امروزه با در نظر گرفتن تمامی پیشرفت‌های علم پزشکی هنوز هم برخی از این مقیاس‌ها مانند ابعاد بخش‌های پروگزیمال و دیستال استخوان ران و درشت‌نی و هم‌چنین موقعیت قرارگیری سوراخ‌های تغذیه‌ای این استخوان‌ها از اهمیت بسزایی برخوردار است.

استخوان‌های دراز به وسیله یک شریان تغذیه‌ای اصلی خون رسانی می‌شوند که این شریان معمولاً به صورت مایل و از طریق سوراخ تغذیه‌ای که به صورت یک قانون دور از انتهای در حال رشد استخوان قرار داشته وارد استخوان می‌شود [۴]. گزارش شده است که موقعیت قرارگیری این سوراخ‌ها در استخوان‌های ران و درشت‌نی موش صحرایی در مراحل مختلف رشد استخوانی متغیر می‌باشد [۵]. به منظور حفظ خون‌رسانی استخوان و عدم آسیب به شریان‌های تغذیه‌ای، آگاهی از توپوگرافی و موقعیت قرارگیری این سوراخ‌ها به ویژه در جراحی‌های اختصاصی اندام‌ها از اهمیت به‌سزایی برخوردار است. هم‌چنین، عدم آسیب به این شریان‌ها، در زمان استفاده از یک قطعه استخوان بدون عروق در یک پیوند استخوانی اهمیت بیشتری پیدا می‌کند. در این حالت، سالم نگه‌داشتن شریان‌های تغذیه‌ای و شاخه‌های جانبی آن منجر به زنده ماندن استئوسیت‌ها و استئوبلاست‌ها خواهد شد [۶]. در زمان شکستگی‌های معمول استخوانی نیز آگاهی از موقعیت سوراخ تغذیه‌ای استخوان نسبت به محل شکستگی، در پیش‌آگهی و روند تصمیم‌گیری برای ادامه و نحوه درمان حائز اهمیت می‌باشد [۷]. مطالعاتی وجود دارد که نشان دهنده وجود تفاوت‌های مورفومتری و توپوگرافی سوراخ‌های تغذیه‌ای استخوان‌های دراز در جمعیت‌های نژادی مختلف می‌باشد [۹-۸].

هم‌چنین، با توجه به وجود تفاوت‌های جنسیتی در برخی از استخوان‌های دراز همچون استخوان ران و درشت‌نی، برخی از مطالعات به بررسی اندازه‌ها و ابعاد آنتروپومتریک این استخوان‌ها و کاربرد آن در مواردی مانند تحقیقات باستان‌شناسی و پزشکی قانونی پرداخته‌اند [۱۱-۱۰]. شناخت دقیق ابعاد آنتروپومتری به ویژه در بخش‌های انتهایی استخوان‌های دراز که در تشکیل مفاصل نقش دارند، کمک شایانی به طراحی و ساخت اجزای مصنوعی برای استفاده در جراحی‌های آرتروپلاستی می‌کند. استفاده از این ابعاد به ویژه در ارتباط با استخوان‌های ران و درشت‌نی، به خاطر شرکت در مفاصل مهمی هم‌چون مفصل ران و زانو اهمیت اندازه‌گیری این ابعاد را دو چندان می‌کند [۱۳-۱۲]. یکی از ابعاد آنتروپومتریک مهم در ارتباط با استخوان ران، زاویه بین محور

[Downloaded from journal.rums.ac.ir on 2025-10-20]
[DOR: 20.1001.1.17353165.1401.21.10.3.8]
[DOI: 10.52547/jrums.21.10.1025]

فرضی گردن استخوان و محوری عرضی که دو اپی‌کوندیل استخوان را به هم وصل کرده، می‌باشد. این زاویه را Femoral neck anteversion می‌نامند که در افراد سالم و نرمال میزان آن ۱۵ تا ۲۰ درجه (نسبت به سطح کرونال بدن) به طرف جلو می‌باشد [۱۴]. آگاهی از وضعیت این زاویه در جراحی‌های مفصل ران و اصلاح وضعیت‌های نامناسب حرکتی مرتبط با زاویه گردن ران به ویژه در کودکان از اهمیت خاصی برخوردار است [۱۵].

تا به حال بررسی‌های متعددی در جمعیت‌های مختلف دنیا صورت گرفته است که در این مطالعات، موقعیت، تعداد و مورفومتری سوراخ‌های تغذیه‌ای و ابعاد آنتروپومتریک بخش‌های مختلف استخوان‌های دراز مورد ارزیابی قرار گرفته است [۱۸-۱۶]. اما در این رابطه، در کشور ایران مطالعات اندکی صورت گرفته است. با در نظر گرفتن تفاوت‌های نژادی و قومی که در بین جوامع مختلف وجود دارد و با توجه به اختلافات موجود در خصوصیات فیزیکی و جسمی افراد [۱۹]، ضروری است که در هر جامعه‌ای مطالعاتی مختص افراد آن جامعه صورت گیرد تا بتوان با اطمینان بیشتری از اطلاعات به دست آمده به ویژه در موارد کلینیکی استفاده کرد. بنابراین، هدف از مطالعه حاضر تعیین مورفومتری و توپوگرافی سوراخ‌های تغذیه‌ای و ارزیابی ابعاد آنتروپومتری در استخوان‌های ران و درشت‌نی موجود در موزه آناتومی دانشگاه علوم پزشکی رفسنجان می‌باشد.

مواد و روش‌ها

در این مطالعه توصیفی با کد اخلاق (IR.RUMS.REC.1400.113) که در سال ۱۴۰۱ انجام شد، تعداد ۷۰ استخوان خشک (۴۵ استخوان ران و ۲۵ استخوان درشت‌نی) موجود در موزه آناتومی دانشکده پزشکی رفسنجان، جهت بررسی مورفومتری و توپوگرافی سوراخ تغذیه‌ای و هم‌چنین اندازه‌گیری ابعاد آنتروپومتری، مورد ارزیابی قرار گرفت. در مورد سوراخ تغذیه‌ای در هر دو استخوان، پارامترهایی همچون موقعیت قرارگیری (در یک‌سوم فوقانی، میانی یا تحتانی جسم استخوان)، تعداد، قطر و شکل آن بررسی شد.

شاخص‌های آنتروپومتری مورد ارزیابی در مورد استخوان ران شامل مواردی همچون طول استخوان، دور (محیط) جسم، طول و دور گردن، دور سر، زاویه بین محور گردن و محور جسم، زاویه چرخش گردن، ابعاد عرضی و طولی کوندیل‌ها بود (شکل ۱). شاخص‌های آنتروپومتری مورد ارزیابی در مورد استخوان درشت‌نی شامل مواردی همچون طول استخوان، اقطار عرضی و قدامی- خلفی در بخش میانی جسم، طول و عرض فضای بین‌کوندیلی، قطر قدامی- خلفی و عرضی کوندیل داخلی و نیز قطر قدامی- خلفی و عرضی کوندیل خارجی بود (شکل ۲). به منظور بالا رفتن دقت محاسبات، هر اندازه‌گیری ۳ بار تکرار و در نهایت میانگین سه اندازه‌گیری در نظر گرفته شد. کلیه اندازه‌گیری‌ها در بین ساعت ۱۰ تا ۱۲ صبح و در موزه آناتومی دانشکده پزشکی انجام شد.

[Downloaded from journal.rums.ac.ir on 2025-10-20]
[DOR: 20.1001.1.17353165.1401.21.10.3.8]
[DOI: 10.52547/jrums.21.10.1025]

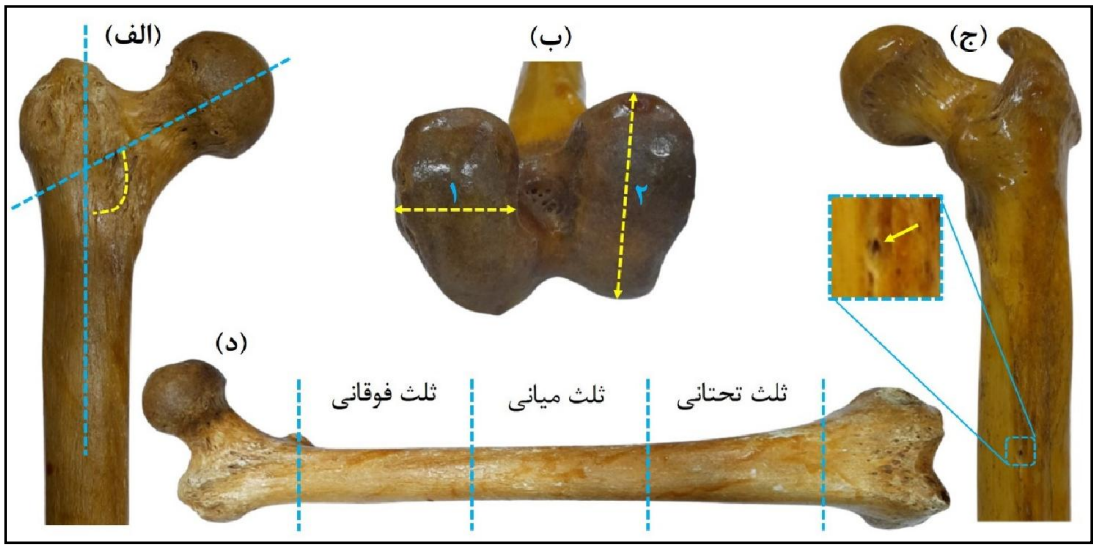

شکل ۱- پارامترهای آنتروپومتری استخوان ران: زاویه بین گردن و جسم استخوان (الف)، عرض کوندیل (۱-ب) و طول کوندیل (۲-ب)، سوراخ تغذیه‌ای (ج)، تقسیم‌بندی جسم استخوان به سه بخش (د).

در این مطالعه، ابعاد طولی و عرضی مربوط به استخوان‌ها و هم‌چنین اقطار سوراخ‌های تغذیه‌ای با استفاده از متر فلزی (TMT-03M, TOSAN, China) و کالیپر (LA series, KERN & SOHN, German) اندازه‌گیری شد. در ارتباط با اندازه‌گیری دور گردن و دور جسم استخوان ران از متر پارچه‌ای (YH-50, YUHANG, China) و هم‌چنین در ارتباط با اندازه‌گیری زاویه‌ها از گونیامتر (PG, Ghamat pooyan, Iran) استفاده شد.

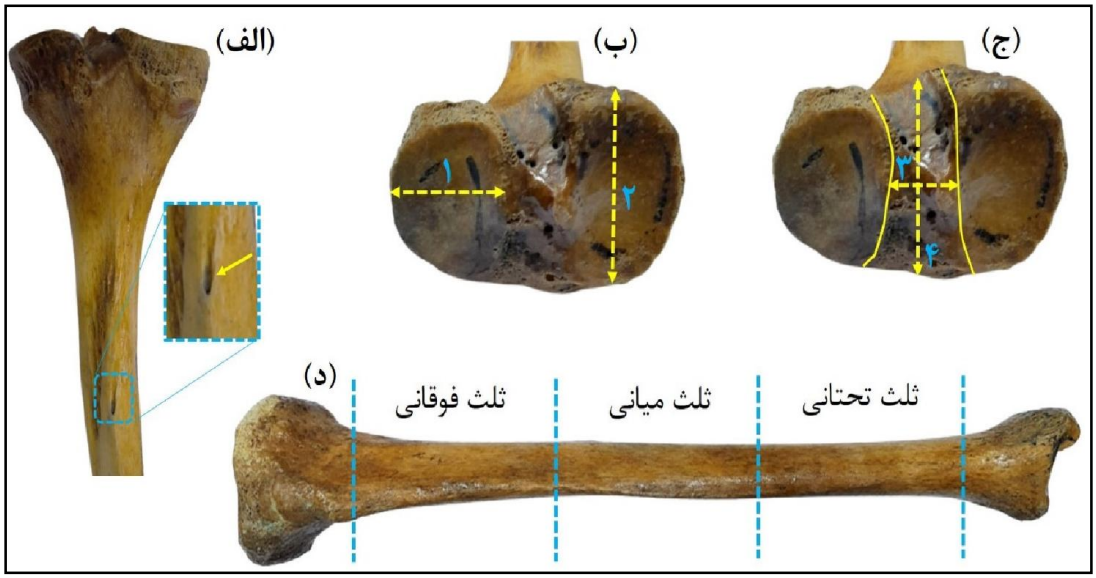

شکل ۲- پارامترهای آنتروپومتری استخوان درشت‌نی: سوراخ تغذیه‌ای (الف)، عرض کوندیل (۱-ب) و طول کوندیل (۲-ب)، عرض فضای بین کوندیلی (۳-ج) و طول فضای بین کوندیلی (٤-ج)، تقسیم‌بندی جسم استخوان به سه بخش (د).

[Downloaded from journal.rums.ac.ir on 2025-10-20]
[DOR: 20.1001.1.17353165.1401.21.10.3.8]
[DOI: 10.52547/jrums.21.10.1025]

تحلیل داده‌ها با استفاده از نرم‌افزار SPSS نسخه ۲۱ صورت گرفت. نتایج به‌صورت فراوانی، درصد فراوانی، میانگین، انحراف معیار، حداقل و حداکثر گزارش شدند.

نتایج

در این پژوهش ۴۵ استخوان ران (۲۴ عدد چپ، ۲۱ عدد راست) و ۲۵ استخوان درشت‌نی (۱۲ عدد چپ، ۱۳ عدد راست) ارزیابی شد. بر اساس داده‌های به دست آمده در این مطالعه، در مورد استخوان ران، ۸۸/۰۶ درصد (۵۹ عدد) سوراخ‌های تغذیه‌ای مشاهده شده دارای شکل بیضی و ۱۱/۹۴ درصد (۸ عدد) از آن‌ها مثلثی شکل بودند. هم‌چنین، ۴۰/۳۰ درصد (۲۷ عدد) از سوراخ‌های تغذیه‌ای در یک‌سوم فوقانی جسم استخوان قرار داشتند. در مورد استخوان درشت‌نی تمامی سوراخ‌های تغذیه‌ای مشاهده شده در سطح خلفی قرار داشتند و بیضی شکل بودند. هم‌چنین، ۵۰ درصد آن‌ها (۱۳ عدد) در یک‌سوم فوقانی جسم استخوان قرار داشتند. تمامی سوراخ‌هایی که در یک‌سوم فوقانی قرار داشتند نسبت به خط نعلی شکل (line Soleal) در موقیت خارجی قرار گرفته بودند. جهت همه سوراخ‌های تغذیه‌ای، در استخوان ران به سمت بالا و در استخوان درشت‌نی به سمت پایین بود. جزئیات بیشتر اطلاعات مورفومتری و توپوگرافی این سوراخ‌ها در جدول ۱ خلاصه شده است.

جدول ۱- مورفومتری و توپوگرافی سوراخ‌های تغذیه‌ای در استخوان‌های درشت نی (۲۵ عدد) و ران (۴۵ عدد)

استخوان	الگوی حضور سوراخ‌ها (درصد) تعداد			شکل سوراخ‌ها (درصد) تعداد		مکان سوراخ‌ها در یک‌سوم (درصد) تعداد			قطر بزرگ سوراخ‌ها (میلی‌متر)		
	یک	دو	سه	بیضی	مثلثی	فوقانی	میانی	تحتانی	میانگین	حداقل	حداکثر
درشت‌نی	۲۴ (۹۶)	۱ (۴)	۰ (۰)	۲۶ (۱۰۰)	۰ (۰)	۱۳ (۵۰)	۸ (۳۰/۷۷)	۵ (۱۹/۲۳)	۲/۲۷	۱	۴
ران	۲۷ (۶۰)	۱۴ (۳۱/۱۱)	۴ (۸/۸۹)	۵۹ (۸۸/۰۶)	۸ (۱۱/۹۴)	۲۷ (۴۰/۳۰)	۲۴ (۳۵/۸۲)	۱۶ (۲۳/۸۸)	۴/۱	۱	۶

از ۲۵ استخوان درشت‌نی مورد بررسی، ۱۲ استخوان مربوط به سمت چپ و ۱۳ استخوان مربوط به سمت راست بود. میانگین طول جسم در استخوان درشت‌نی ۳۴/۰۸ سانتی‌متر به ثبت رسید. هم‌چنین، قطر قدامی- خلفی جسم، نسبت به قطر عرضی آن بیشتر بود. طول کوندیل داخلی نیز نسبت به طول کوندیل خارجی بیشتر بود. اطلاعات کامل مربوط به پارامترهای آنتروپومتری اندازه‌گیری شده در استخوان‌های درشت‌نی در جدول ۲ ارائه شده است.

[Downloaded from journal.rums.ac.ir on 2025-10-20]
[DOR: 20.1001.1.17353165.1401.21.10.3.8]
[DOI: 10.52547/jrums.21.10.1025]

جدول ۲- پارامترهای آنتروپومتری (به سانتی‌متر) استخوان درشت‌نی (n=۲۵)

شاخص توصیفی	طول جسم	قطر قدامی خلفی	قطر عرضی	طول کوندیل داخلی	عرض کوندیل داخلی	طول کوندیل خارجی	عرض کوندیل خارجی	طول فضای بین کوندیلی	عرض فضای بین کوندیلی
میانگین	۳۴/۰۸	۲/۹۳	۱/۹۲	۳/۹۶	۲/۶۷	۳/۵۵	۲/۶۹	۴/۰۹	۱/۴۷
حداقل	۳۱/۴	۲/۴	۱/۶	۳/۳	۲	۳/۱	۲/۱	۳/۱	۱
حداکثر	۳۷/۳	۳/۴	۲/۳	۴/۵	۳/۴	۴/۳	۳/۴	۵	۱/۹
انحراف معیار	۱/۹۹	۰/۳۱	۰/۲۰	۰/۳۳	۰/۴۷	۰/۳۸	۰/۳۷	۰/۴۷	۰/۲۹

از ۴۵ استخوان ران مورد بررسی، ۲۴ استخوان مربوط به سمت چپ و ۲۱ استخوان مربوط به سمت راست بود. میانگین طول جسم در استخوان ران ۴۲/۹۲ سانتی‌متر بود. میانگین زاویه چرخش گردن ۱۳/۸۸ درجه و میانگین زاویه بین جسم و گردن نیز ۱۲۹/۵ درجه بود. جزئیات پارامترهای آنتروپومتری اندازه‌گیری شده در استخوان‌های ران در جدول ۳ نشان داده شده است.

جدول ۳- پارامترهای آنتروپومتری (زوایا برحسب درجه و سایر پارامترها برحسب سانتی‌متر) استخوان ران (n=٤٥)

	طول جسم	دور جسم	طول گردن	دور گردن	دور سر	زاویه چرخش گردن	زاویه بین جسم و گردن	طول کوندیل داخلی	عرض کوندیل داخلی	طول کوندیل خارجی	عرض کوندیل خارجی
میانگین	۴۲/۹۲	۸/۲۵	۴/۲۵	۱۰/۴۷	۱۳/۹۰	۱۳/۸۸	۱۲۹/۵۰	۹/۸۹	۳/۰۴	۱۰/۵۷	۳/۵۸
حداقل	۴۰/۶۰	۷/۱۰	۳/۳۰	۹/۵۰	۱۲/۵۰	۹	۱۱۶	۸/۱۰	۲/۱۰	۹/۵۰	۲/۹۰
حداکثر	۴۶/۳۰	۹/۵۰	۵/۴۰	۱۲/۳۰	۱۶/۹۰	۲۳	۱۳۸	۱۱/۴۰	۳/۶۰	۱۱/۶۰	۴/۴۰
انحراف معیار	۲/۰۸	۰/۶۴	۰/۴۲	۰/۷۴	۱/۱۴	۲/۳۴	۴/۸۸	۰/۷۴	۰/۳۱	۰/۶۶	۰/۳۴

بحث

یکی از موضوعات بسیار مهم و ضروری در مباحث کالبدشناسی، بررسی واریاسیون‌های مختلف ماهیچه‌ای [۲۰-۲۱]، عصبی [۲۳-۲۲]، عروقی [۲۵-۲۴] و استخوانی [۲۷-۲۶] و نیز پرداختن به اهمیت بالینی آن‌ها می‌باشد. علاوه بر شناخت این واریاسیون‌ها، آگاهی از تنوع ابعاد آنتروپومتری در جمعیت‌های نژادی مختلف [۲۸] و کاربرد آن در سایر علوم مانند باستان‌شناسی نیز بر ضرورت انجام این‌گونه مطالعات می‌افزاید.

در مطالعه Prasad و همکاران که در کشور هند و بر روی ۶۰ استخوان درشت نی (۳۰ استخوان سمت چپ و ۳۰ استخوان سمت راست) انجام شد، موقعیت و جهت سوراخ‌های تغذیه‌ای مورد بررسی قرار گرفت [۲۹]. نتایج این مطالعه نشان

[Downloaded from journal.rums.ac.ir on 2025-10-20]
[DOR: 20.1001.1.17353165.1401.21.10.3.8]
[DOI: 10.52547/jrums.21.10.1025]

داد که همه استخوان‌های مورد بررسی دارای سوراخ تغذیه‌ای بودند که در ۵ درصد موارد سوراخ تغذیه‌ای دوتایی و در ۹۵ درصد دیگر سوراخ تغذیه‌ای به شکل منفرد حضور داشت و به جزء یک مورد، در بقیه استخوان‌ها جهت کانال تغذیه‌ای به سمت پایین قرار داشت. هم‌چنین، آن‌ها گزارش کردند که در ۸۴/۱۳ درصد موارد، سوراخ تغذیه‌ای بر روی سطح خلفی استخوان درشت‌نی قرار دارد و موقعیت قرارگیری ۸۱/۱۳ درصد سوراخ‌ها در سمت خارج خط نعلی شکل می‌باشد. هم‌چنین، در ۸۰/۹۵ درصد موارد سوراخ تغذیه‌ای در یک‌سوم فوقانی جسم استخوان قرار داشت. در مطالعه حاضر، ۴ درصد استخوان‌های درشت‌نی دارای سوراخ تغذیه‌ای دوتایی بودند. جهت سوراخ تغذیه‌ای به سمت پایین بود و همه سوراخ‌های موجود بر روی یک‌سوم فوقانی درشت‌نی در سمت خارج خط نعلی شکل قرار داشتند.

در مطالعه دیگری که در کشور ترکیه و بر روی ۲۶۵ استخوان اندام تحتانی شامل استخوان‌های ران، درشت‌نی و نازک‌نی صورت گرفت، گزارش شد که ۷۸/۸ درصد از استخوان‌های مورد بررسی دارای سوراخ تغذیه‌ای منفرد، ۸/۷ درصد از استخوان‌ها دارای سوراخ تغذیه‌ای دوتایی، ۰/۴ درصد از آن‌ها دارای سوراخ تغذیه‌ای سه‌تایی و ۱۲/۱ درصد فاقد سوراخ تغذیه‌ای می‌باشند [۳۰]. هم‌چنین، ۸۷ درصد سوراخ‌های تغذیه‌ای استخوان ران در یک‌سوم میانی جسم استخوان قرار داشتند، در حالی‌که ۷۲ درصد از سوراخ‌های تغذیه‌ای درشت‌نی در یک‌سوم فوقانی جسم و ۹۸ درصد سوراخ‌های تغذیه‌ای نازک‌نی در یک‌سوم میانی جسم قرار گرفته بود و در یک‌سوم تحتانی هیچ یک از نمونه‌ها سوراخ تغذیه‌ای وجود نداشت. علاوه بر این، در مورد استخوان درشت‌نی به جزء یک مورد که جهت سوراخ به سمت بالا قرار داشت در بقیه موارد جهت سوراخ تغذیه‌ای به سمت پایین بود. در مورد استخوان ران نیز به جزء ۳ مورد که جهت سوراخ تغذیه‌ای به صورت افقی قرار گرفته بود. در بقیه موارد جهت سوراخ به سمت بالا قرار داشت. در مطالعه حاضر، سوراخ تغذیه‌ای افقی مشاهده نشد و ۸/۸۹ درصد از استخوان‌های ران دارای سوراخ تغذیه‌ای سه‌تایی بودند و ۳۵/۸۲ درصد سوراخ‌ها در یک‌سوم میانی جسم استخوان قرار داشتند. هم‌چنین، بر خلاف این پژوهش که در یک‌سوم تحتانی هیچ یک از نمونه‌ها سوراخ تغذیه‌ای مشاهده نشد، در مطالعه حاضر، در استخوان ران ۲۳/۸۸ درصد و در استخوان درشت‌نی، ۱۹/۲۳ درصد از سوراخ‌های تغذیه‌ای در یک‌سوم تحتانی استخوان‌های مورد بررسی قرار داشت. تفاوت‌های عددی مشاهده شده در این مطالعات می‌تواند به دلیل تفاوت‌های نژادی در جمعیت‌های مورد بررسی باشد که خود این موضوع، یکی از دلایلی است که انجام مطالعات مشابه در جمعیت‌های مختلف را ضروری می‌سازد.

علاوه بر این، در پژوهشی که در کشور نپال بر روی ۶۰ استخوان درشت‌نی موجود در موزه آناتومی صرف نظر از جنسیت آن‌ها صورت گرفت، ابعاد کوندیل‌های داخلی وخارجی، ابعاد فضای بین کوندیلی و نیز محیط انتهای فوقانی درشت‌نی مورد سنجش و اندازه‌گیری قرار گرفت [۳۱]. داده‌های حاصل از این مطالعه نشان داد که میانگین بعد قدامی- خلفی برای کوندیل‌های داخلی و خارجی به ترتیب ۴۶/۳۸ و ۳۹/۱۴ میلی‌متر و میانگین بعد عرضی برای

[Downloaded from journal.rums.ac.ir on 2025-10-20]
[DOR: 20.1001.1.17353165.1401.21.10.3.8]
[DOI: 10.52547/jrums.21.10.1025]

کوندیل‌های داخلی و خارجی به ترتیب ۲۸/۷۹ و ۲۷/۸۶ میلی‌متر می‌باشد. هم‌چنین، میانگین ابعاد قدامی- خلفی و عرضی برای فضای بین‌کوندیلی به ترتیب ۴۷/۷۵ و ۷/۱۱ میلی‌متر می‌باشد. علاوه بر این موارد، در این پژوهش قطر عرضی و محیط کلی انتهای فوقانی درشت نی نیز به ترتیب ۶۶/۵۶ و ۱۹۱/۱ میلی‌متر گزارش شد.

در مطالعه Siwach که بر روی ۱۵۰ مورد استخوان ران صورت گرفت، قطر سر ران و قطر گردن ران به ترتیب ۴۳/۹۵ و ۲۹/۵ میلی‌متر گزارش شد. هم‌چنین، در این پژوهش نشان داده شد که زاویه چرخش گردن به جلو و زاویه بین گردن و جسم استخوان ران نیز به ترتیب ۱۳/۶۸ و ۱۲۳ درجه می‌باشد [۳۲]. در مطالعه ما میانگین این دو زاویه به ترتیب ۱۳/۸۸ و ۱۲۹/۵ درجه بود.

در نظر گرفتن این نکته نیز بسیار ضروری است که ابعاد آنتروپومتری استخوان‌ها به ویژه زوایا، در دو جنس مختلف نسبت به هم متفاوت می‌باشد. با توجه به این‌که در اغلب مطالعات انجام شده بر روی استخوان‌ها، جنسیت آن‌ها در نظر گرفته نمی‌شود و در برخی موارد نیز تعیین جنسیت به طور دقیق امکان‌پذیر نمی‌باشد، یکی از عوامل مهم که منجر به تفاوت‌های عددی در پژوهش‌های مختلف می‌شود، وجود تعداد استخوان‌های متغیر از هر یک از دو جنسیت در مجموع استخوان‌های مورد ارزیابی می‌باشد. یکی از محدودیت‌های مطالعه حاضر نیز مشخص نبودن جنسیت استخوان‌های مورد بررسی بود. پیشنهاد می‌شود در مطالعات جامع‌تر و با استفاده از تصاویر به دست آمده از رادیولوژی و سی‌تی اسکن، برخی از ابعاد آنتروپومتری این استخوان‌ها در دو جنسیت مختلف ارزیابی و مقایسه گردد تا اطلاعات دقیق‌تری در این زمینه حاصل شود. البته باید به این نکته توجه داشت که تمامی ابعاد آنتروپومتری با استفاده از تصاویر رادیولوژی و سی‌تی اسکن قابل اندازه‌گیری نمی‌باشد و به همین دلیل استفاده از ابعاد استخوان‌های خشک اهمیت فراوانی دارد. هم‌چنین، به منظور جمع‌آوری داده‌های آنتروپومتری مختص هر جمعیت نژادی، مطالعات جامع‌تری مورد نیاز می‌باشد.

نتیجه‌گیری

این پژوهش اطلاعات مربوط به توپوگرافی سوراخ تغذیه‌ای و پارامترهای آنتروپومتری استخوان ران و درشت‌نی، در یک جمعیت ایرانی را گزارش داده است. برخی از این پارامترها (مانند جهت سوراخ‌های تغذیه‌ای، مکان قرارگیری سوراخ‌ها و طول کوندیل‌ها) نسبت به مطالعات مشابه در سایر جمعیت‌ها تا حدودی متفاوت می‌باشد. به نظر می‌رسد با توجه به تفاوت‌های نژادی، جمع‌آوری اطلاعات آنتروپومتری مختص هر جمعیت به منظور کاربردهای بالینی امری ضروری است.

تشکر و قدردانی

به این وسیله از پرسنل محترم سالن تشریح و موزه آناتومی دانشکده پزشکی به دلیل دسته‌بندی و شماره‌گذاری استخوان‌ها و هم‌چنین از معاونت تحقیقات و فناوری دانشگاه علوم پزشکی رفسنجان به دلیل تأمین مالی مطالعه حاضر، نهایت تشکر و سپاس‌گزاری به عمل می‌آید.

[Downloaded from journal.rums.ac.ir on 2025-10-20]
[DOR: 20.1001.1.17353165.1401.21.10.3.8]
[DOI: 10.52547/jrums.21.10.1025]

References

[1] Jadawala V, Deshpande S, Taywade S, Wamborikar H, Pisulkar G, Salwan A. A Review on Morphometry of the proximal femur and it clinical significance. *J Pharm Negat* 2022; 30(1): 2855-63.

[2] Ismail NA, Abd Khupur NH, Osman K, Shafie MS, Nor FM. Stature estimation in Malaysian population from radiographic measurements of upper limbs. *Egypt J Forensic Sci* 2018; 8(1): 1-5.

[3] Rayegan S, Kouhestani H, Babaee A, Shekarreez P, Asafe A, Dehghani-Soltani S, et al. A Servey on Different Types of Ear Lobule in a Kerman Population in 2015. *J Rafsanjan Univ Med Sci* 2017; 16(2): 107-16. [Farsi]

[4] Murlimanju B, Prashanth K, Prabhu LV, Chettiar GK, Pai MM, Dhananjaya K. Morphological and topographical anatomy of nutrient foramina in the lower limb long bones and its clinical importance. *Aust Med J* 2011; 4(10): 530-7.

[5] Johnson V, Beckett S, Márquez-Grant N. Differentiating human versus non-human bone by exploring the nutrient foramen: implications for forensic anthropology. *Int J Legal Med* 2017; 131(6): 1757-63.

[6] Murlimanju B, Prashanth K, Prabhu LV, Saralaya VV, Pai MM, Rai R. Morphological and topographical anatomy of nutrient foramina in human upper limb long bones and their surgical importance. *Rom J Morphol Embryol* 2011; 52(3): 859-62.

[7] Narasipuram A, Priya KAV, Bindu NH. Morphometric study of nutrient foramen of the dried human tibiae. *Int J Anat Res* 2019; 7(2.1): 6468-73.

[8] Fasemore MD, Bidmos MA, Mokoena P, Imam A, Billings BK, Mazengenya P. Dimensions around the nutrient foramina of the tibia and fibula in the estimation of sex. *Forensic Sci Int* 2018; 287: 222. e1-e7.

[9] Roy PP, Shedge Swapna A, Doshi M, Mane DA. A study of variations in nutrient foramen of dry human tibia with its clinical implication. *J Crit Rev* 2020; 7(8): 2417-21.

[10] Šlaus M, Bedić Ž, Strinović D, Petrovečki V. Sex determination by discriminant function analysis of the tibia for contemporary Croats. *Forensic Sci Int* 2013; 226(1-3): 302. e1-e4.

[11] Kranioti E, García-Donas J, Prado PA, Kyriakou X-P, Langstaff H. Sexual dimorphism of the tibia in contemporary Greek-Cypriots and Cretans: forensic applications. *Forensic Sci Int* 2017; 271: 129. e1-e7.

[Downloaded from journal.rums.ac.ir on 2025-10-20]
[DOR: 20.1001.1.17353165.1401.21.10.3.8]
[DOI: 10.52547/jrums.21.10.1025]

[Downloaded from journal.rums.ac.ir on 2025-10-20]

[DOR: 20.1001.1.17353165.1401.21.10.3.8]

[DOI: 10.52547/jrums.21.10.1025]

[12] Indelli PF, Graceffa A, Marcucci M, Baldini A. Rotational alignment of the tibial component in total knee arthroplasty. *Ann Transl Med* 2016; 4(1): 22-31.

[13] Li JW, Ma YS, Xiao LK. Postoperative pain management in total knee arthroplasty. *Orthop Surg* 2019; 11(5): 755-61.

[14] Scorcelletti M, Reeves ND, Rittweger J, Ireland A. Femoral anteversion: significance and measurement. *J Anat* 2020; 237(5): 811-26.

[15] Jia J, Li L, Zhang L, Zhao Q, Liu X. Three dimensional-CT evaluation of femoral neck anteversion, acetabular anteversion and combined anteversion in unilateral DDH in an early walking age group. *Int Orthop* 2012; 36(1): 119-24.

[16] Vadhel CR, Kulkarni MM, Gandotra AR. Anatomy of nutrient foramen of tibia—a study from Gujarat region. *Indian J Clin Anat Physiol* 2015; 2(1): 6-10.

[17] Nanayakkara D, Vadysinghe AN, Nawarathna LS, Sampath H. Determination of sex from the tibia in a contemporary Sri Lankan population. *J Forensic Sci Med* 2019; 5(1): 24-8.

[18] Ghosh T, Ray MK. Anthropometric analysis of nutrient foramen of tibia-A study in eastern India. Int J Res Rev 2020; 7: 100-3.

[19] Kamal R, Yadav PK. Estimation of stature from different anthropometric measurements in Kori population of North India. *Egypt J Forensic Sci* 2016; 6(4): 468-77.

[20] Abdolreza B, Samere DS, Mohajer AJ, Hasan VS, Massood E. The prevalence of palmaris longus absence in the city of kerman in iran and the relevance of age, gender and body side. *Int J Curr Res Rev* 2015; 7(14): 45-8.

[21] Babaee A, Ezzatabadipour M, Saied A. Introducing a supernumerary muscle in the anterior compartment of the hand: A cadaveric study. *Eur J Anat* 2020; 24(4): 277-80.

[22] Eftekhar Vaghefi SH, Dehghani Soltani S, Babaee A. An Uncommon Anatomical Variation of the Sciatic Nerve. *Anat Sci J* 2017; 14(2): 97-100.

[23] Eftekhar-Vaghefi S, Dehghani-Soltani S, Raygan S, Babaee A, Eftekhar-Vaghefi S. An evaluation of tissue destruction time in phrenic nerve after death and counting the number of nerve fibers in C3, C4 and C5 branches. *J Babol Univ Med Sci* 2017; 19(3): 59-65.

[24] Babaee A, Dehghani Soltani S, EftekharVaghefi SH, Jahanbani SS, Ezzatabadipour M. Abnormal Origin of Superior Laryngeal Artery and Its Clinical

chairs and determination of classroom chairs' standard dimensions for 3rd and 6th grade students in Kerman. *Iran Occup Health* 2018; 15(2): 42-53. [Farsi]

[29] Prasad S, Sinha SK, Suman S, Hayat SMB. A Study on Morphological Features of Nutrient Foramen of the Tibia in Human Population of South Bihar Region. *National J Clin Anat* 2021; 10(1): 41-5.

[30] Zahra SU, Kervancioğlu P, Bahşi İ. Morphological and topographical anatomy of nutrient foramen in the lower limb long bones. *Eur J Ther* 2018; 24(1): 36-43.

[31] Mukhia R, Wahekar K. The upper end of tibia of Nepalese adults: a morphometric study. *J Health Allied Sci* 2020; 10(2): 78-81.

[32] Siwach R. Anthropometric study of proximal femur geometry and its clinical application. *Ann Natl Acad Med Sci* 2018; 54(04): 203-15.

Significance: A Case Report. *J Kerman Univ Med Sci* 2017; 24(3): 246-9.

[25] Dehghani-Soltani S, Eftekhar-Vaghefi SH, Babaee A. An uncommon variation of the superior laryngeal artery. *Anat Sci J* 2016; 13(1): 63-6.

[26] Babaee A, Kalantari F, Mirza-Ali E, Shabanizadeh A, Dehghani-Soltani S, Taghavi MM. The Relationship between Mandibular Dimensions and Stature in a Kerman Population in 2020. *J Jiroft Univ Med Sci* 2021; 8(3): 699-708. [Farsi]

[27] Dehghani-Soltani S, Taghavi MM, Babaee A. Complete Ossification of the Superior Transverse Scapular Ligament: A Case Report. *J Rafsanjan Univ Med Sci* 2022; 21(2): 255-60. [Farsi]

[28] Shahabi-Rabori M, Eftekhar-Vaghefi S, Babaee A, Seyedi F. Anthropometric assessment of classroom

[Downloaded from journal.rums.ac.ir on 2025-10-20]
[DOR: 20.1001.1.17353165.1401.21.10.3.8]
[DOI: 10.52547/jrums.21.10.1025]

A Survey on Morphometry and Topography of Nutrient Foramina and Measurement of Other Anthropometric Parameters in Human Femora and Tibiae: A Descriptive Study

Samereh Dehghani-Soltani[1], Mohammad Mohsen Taghavi[2], Nastaran Sadat Hashemi-Madani[3], Zeinab Sirizinezhad[4], Ahmad Shabanizadeh[5], Zahra Taghipour[6], Akram Molahosseini[7], Abdolreza Babaee[8]

Received: 02/10/22 Sent for Revision: 17/12/22 Received Revised Manuscript: 14/01/23 Accepted: 15/01/23

Background and Objectives: Measuring the dimensions of bones is essential from the perspective of surgery related to bones and joints. The position of the nutrient foramen and the bones' dimensions vary in different populations. The aim of this study was to determine some anthropometric dimensions and topography of nutrient foramina in the femora and tibiae.

Materials and Methods: In this descriptive study, the anthropometric dimensions of 45 femora and 25 tibiae were measured using a caliper, meter, and goniometer. The number, shape, position, and measurements of nutrient foramina were also evaluated. This measurement was made in 2022 and on the bones in the Anatomy Museum of the Faculty of Medicine. The results were reported as frequency, frequency percentage, mean, standard deviation, minimum, and maximum.

Results: In the femur, 88.06% (n=59) and in the tibia, all the foramina were oval. Also, in the femur and tibia, 40.30% (n=27) and 50% (n=13) of nutrient foramina were located in the body's upper third, respectively. The average neck and head circumferences of the femur were 10.47 and 13.90 cm, respectively, and the average body length of the tibia and femur were 34.08 and 42.92 cm, respectively. Also, the average angle between the body and the neck and the femoral neck anteversion were 129.5 and 13.88 degrees, respectively. The medial and lateral femoral condyles lengths were 9.89 and 10.57, and their widths were 3.04 and 3.58 cm, respectively. Furthermore, the sizes of the medial and lateral condyles of the tibia were 3.96 and 3.55, and their widths were 2.67 and 2.69 cm, respectively.

Conclusion: It is essential to collect anthropometric information specific to each population for clinical and forensic applications.

Key words: Anthropometry, Nutrient foramen, Femur, Tibia, Topography

Funding: This study was funded by Rafsanjan University of Medical Sciences.

Conflict of interest: None declared.

Ethical approval: The Ethics Committee of Rafsanjan University of Medical Sciences approved the study (IR.RUMS.REC.1400.113).

How to cite this article: Dehghani-Soltani Samereh, Taghavi Mohammad Mohsen, Hashemi-Madani Nastaran Sadat, Sirizinezhad Zeinab, Shabanizadeh Ahmad, Taghipour Zahra, Molahosseini Akram, Babaee Abdolreza. A Survey on Morphometry and Topography of Nutrient Foramina and Measurement of Other Anthropometric Parameters in Human Femora and Tibiae: A Descriptive Study. *J Rafsanjan Univ Med Sci* 2023; 21 (10): 1025-36. [Farsi]

1- Assistant Prof., Dept. of Anatomical Sciences, School of Medicine, Rafsanjan University of Medical Sciences, Rafsanjan, Iran
2- Associate Prof., Dept. of Anatomical Sciences, Social Determinants of Health Research Center, School of Medicine, Rafsanjan University of Medical Sciences, Rafsanjan, Iran
3- Laboratory Sciences Student, School of Paramedicine, Rafsanjan University of Medical Sciences, Rafsanjan, Iran
4- Laboratory Sciences Student, School of Paramedicine, Rafsanjan University of Medical Sciences, Rafsanjan, Iran
5- Associate Prof., Dept. of Anatomical Sciences, Immunology of Infectious Diseases Research Center, School of Medicine, Rafsanjan University of Medical Sciences, Rafsanjan, Iran
6- Associate Prof., Dept. of Anatomical Sciences, School of Medicine, Rafsanjan University of Medical Sciences, Rafsanjan, Iran
7- Lecturer, Dept. of Anatomical Sciences, School of Medicine, Rafsanjan University of Medical Sciences, Rafsanjan, Iran
8- Assistant Prof., Dept. of Anatomical Sciences, School of Medicine, Rafsanjan University of Medical Sciences, Rafsanjan, Iran, ORCID:0000-0002-9848-5442
(Corresponding Author) Tel: (034) 31315053, Fax: (034) 31315003, E-mail: Babaee.ab@gmail.com

[Downloaded from journal.rums.ac.ir on 2025-10-20]
[DOR: 20.1001.1.17353165.1401.21.10.3.8]
[DOI: 10.52547/jrums.21.10.1025]