

مقاله پژوهشی

مجله دانشگاه علوم پزشکی رفسنجان

دوره نهم، شماره اول، بهار ۱۳۸۹، ۳۷-۴۶

بررسی علت مرگ جنین از طریق مطالعه جفت

محمدابراهیم آستانه^۱، جعفر آی^۲، ایران رشیدی^۳، عبدالرحمان دزفولیان^۴، سوسن غلامی^۱

دریافت مقاله: ۸۶/۹/۳ ارسال مقاله به نویسنده جهت اصلاح: ۸۶/۱۲/۵ دریافت اصلاحیه از نویسنده: ۸۸/۱۰/۱۰ پذیرش مقاله: ۸۸/۱۰/۱۴

چکیده

زمینه و هدف: علایم حیاتی شامل تنفس، ضربان قلب یا حرکت خودبخودی عضلات ارادی در زمان تولد نشان می‌دهد که جنین سالم است. مرگ جنین یا مرده‌زایی یکی از مسائل پیچیده علم پزشکی است و عوامل مختلفی در بروز آن دخالت دارند. این عوامل به سه دسته عوامل مادری، جنینی و جفتی تقسیم می‌شوند. هدف این تحقیق بررسی عوامل هیستوپاتولوژیک مربوط به جفت جنین‌های متولد شده در زایشگاه‌های شیراز و اهواز بود.

مواد و روش‌ها: این مطالعه مقطعی بر روی تعداد ۶۰ جفت (Plasenta) در سال ۱۳۸۰ انجام گرفت. از این تعداد، ۳۰ جفت مربوط به مادرانی با جنین سالم (گروه کنترل) و ۳۰ جفت دیگر مربوط به مادران با جنین مرده بود. از جفت‌ها، مقاطع متوالی به ضخامت ۵ میکرون تهیه گردید و خصوصیات هیستوپاتولوژیک آنها از جمله کلسیفیکاسیون، احتقان، واسکولیت، فیبروز دور عروقی، نکروز فیبرینوئید و ترومبوز مورد بررسی قرار گرفت. جهت آنالیز آماری داده‌های به دست آمده از آزمون t استفاده شد.

یافته‌ها: در این تحقیق میزان کلسیفیکاسیون، ترومبوز، واسکولیت، فیبروز دور عروقی یا ضخیم شدن جدار عروق محور پرزها، نکروز فیبرینوئید در بافت دسیدوا، احتقان و پر خونی در عروق پرزها، وجود سلول‌های Hofbauer و تجمع گلیکوژن در گروه تجربی نسبت به گروه کنترل افزایش معنی‌دار ($p < 0.05$) نشان داد.

نتیجه‌گیری: بررسی حاضر نشان داد که اختلالات هیستوپاتولوژیک جفت از جمله کلسیفیکاسیون، ترومبوز عروقی در پرزها، واسکولیت، فیبروز دور عروقی و نکروز فیبرونوئید از عوامل مؤثر بر مرگ و میر جنین می‌باشند.

واژه‌های کلیدی: جنین، مرگ، جفت

۱- مربی گروه آموزشی آناتومی، دانشگاه علوم پزشکی فسا

۲- (نویسنده مسئول) دانشیار گروه مهندسی بافت، دانشکده فن‌آوری‌های نوین در پزشکی و مرکز تحقیقات علوم و تکنولوژی در پزشکی، دانشگاه علوم پزشکی تهران

تلفن: ۰۲۱-۶۶۹۰۷۵۱۷، دورنگار: ۰۲۱-۶۶۵۸۱۵۳۳، پست الکترونیکی: jafar_ai@tums.ac.ir

۳- دانشیار گروه آموزشی پاتولوژی، دانشگاه علوم پزشکی اهواز

۴- استاد گروه آموزشی آناتومی، دانشگاه علوم پزشکی اهواز

مقدمه

عدم وجود علایم حیاتی اعم از تنفس خودبخود، ضربان قلب یا حرکت خودبخودی عضلات ارادی در زمان تولد یا پس از آن را اصطلاحاً مرده‌زایی (Still Birth) یا مرگ جنین (Fetal Death) می‌گویند. مرگ و میر پره‌ناتال عبارت است از مجموع تعداد جنین‌های مرده و مرگ و میر نوزادی از هفته ۲۲ حاملگی (۱۵۴ روز پس از لقاح) تا ۲۸ روز پس از تولد که حدود ۱/۱۲٪ از تمام تولدها را شامل می‌شود [۱].

طبق آمار ارایه شده در کتب مرجع ۸۰٪ از تمامی موارد مرده‌زایی، پیش از ترم و بیش از نیمی از آنها قبل از هفته بیست و هشتم حاملگی رخ می‌دهند [۱].

Bracci و همکاران با بررسی نزدیک به ۲۷۰۰۰ زایمان در طول سال‌های ۱۹۷۳ تا ۱۹۷۸ گزارش دادند که میزان مرگ و میر پره‌ناتال در زنان جوان‌تر از ۳۵ سال، ۲۸ در ۱۰۰۰ و در زنان بالای ۳۵ سال، ۴۷ در ۱۰۰۰ بوده است [۲]. میزان مذکور در زنانی که فشار خون بالا دارند، بیشتر است. طبق گزارش Weerasekera و همکاران در بین ۱۰۲۳ مورد زایمان در زنان ۳۵ سال به بالا و ۵۳۴۳ مورد زنان ۲۵-۲۰ ساله، هیچ‌گونه تفاوتی در میزان مرگ و میر پره‌ناتال دیده نشد، در حالی که در زنان با سن ۳۵ سال، تولد نوزادان کم وزن بیشتر بود [۳].

McLaughlin و همکاران گزارش کردند که زنان تا هفته سی و هشتم بارداری دچار ادم عمومی بدن می‌گردند، اما آنها نتوانستند بین ادم و فشار خون رابطه آماری قابل توجهی پیدا کنند [۴]. Sander و همکارانش با بررسی ۶۵ زن حامله، بر اهمیت خونریزی رحمی تأکید کردند، چرا که ۱۰۰٪ از این زن‌ها در هفته‌های ۱۴ تا ۲۴ حاملگی خونریزی رحمی داشتند. تقریباً یک چهارم زن‌ها

با خونریزی رحمی دچار کنده شدن زودرس جفت بوده و در ۳۲٪ بقیه موارد مرگ جنین به علت سقط و یا مرگ داخل رحمی اتفاق افتاده بود [۵]. در مطالعات مختلف، میزان کنده شدن جفت متفاوت گزارش شده است، آمارها این میزان را حدود ۱ به ازاء هر ۱۵۰ زایمان نشان می‌دهند. Dafallah و همکاران، ۸۴۹۶۱۹ زن باردار سوئدی را مورد ارزیابی قرار دادند. نتایج مطالعه آنها نشان داد که ۳۹۵۹ نفر از زن‌ها دچار عارضه کنده شدن جفت شده و میزان مرگ و میر پره‌ناتال ۲۰٪ بود [۶].

Oosterhof و همکاران میزان شیوع کنده شدن جفت را یک مورد در ۷۵ زایمان و مرگ و میر پره‌ناتال را ۳۰٪ گزارش نمودند. این میزان در مورد مرگ و میر دوران نوزادی و تولد نوزادان مرده تقریباً مساوی بود [۷]. Williams و همکاران میزان مرگ و میر داخل رحمی را در ۸۸۴ حاملگی که دچار کنده شدن جفت شده بودند ۲۱٪ گزارش نمودند [۸].

Sharma و همکاران نشان دادند که مرگ و میر دوره پره‌ناتال برای خانم‌هایی که ادم داشتند، ۳۰٪ بیشتر از جمعیت زنان باردار بود [۹]. Oyelese و همکاران نشان دادند که ناهنجاری‌های جفت حدود ۱٪ از سقط‌ها را شامل می‌شود و یکی از علت‌های اصلی آن، خونریزی در جفت می‌باشد. هم‌چنین خونریزی در جفت در مادران معتاد به کوکائین و سیگار بیشتر است. این محققین عنوان کردند که بررسی وضعیت جفت در مادران معتاد باردار جهت کاهش سقط از اهمیت ویژه‌ای برخوردار است [۱۰]. محققین برای مرگ جنین، علت‌های مختلفی از قبیل سندرم‌های آلودگی مایع آمنیون، ناهنجاری‌های مادرزادی و کروموزومی، ضایعات مختلف جفتی و بیماری‌های مادر را گزارش کرده‌اند. بیشتر تحقیقات انجام شده در این

مقوله معطوف به اتوپسی جنین بوده و کمتر به بررسی هیستوپاتولوژیک جفت پرداخته شده است. نظر به این که یکی از مهم‌ترین عوامل ارتباطی جنین و مادر و تنها وسیله تغذیه جنین، جفت محسوب می‌شود، توجه به اختلالات این عضو و ناهنجاری‌های ماکروسکوپی و میکروسکوپی کمک قابل توجهی به کشف علل مرگ و میر جنین خواهد کرد. در یک تحقیق، تغییرات جفت در حاملگی‌هایی که منجر به تولد نوزاد مرده شده بود، نشان داد که در بسیاری موارد علت‌یابی مرده‌زایی با بررسی هیستوپاتولوژیک جفت در مقایسه با اتوپسی جنین به تنهایی، موفق‌تر است [۱۱].

در یک مطالعه رابطه تغییرات پاتولوژیک جنین و بیماری‌های مادری بررسی شد [۱۲] در زمینه تغییرات هیستوپاتولوژیک و ارتباط آن با مرگ جنین تحقیقات کمی صورت گرفته است، لذا تحقیق حاضر با هدف بررسی عوامل هیستوپاتولوژیک مربوط به جفت جنین‌های متولد شده در بخش زایمان بیمارستان‌های زینبیه شیراز و زایشگاه بهمن اهواز در سال ۱۳۸۰ طرح‌ریزی شد.

مواد و روش‌ها

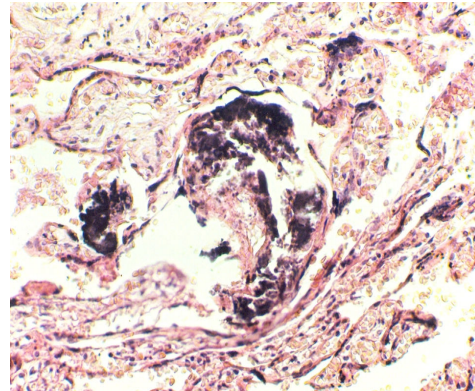
در این تحقیق که از نوع بررسی مقطعی بوده، جهت تهیه نمونه‌های جفت به بخش زایمان بیمارستان‌های زینبیه شیراز و زایشگاه بهمن اهواز مراجعه و نمونه‌های جفت، با همکاری متخصصین زنان و کارکنان بیمارستان‌های مذکور از مادرانی که جنین مرده به دنیا آورده بودند، جمع‌آوری گردید. جفت‌ها بلافاصله پس از زایمان درون ظرف محتوی فرمالین بافر ۱۰٪ قرار می‌گرفتند تا از ایجاد هر گونه تغییرات تخریبی جلوگیری شود. تعداد جفت‌هایی که به این روش جمع‌آوری شدند ۶۰ عدد بود و در مدت سه ماه جمع‌آوری شدند که ۳۰

عدد از آنها مربوط به مادرانی با جنین سالم (گروه کنترل) و ۳۰ عدد مربوط به مادرانی با جنین مرده (گروه تجربی) بود. جهت بررسی‌های هیستوپاتولوژیک، از جفت‌ها نمونه‌برداری شد و بعد از انجام عملیات آماده‌سازی بافت و تهیه اسلاید به صورت مقاطع متوالی به ضخامت ۵ میکرون و رنگ‌آمیزی به روش هماتوکسیلین - ائوزین، لام تهیه شد. جهت بررسی وجود کلسیفیکاسیون از روش مشاهده رسوب کلسیم به صورت نقاط بنفش تیره در اندازه‌های مختلف با ظاهر گرانولاری شکل و بازوفیل و برای بررسی ترومبوز عروق محور پرزها، از روش مشاهده لایه‌های متناوب روشن و تیره (لایه روشن و کم رنگ فیبرین و پلاکت را در داخل عروق نشان می‌دهد) استفاده گردید. احتقان از طریق مشاهده تراکم زیاد گلبول‌های قرمز در درون لومن رگ‌ها، واسکولیت از طریق مشاهده گشاد شدگی لومن رگ‌ها، لیز شدن اندوتلیوم و خروج لنفوسیت از رگ و ورود آن به داخل بافت، نکروز فیبرینوئید در دسیدوا از طریق مشاهده واکوئل در سیتوپلاسم سلول‌های دسیدوا و حذف هسته‌های آنها، فیبروز دور رگی از طریق مشاهده افزایش رشته‌های کلاژن در لایه مدیا و تنگ شدن لومن رگ‌ها و همچنین رنگ‌آمیزی به روش PAS بررسی گردید. جهت بررسی گلیکوژن موجود در سلول‌های Hofbauer از میکروسکوپ Olympus/3H-2 و با بزرگ‌نمایی ۴۰۰ استفاده گردید. جهت تجزیه و تحلیل آماری اطلاعات به دست آمده از آزمون t استفاده شد و $p < 0.05$ به عنوان سطح معنی‌دار منظور گردید.

نتایج

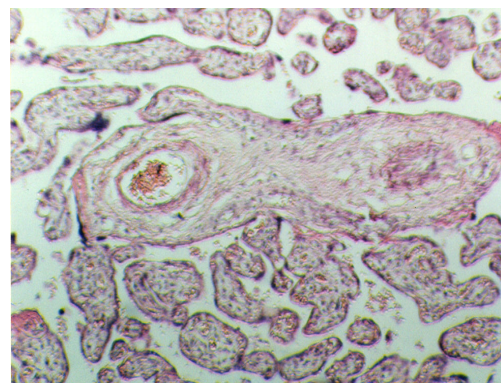
نتایج نشان داد که در لام‌های رنگ‌آمیزی شده با هماتوکسیلین - ائوزین میزان کلسیفیکاسیون در گروه

کنترل $2 \pm 0/11$ و در گروه تجربی $3 \pm 2/33$ می باشد (شکل ۱).



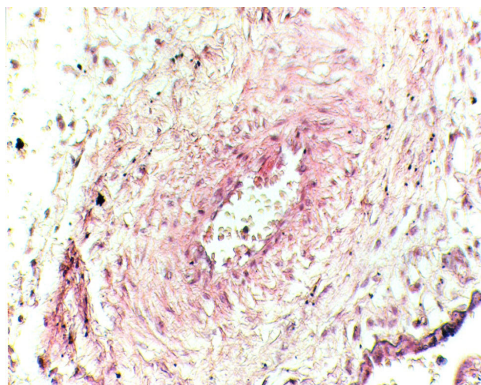
شکل ۱- کلسیفیکاسیون. رسوب املاح کلسیم. بزرگ‌نمایی ۴۰۰ (گروه تجربی)

هم‌چنین میزان ترومبوز در گروه کنترل 25 ± 3 و در گروه تجربی $16 \pm 4/80$ به دست آمد که نمایش‌دهنده ترومبوز در گروه تجربی می باشد (شکل ۲).



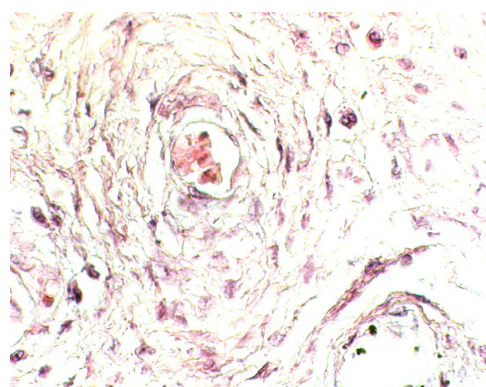
شکل ۲- وجود ترومبوز در مویرگ‌های پرزی، به بسته شدن مجرای رگ در اثر رسوب فاکتورهای خونی در سمت راست توجه کنید. بزرگ‌نمایی ۴۰۰ (گروه تجربی)

عامل دیگری که در جفت‌ها بررسی شد، تغییر در عروق به صورت واسکولیت بود. این فاکتور به صورت گشاد شدن لومن رگ، متورم شدن و یا لیز شدن سلول‌های اندوتلیایی، خروج لنفوسیت‌ها از رگ و ورود آن‌ها به درون بافت دیده می‌شد که میزان واسکولیت در گروه کنترل 21 ± 1 و در گروه تجربی 21 ± 2 بود (شکل ۳).



شکل ۳- وجود واسکولیت در مویرگ‌های پرزی. به خروج لنفوسیت‌ها از رگ و ورود آنها به درون بافت توجه کنید. بزرگ‌نمایی ۴۰۰ (گروه تجربی)

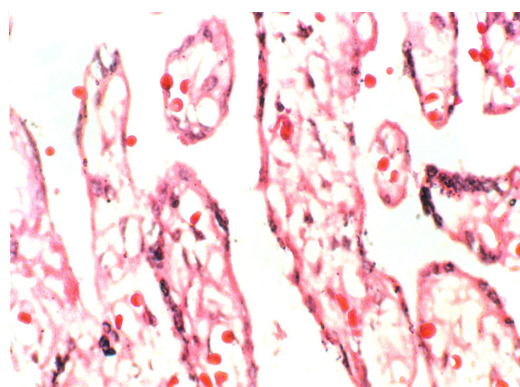
پس از بررسی لام‌های رنگ آمیزی شده با هماتوکسیلین و ائوزین، در برخی عروق محور پرزها تغییراتی مشاهده شد. این تغییرات به صورت افزایش رشته‌های کلاژن و تنگی لومن عروق تنگ شده بود و منظره پوست پیازی و لایه لایه در اطراف لومن رگ به چشم می‌خورد. این لایه‌ها به صورت دوایر متحدالمرکز و بسیار منظم در اطراف لومن رگ قرار داشتند. گاهی اوقات پیگمان‌هایی در آنها نیز مشاهده می‌شد که این حالت به فیبروز دور عروقی معروف است که در گروه کنترل $31 \pm 1/15$ و در گروه تجربی $24 \pm 3/83$ بود (شکل ۴).



شکل ۴- فیبروز دور عروقی. بزرگ‌نمایی ۴۰۰ (گروه تجربی)

هم‌چنین مناطقی در دسیدوا به صورت لکه‌های صورتی رنگ دیده می‌شد. از نظر مورفولوژی، هسته

همچنین پس از بررسی مقاطع تهیه شده از نمونه‌ها و استفاده از رنگ آمیزی PAS علاوه بر عروق محور پرزی و بافت همبند شل در استرومای پرزها، تعدادی سلول با سیتوپلاسم وسیع و هسته بیضوی نیز مشاهده شد که این سلول‌ها از نوع ماکروفاژ بودند و سلول‌های Hofbauer نام دارند. در حالت تخریب بافتی، بر اثر مرگ سلول و آزار ثانویه، تجمع گلیکوژن در بافت مشاهده می‌گردد. گلیکوژن حاصل توسط این سلول‌ها بلعیده می‌شود و چون واکنش PAS گلیکوژن را به رنگ گلی مایل به بنفش در می‌آورد، سیتوپلاسم این سلول‌ها نیز به همین رنگ دیده می‌شود که میزان این سلول‌ها در گروه کنترل $4/7 \pm 0/14\%$ و در گروه تجربی $7/0 \pm 2/45\%$ بود (شکل ۷).



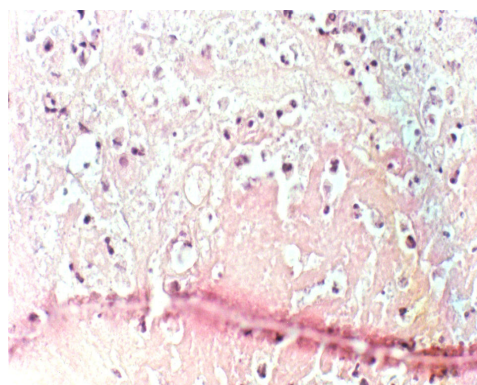
شکل ۷- تجمع گلیکوژن در سلول‌های Hofbauer در محور پرزها- رنگ‌آمیزی PAS. بزرگنمایی ۴۰۰ برابر (گروه تجربی)

پس از تجزیه و تحلیل داده‌های آماری مربوط به خصوصیات هیستوپاتولوژیک، درصد متغیرهای فوق‌الذکر در گروه تجربی به صورت معنی‌دار ($p < 0/05$) بیشتر از گروه کنترل بود.

بحث

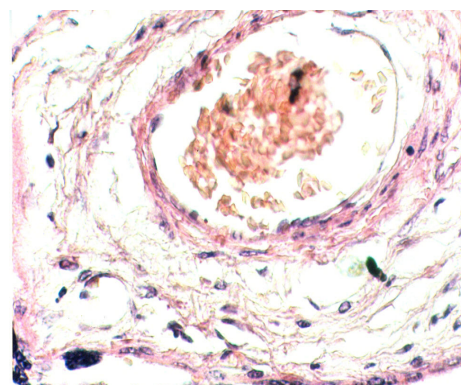
در این بررسی، خصوصیات هیستوپاتولوژیک جفت به عنوان یک عامل مؤثر در مرگ و میر جنین شناخته شد.

سلول‌ها حذف و ارگانل‌های سیتوپلاسمی دژنره شده بودند. رسوب فیبرین به صورت صورتی کم رنگ دیده می‌شد. سیتوپلاسم سلول‌های دسیدوا واکوئل‌دار بود که علامت مورفولوژیک نکروز یا تخریب بافتی در دسیدوا می‌باشد و به علت رسوب فیبرین نکروز فیبرینوئید نامیده می‌شود که در گروه کنترل $5/0 \pm 3/32\%$ و در گروه تجربی $8/6 \pm 3/53\%$ بود (شکل ۵).



شکل ۵- وجود نکروز فیبرینوئید در دسیدوا. بزرگنمایی ۴۰۰ (گروه تجربی)

تراکم گلبول‌های قرمز درون لومن رگ که علامت وجود احتقان است در گروه تجربی به وضوح دیده می‌شد که در گروه کنترل $4/0 \pm 0/06\%$ و در گروه تجربی $6/6 \pm 1/41\%$ به دست آمد (شکل ۶).



شکل ۶- وجود احتقان - همتوکسیلین و ائوزین، بزرگنمایی ۴۰۰ برابر

براساس گزارش Iyasu و همکاران، میزان کنده شدن جفت طی سال‌های ۱۹۷۹ تا ۱۹۸۷ در ایالات متحده آمریکا به طور چشمگیری افزایش یافته بود [۱۳]. Saftlas و همکاران با مطالعه بر روی ۸۹۰۰۰ تولد در فاصله سال‌های ۱۹۶۱ تا ۱۹۸۸ گزارش نمودند که کنده شدن جفت، شایع‌ترین علت مرگ جنین با علت شناخته شده است و ۱۵٪ تمام مرگ‌ها به این علت می‌باشد [۱۴].

از عوامل دیگر مرگ جنین، نکروز و انفارکتوس ایجاد شده در جفت است. تظاهرات اصلی در پاتولوژی شامل دژنراسیون فیبرینی تروفوبلاست، کلسیفیکاسیون و انفارکتوس ناشی از کم خونی در اثر انسداد شریان‌های مارپیچی می‌باشد [۱۵].

Sibai و همکاران گزارش نمودند، حدود یک چهارم جفت‌های زمان ترم در حاملگی‌های بدون عارضه دارای کانون‌های انفارکتوس هستند و در حدود دو سوم موارد حاملگی که با بالا بودن شدید فشار خون همراه می‌باشند، جفت دچار انفارکتوس می‌گردد [۱۶].

کانون‌های انفارکتوس جفت که به واسطه رسوب موضعی فیبرین ایجاد می‌گردد، اهمیت بالینی ناچیزی دارند اما در مواقعی که مادر به بیماری‌هایی از قبیل: هیپرتانسیون شدید و کاهش فعالیت جفت در محل انفارکتوس مبتلا است خصوصاً زمانی که کاهش فعالیت جفت با کاهش جریان خون رحم همراه می‌شود و پرز جفتی به علت رسوب فیبرین یا توقف مستقیم گردش خون، از خون مادر محروم می‌شود، انفارکتوس می‌تواند باعث مرگ جنین شود [۱۶-۱۷].

Delgadillo و همکاران در ۴/۵٪ جفت‌ها در حاملگی‌های نرمال و ۱۰٪ جفت‌ها در زن‌های مبتلا به

دیابت، وجود ترومبوز شریان جنینی و آنتی‌بادی ضد پلاکتی را در سرم مادر گزارش نمودند. این محقق ادعا می‌کند که ترومبوز یک شریان پرزی تنها ۵٪ پرزها را از خون محروم می‌کند ولی او در بررسی خود مشاهده نمود که در مرده‌زایی حدود ۴۰ تا ۵۰٪ پرزهای تعدادی از جفت‌ها از جریان خون محروم شده بودند [۱۸].

Williams و همکارانش وجود واسکولیت خونریزی دهنده را در کمتر از ۱٪ جفت‌ها گزارش کردند [۸]. در بررسی حاضر نیز در ۲۰٪ از جفت‌های مربوط به جنین‌های مرده، این تغییر عروقی مشاهده شد زیرا فیبروز دور رگی که با ضخیم شدن جدار عروق محور پرزها، تنگی لومن عروق و انسداد در شریان‌های انتهایی همراه است در مرگ جنین‌ها نقش دارد [۱۹]. در تحقیق حاضر فیبروز دور رگی مورد بررسی قرار گرفت و در ۸۳/۳٪ از موارد، این عارضه عروقی مشاهده گردید.

Baeza Valenzuela و همکاران کلسیفیکاسیون جفت را با استفاده از سونوگرافی بررسی کردند، آنها درجاتی از کلسیفیکاسیون جفتی را با بلوغ جفتی مشاهده نمودند [۲۰].

Williams و همکارانش گزارش نمودند که از هفته ۳۵ به بعد، ۲۰٪ از جفت‌ها درجاتی از کلسیفیکاسیون را نشان می‌دهند، اما در حالات پاتولوژیک میزان پلاک‌های کلسیفیکاسیون زیاد شده است و منظره سفید رنگی را به جفت می‌دهد. رسوب املاح کلسیم در سطح وسیع همراه با تغییرات تخریبی گسترده دیگر در جفت توسط این محقق مشاهده شد [۸]. در تحقیق حاضر میزان $31/3 \pm 33/3\%$ از جفت‌های مربوط به جنین‌های مرده، این

تغییر پاتولوژیک را نشان دادند که تفاوت معنی‌داری در مقایسه با گروه کنترل وجود داشت.

نتیجه‌گیری

بررسی حاضر نشان داد که اختلالات هیستوپاتولوژیک جفت از جمله کلسیفکاسیون، ترومبوز عروقی در پرزها،

واسکولیت، فیبروز دور عروقی و نکروز فیبرونوئید از عوامل مؤثر بر مرگ و میر جنین می‌باشند.

تشکر و قدردانی

از کارکنان بخش زایمان بیمارستان‌های زینبیه شیراز و زایشگاه بهمن اهواز به جهت همکاری در جمع‌آوری جفت‌ها و از معاونت پژوهشی دانشگاه علوم پزشکی اهواز به خاطر تأمین بودجه این تحقیق، تشکر و قدردانی به عمل می‌آید.

References

- [1] Morgan MA, Berkowitz KM, Thomas SJ, Reimbold P, Quilligan EJ. Abruptio placentae: Perinatal outcome in normotensive and hypertensive patients. *Am J Obstet Gynecol* 1994; 170(6): 1595-9.
- [2] Bracci R, Perrone S, Buonocore G. The timing of neonatal brain damage. *Biol Neonate* 2006; 90(3): 145-55.
- [3] Weerasekera PDS, Udugama SG. Pregnancy at 40 and over: a case - control study in a developing country. *J Obstet Gynaecol* 2003; 23(6): 625-7.
- [4] McLaughlin BE, Hutchinson JM, Graham CH, Smith GN, Marks GS, Nakatsu K, et al. Heme oxygenase activity in term human placenta. *Placenta* 2000; 21(8): 870-3.
- [5] Sander CM, Gilliland D, Flynn MA, Swart-Hills LA. Risk factors For recurrence of hemorrhagic endovascularitis of the placenta. *Obstet Gynecol* 1997; 89(4): 569-76.
- [6] Dafallah SE, Babikir HE. Risk factors predisposing to abruptio placentae. Maternal and fetal outcome. *Saudi Med J* 2004; 25(9): 1237-40.
- [7] Oosterhof H, Aarnoudse JG. Placental abruption preceded by abnormal flow velocity waveforms in the uterine arteries. Case report. *Br J Obstet Gynaecol* 1991; 98(2): 225-6.

- [8] Williams MA, Lieberman E, Mittendorf R, Monson RR, Schoenbaum SC. Risk factors for abruptio placentae. *Am J Epidemiol* 1991; 134(9): 965-72.
- [9] Sharma R, Tepas JJ, Hudak ML, Mollitt DL, Wludyka PS, Teng RJ, et al. Neonatal gut barrier and multiple organ failure: role of endotoxin and proinflammatory cytokines in sepsis and necrotizing enterocolitis. *J Pediatr Surg* 2007; 42(3): 454-61.
- [10] Oyelese Y, Ananth CV. Placental abruption. *Obstet Gynecol* 2006; 108(4): 1005-16.
- [11] Sheffield JS, Sanchez PJ, Wendel GD, Fong DW, Margraf LR, Zary F, et al. Placental histopathology of congenital syphilis. *Obstet Gynecol* 2002; 100(1): 126-33.
- [12] Aali BS. A case report of missed abortion in cervical pregnancy. *KMUS Journal* 2000; 7 (2): 98-102. [Farsi]
- [13] Iyasu S, Saftlas AK, Rowley DL, Koonin LM, Lawson HW, Atrash HK. The epidemiology of placenta previa in the United States, 1979 through 1987. *Am J Obstet Gynecol* 1993; 168(5): 1424-9.
- [14] Saftlas AF, Olson DR, Atrash HK, Rochat R, Rowley D. National trends in the incidence of abruption placenta, 1979-1987 *Obstet Gynecol* 1991; 78(6): 1081-6.
- [15] Matern D, Schehata BM, Shekhaw P, Strauss AW, Bennett MJ, Rinaldo P. Placental floor infarction complicating the pregnancy of a fetus with fong-chain 3-hydroxyacyl-CoA dehydrogenase (LCHAD) deficiency. *Mol Genet Metab* 2001; 72(3): 265-8.
- [16] Sibai BM, Lindheimer M, Hauth J, Caritis S, VanDorsten P, Klebanoff M, et al. Risk factors for preeclampsia, abruptio placentae, and adverse neonatal outcomes among women with chronic hypertension. National Institute of Child Health and Human Development Network of Maternal-Fetal Medicine Units. *N Engl J Med* 1998; 339(10): 667-71.
- [17] Sherif IH, Oyan WT, Bosairi S, Carrascal SM. Treatment of hyperthyroidism in pregnancy. *Acta Obstet Gynecol Scand* 1991; 70(6): 461-3.
- [18] Delgadillo B, Mendez A, Chavez G, Acosta V, Solis S, Gavino G. Perinatal results in pregnancies obtained with embryo transfer in vitro fertilization: a case-control study. *Ginecol Obstet Mex* 2006; 74(12): 626-39.

- [19] Padmanabhan R, Al-zuhair AGH, Hussein ALI A. Histopathological Changes of the Placenta in Diabetes Induced by Maternal Administration of Streptozotocin during Pregnancy in the Rat. *Congenital Anomalies* 1988; 28(1): 1-15.
- [20] Baeza Valenzuela A, Garcia Mendez A. Premature aging of the placenta. Ultrasonic diagnosis. *Ginecol Obstet Mex* 1995; 63: 287-92.

An Investigation on the Fetal Death via Study of Placenta

M.E. Astaneh¹, J. Ai², I. Rashidi³, A.R. Dezfoulan⁴, S. Golami¹

Received: 24/11/07

Sent for Revision: 24/02/08

Received Revised Manuscript: 31/12/09

Accepted: 04/01/10

Background and Objectives: Vital signs, including breathing, heart beat or involuntary movement of voluntary muscles, during child birth show that the fetus is healthy. Fetal death or still birth is one of the most complicated issues in medical science. Several factors contribute to still birth which are divided into maternal, fetal and placental groups. The present study deals with placental factors.

Materials and Methods: In this cross-sectional study, sixty placenta were investigated out of which thirty belonged to mothers with healthy fetuses (comprising control group), and the rest belonged to mothers with dead fetuses (experimental group). Having prepared the slides of the placentae in serial section with a thickness of five micrometers, the researcher conducted a histopathological study on calcification, congestion, vasculitis, perivascular fibrosis, fibronoid necrosis, vascular thrombosis in villi arteries and the presence of Hofbauer cells in the placenta. T test was used to analyze the data.

Results: The results showed a significant increase ($p < 0.05$) in the calcification, thrombosis, vasculitis, perivascular fibrosis, fibronoid necrosis in the decidual tissues, congestion in villi arteries, presence of Hofbauer cells and accumulation of glycogen in the experimental group compared to the control group.

Conclusion: The present study establishes a significant correlation between fetal death and an increase in variables such as calcification, vascular thrombosis in villi, vasculitis, and necrosis in placenta.

Key words: Fetus, Death, Placenta

Funding: This research was funded by Ahvaz University of Medical Sciences.

Conflict of Interest: None Declared.

Ethical approval: The Ethics Committee of Ahvaz University of Medical Sciences approved the study.

1- Academic Member, Dept. of Anatomy, University of Medical Sciences, Fasa, Iran

2- Associate Prof., Dept. of Tissue Engineering, Faculty of Medical Advanced Technologies and Research Center for Science and Technology in Medicine, Tehran University of Medical Sciences, Tehran, Iran
(Corresponding Author) Tel: (021) 66907517, Fax: (021) 66581533, E-mail: jafar_ai@tums.ac.ir

3- Associate Prof., Dept. of Pathology, University of Medical Sciences, Ahvaz, Iran

4- Prof., Dept. of Anatomy, University of Medical Sciences, Ahvaz, Iran