مقاله پژوهشی
مجله دانشگاه علوم پزشکی رفسنجان
دوره نهم، شماره اول، بهار ۱۳۸۹، ۱۴-۳

تجویز مورفین خوراکی سبب تأخیر در تکوین قشر بویایی در موش بزرگ آزمایشگاهی نژاد ویستار در دوران جنینی می‌گردد: یک مطالعه مورفومتریک

جواد فحانیک بابایی[۱]، مهرانگیز صدوقی[۲]، حمیرا زردوز[۳]، هدایت صحرایی[٤]، حسین بهادران[٥]، ساغر سعیدآبادی[۱]، حسین دشت‌نورد[٥]، سیروس جلیلی[٦]، سیمین ریاحی[۷]

دریافت مقاله: ۸۷/۵/۳۰ ارسال مقاله به نویسنده جهت اصلاح: ۸۸/۱/۲۰ دریافت اصلاحیه از نویسنده: ۸۸/۳/۱٦ پذیرش مقاله: ۸۸/٤/۲۰

چکیده

زمینه و هدف: مطالعات قبلی نشان داده‌اند که مصرف مورفین در طی دوران بارداری می‌تواند منجر به تأخیر در نمو جنین و یا عملکرد غیر طبیعی دستگاه عصبی شود. این پژوهش به بررسی اثر مصرف مورفین توسط مادر بر تکوین قشر بویایی در موش‌های بزرگ آزمایشگاهی نژاد ویستار پرداخته است.

مواد و روش‌ها: در این تحقیق مداخله‌ای- تجربی از ۱۲ سر موش بزرگ آزمایشگاهی نژاد ویستار با محدوده وزنی ۳۰۰-۲۵۰ گرم استفاده شد. گروه آزمایش ۰/۰۵ میلی‌گرم بر کیلوگرم مورفین در آب آشامیدنی و گروه کنترل فقط آب آشامیدنی دریافت‌کردند. در روز ۱۹ بارداری موش‌ها با کلروفرم کشته شده و جنین‌ها طی عمل جراحی از بدن حیوان خارج و به منظور فیکس شدن به مدت دو هفته در محلول فرم آلدیید ۱۰٪ قرار گرفتند. سپس جنین‌ها با استفاده از ترازوی دیجیتال توزین شده و طول سری- دمی، محور پشتی- شکمی، فرونتال- اکسی‌پیتال، عرض شکم و طول محور دوطرفی آهیانه آنها اندازه‌گیری شد. جنین‌ها مراحل پردازش بافتی را طی کرده و پس از برش‌گیری و رنگ‌آمیزی با روش هماتوکسیلین- ائوزین و نیترات نقره از نظر تکوین قشر بویایی مورد بررسی میکروسکوپی قرار گرفتند.

یافته‌ها: کاهش طول محور پشتی - شکمی و فرونتال- اکسی‌پیتال (به ترتیب $p<۰/۰۵$ و $p<۰/۰۱$) و عدم تغییر طول محور سری - دمی، عرض شکم و طول محور دو طرفی آهیانه و نیز کاهش وزن جنین‌ها در گروه آزمایش مشاهده شد. از نظر بافت‌شناسی تأخیر رشد در سه لایه قشر بویایی و هم‌چنین کاهش تراکم سلول‌ها و زوائد نورون‌ها در گروه آزمایش وجود داشت ($p<۰/۰۵$).

نتیجه‌گیری: این پژوهش نشان داد که مصرف خوراکی مورفین در دوران بارداری باعث بروز نقص در تکوین قشر بویایی جنین و تأخیر رشد سلول‌ها در این ناحیه از مغز و هم‌چنین موجب کاهش وزن و طول جنین می‌گردد. این آسیب‌ها ممکن است منشاء تغییرات رفتاری دیده شده در حیواناتی باشد که از مادران باردار معتاد به دنیا آمده‌اند.

واژه‌های کلیدی: مرفومتری، قشر بویایی، مورفین، موش صحرایی

۱- مربی گروه آموزشی زیست‌شناسی، دانشگاه آزاد اسلامی، واحد تهران شمال
۲- استادیار گروه آموزشی زیست‌شناسی، دانشگاه آزاد اسلامی، واحد تهران شمال
۳- استادیار گروه آموزشی فیزیولوژی، دانشکده پزشکی، دانشگاه علوم پزشکی شهید بهشتی
٤- (نویسنده مسئول) دانشیار گروه‌آموزشی فیزیولوژی و بیوفیزیک، دانشکده‌پزشکی و مرکزتحقیقات علوم‌اعصاب کاربردی، دانشگاه علوم‌پزشکی بقیه‌الله (عج)
تلفن: ۲٦۱۲۷۲۵۷-۰۲۱، دورنگار: ۲٦۱۲۷۲۵۷-۰۲۱، پست الکترونیکی: h.sahraei@bmsu.ac.ir
٥- استادیار گروه آموزشی علوم تشریح، دانشکده پزشکی و مرکز تحقیقات علوم رفتاری، دانشگاه علوم‌پزشکی بقیه‌الله (عج)
٦- استادیار گروه آموزشی علوم تشریح، دانشکده پزشکی دانشگاه علوم پزشکی کرمانشاه
۷- مربی گروه آموزشی فیزیولوژی، دانشکده پزشکی، دانشگاه علوم پزشکی ارتش

[Downloaded from journal.rums.ac.ir on 2025-11-18]

[DOR: 20.1001.1.17353165.1389.9.1.6.9]

مقدمه

اعتیاد یکی از مشکلات جوامع بشری امروز است و دولت‌ها برای یافتن علل و ریشه آن و هم‌چنین مبارزه با آن هر ساله مخارج هنگفتی را هزینه می‌کنند [۱]. اعتیاد در کشور ما شایع است به طوری که فرزندان متولد شده از مادران معتاد بعد از تولد دارای عوارض ناشی از مصرف مواد مخدر توسط مادران خود هستند. مصرف مواد مخدر توسط مادران باردار موجب تأخیر در نمو جنین و ایجاد نقایص جنینی همچون اسپینابیفیدا (بسته نشدن انتهای ستون مهره‌ها و در نتیجه بیرون ماندن نخاع شوکی) می‌شود [۴-۲]. علاوه بر این، علایم زیادی در نوزادان مادران معتاد به اوپیوییدها گزارش شده است که بنا بر برخی تحقیقات این علایم ممکن است به دلیل تأخیر در تمایز دستگاه عصبی باشد [۳-۲].

مطالعات در مدل‌های حیوانی نیز نشان داده‌اند که تجویز مورفین در دوران جنینی باعث بروز عقب‌ماندگی در رشد و تکامل دستگاه عصبی می‌گردد. به عنوان مثال، تزریق روزانه مورفین به داخل تخم مرغ از طریق سرنگ‌های بسیار باریک باعث کاهش فعالیت حرکتی در جوجه می‌شود که محققان علت آن را اختلال در کار دستگاه عصبی دانسته‌اند. این کار هم‌چنین تکوین سیستم عصبی اتونوم جوجه را به تأخیر می‌اندازد [۵]. تجویز مورفین به خرگوش‌های باردار نیز باعث کاهش وزن جفت و اندام‌های مختلف جنین از جمله مغز، کبد و کلیه می‌شود [۳]. تزریق مورفین به گوسفند حامله، غلظت گلوکز خون جنین را به دلیل کاهش نفوذپذیری جفت کاهش می‌دهد [۶]. این امر می‌تواند رشد کلی جنین و هم‌چنین تکامل دستگاه عصبی را به تأخیر اندازد.

آزمایش‌ها نشان داده‌اند که مورفین می‌تواند به راحتی از سد خونی جفت گذشته و بر سلول‌های جنینی اثر بگذارد [۸-۷]. مورفین اثر تأخیری قوی بر تکوین سیستم اعصاب مرکزی جنین دارد و اگر طی مرحله حساس بسته شدن لوله عصبی به موش تجویز شود، با اتصال به گیرنده‌های اپیاتی سیستم اعصاب مرکزی نواقص شدیدی نظیر اگزونسفالی، کرانیوشیزیس، براکیوری و اشکالاتی در بسته شدن لوله عصبی ایجاد می‌کند [۹].

مورفین با اتصال به گیرنده‌های اوپیوییدی مانند گیرنده‌های مو، کاپا و دلتا اثرات خود را در بدن القاء می‌کند [۱۱-۱۰]. فعال شدن این گیرنده‌ها منجر به کاهش تولید آدنوزین منو فسفات حلقوی (cAMP)، افزایش خروج یون پتاسیم و کاهش ورود یون کلسیم به سلول می‌شود [۱۲]. این اثرات در نهایت به کاهش فعالیت سلول منجر می‌شود.

بررسی‌های گذشته با روش تزریق مورفین به حیوانات و آن هم فقط در طی روزهای معینی از بارداری (به خصوص روزهای ۹ تا ۱۲ بارداری) انجام گرفته است که نمی‌تواند الگوی مناسبی برای مصارف دارویی در انسان باشد [۱۳]. این مطلب ثابت شده است که تزریق، منجر به القای استرس در حیوانات می‌شود [۱۳]. به منظور اجتناب از این امر و ایجاد تشابه با الگوی مصرف دارو با انسان که کاملاً تصادفی و بدون توجه به روزها و یا دوره‌های خاص در بارداری است، در این پژوهش از روش تجویز مورفین خوراکی در آب حیوانات استفاده شده است [۱۳]. در تحقیقات قبلی نشان داده شده است که تجویز مورفین خوراکی اثرات مخربی در تکوین صفحه عصبی [۱۴]، لوله عصبی [۱۵]، عقده‌های قاعده‌ای [۱۶]، قشر فرونتال مخ [۱۷] و پیاز بویایی [۱۸] در موش بزرگ و مخچه [۱۹] در

[Downloaded from journal.rums.ac.ir on 2025-11-18]

[DOR: 20.1001.1.17353165.1389.9.1.6.9]

موش کوچک آزمایشگاهی دارد. با توجه به نقش مهم سیستم بویایی در کنترل رفتارهای مهمی مانند تغذیه، حافظه و تولید مثل که مستقیماً با بقای فرد یا گونه فرد در ارتباط هستند [۲۰]، در مطالعه حاضر اثر تجویز خوراکی مورفین در تکوین قشر بویایی در جنین موش‌های بزرگ آزمایشگاهی نژاد ویستار بررسی شد. با توجه به مطالعه قبلی در مورد بررسی تأثیر مورفین در دوران بارداری بر تکوین پیاز بویایی در موش بزرگ آزمایشگاهی که توسط همین گروه انجام شده است [۱۸] ممکن است این سؤال مطرح شود که چرا این مطالعه با نتایج مطالعه فوق ادغام نشده و به طور جداگانه مطرح می‌شود؟ برای پاسخ بایستی به نقش مجزای هر کدام از این دو سیستم در پردازش اطلاعات بویایی و ارتباط آنها با مراکز دیگر دستگاه عصبی اشاره کرد [۲۰]. در این مورد بایستی ذکر نمود که گرچه هر دو بخش مورد مطالعه قسمت‌هایی از دستگاه بویایی موش بزرگ به شمار می‌روند، اما قشر بویایی با مدارهایی که پس از تولد ایجاد می‌کند، در مهم‌ترین عملکردهای مغز در جهت بقای فرد دخالت دارد. این ناحیه از مغز در ایجاد و پایداری شناخت و رفتارهای شناختی نقش عمده‌ای دارد [۲۰]. قشر بویایی در تغییر و یا تعدیل فعالیت‌های احشایی نیز نقش دارد. از سوی دیگر، قشر بویایی را به دلیل ارتباطاتی که با استریاتوم شکمی ایجاد می‌کند، مسئول بروز پاسخ‌های حرکتی به بوهای خاص در حیوان می‌دانند [۲۰]. این در حالی است که پیاز بویایی به طور عمده مسئول ارسال دسته‌بندی شده اطلاعات بویایی به قسمت‌های مختلف مرتبط با بویایی از جمله قشر مخ و هیپوتالاموس می‌باشد [۲۰]. به دلیل این تفاوت عملکردی، به نظر می‌رسد که نمی‌توان نقش هر دو بخش را با هم و در یک مطالعه مورد بررسی قرار داد و بهتر است هر بخش جداگانه مورد بررسی قرار گیرد.

مواد و روش‌ها

این پژوهش تجربی مداخله‌ای، در آزمایشگاه مرکز تحقیقات علوم اعصاب دانشگاه بقیه‌ا... (عج) در زمستان سال ۱۳۸۴ انجام شد و از موش‌های ماده باکره صحرایی نژاد ویستار با میانگین وزنی ۳۰۰-۲۵۰ گرم استفاده شد (موش‌های بارداری اول). موش‌ها در قفس‌های ۲ تایی و در درجه حرارت محیط (۱±۲۴ درجه سانتی‌گراد) با دوره نوری طبیعی (۱۲ ساعت روشنایی و ۱۲ ساعت تاریکی) نگهداری شدند. در طول دوره آزمایش آب و غذای کافی در اختیار موش‌ها قرار گرفت.

در این مطالعه، سولفات مورفین تهیه شده از شرکت تماد ایران به صورت خوراکی استفاده گردید. موش‌ها به دو گروه تقسیم شده و هر گروه شامل شش سر موش بود. تعداد ۱۲ سر موش سالم ماده در گروه‌های دوتایی با یک موش نر بالغ جفت شدند و پس از حصول اطمینان از بارداری (با مشاهده اسپرم در گسترش واژنی)، صبح روز بعد از موش نر جدا شده و در همان گروه‌های دو تایی نگهداری گردیدند. از این زمان به بعد (روز صفر جنینی)، گروه‌های آزمایشی مقدار ۰/۰۵ میلی‌گرم در میلی‌لیتر مورفین به صورت روزانه دریافت کردند (برای دو موش ۰/۴۵ میلی‌گرم مورفین در ۹۰ میلی‌لیتر آب شرب لوله‌کشی شهر). میزان مورفین مصرفی برای ۱۴ میلی‌لیتر آب به ازای هر ۱۰۰ گرم وزن موش محاسبه گردید اما سعی بر این بود که هر مقدار آب مورد نیاز حیوان بود در اختیار آنها قرار داده شود. لازم به توضیح است که در این روش با توجه به مدت زمان تجویز مورفین و نیز مقدار بسیار کم آن نسبت به روش معمول القاء اعتیاد به مورفین

[Downloaded from journal.rums.ac.ir on 2025-11-18]

[DOR: 20.1001.1.17353165.1389.9.1.6.9]

به روش خوراکی [۱۲]، حیوانات معتاد محسوب نمی‌شدند و به همین دلیل این روش تنها به بررسی اثر دارو بر تکوین جنین تمرکز دارد و هیچ کدام از الگوهای مصرف مورفین از جمله الگوی ایجاد اعتیاد، الگوی مصرف مزمن، الگوی ضد اضطراب و یا الگوی ضد درد را شامل نمی‌شود؛ هر چند که تا حدودی به الگوی مصرف مزمن دارو نزدیک است. در روز ۱۹ بارداری، موش‌ها با کلروفرم کشته شده و جنین‌ها به همراه رحم از بدن موش‌های مادر خارج و به محلول فرمالین ۱۰٪ برای مدت یک هفته انتقال یافتند (این جنین‌ها به دلیل استفاده از کلروفرم مرده بودند و از نظر قوانین کار با حیوانات قرار دادن آنها در فرمالین مشکلی نداشت).

پس از یک هفته محلول فرمالین جنین‌ها تعویض شد، جنین‌ها از آندومتر رحم جدا گردیده و توسط ترازوی دیجیتالی Sartorius با دقت ۰/۰۰۰۱ گرم توزین شدند. سپس به وسیله کولیس (نوع CCCP) با دقت ۰/۰۵ میلی‌متر طول‌های سری- دمی، محور پشتی - شکمی، فرونتال- اکسی‌پیتال، عرض شکم و طول محور دو طرفی آهیانه جنین‌ها اندازه‌گیری گردید. جنین‌ها در دستگاه پردازش بافتی قرار گرفته و آماده قالب‌گیری شدند. برای قالب‌گیری، سرجنین‌ها از تنه جدا شده و داخل پارافین قرار گرفت. مراحل برش‌گیری از بلوک‌ها توسط میکروتوم (ساخت FIST آلمان) انجام شد و برش‌هایی به طور عرضی (Transversal) به ضخامت ۷ میکرومتر به صورت سریال تهیه گردید. این برش‌ها روی لام‌ها قرار گرفته و به روش‌های هماتوکسیلین – ائوزین (H&E) و نیترات نقره رنگ‌آمیزی شدند. پس از رنگ‌آمیزی و آماده‌سازی، لام‌ها مورد بررسی میکروسکوپی قرار گرفتند. لازم به توضیح است که نواحی متعددی در قشر مخ پردازش اطلاعات بویایی را بر عهده دارند [۲۰]، در این تحقیق تمرکز بر روی قشر اولیه بویایی و تغییرات آن بود زیرا این ناحیه مهم‌ترین دریافت‌کننده اطلاعات بویایی از پیاز بویایی در موش بزرگ آزمایشگاهی می‌باشد [۲۰]. ضخامت هر یک از لایه‌ها، میانگین ضخامت و مساحت سه لایه در قشر بویایی، در گروه آزمایش و گروه کنترل با نرم‌افزار موتیک اندازه‌گیری شد. دستگاه مورد استفاده شامل میکروسکوپی است که توسط یک نرم‌افزار با رایانه و نمایشگر ارتباط دارد. این نرم‌افزار علاوه بر این که امکان عکس‌برداری از لام‌ها را فراهم می‌کند، توانایی اندازه‌گیری‌های مختلف را نیز دارد. تعداد سلول‌ها در هر لایه شمارش شده و گروه کنترل با گروه آزمایش مورد مقایسه قرار گرفت.

تجزیه و تحلیل آماری: اطلاعات به صورت میانگین± انحراف معیار بیان شدند. اطلاعات توسط نرم‌افزار SPSS ویراست ۹/۵ و آزمون t غیر مزدوج مورد تجزیه و تحلیل قرار گرفتند. در تمام موارد $p<۰/۰۵$ به عنوان مرز معنی‌دار بودن در نظر گرفته شد.

نتایج

الف- تعداد کل جنین‌ها: تعداد کل جنین‌ها در این تحقیق در گروه کنترل ۴۳ (۷/۲±۰/۲) عدد و در گروه آزمایشی ۳۷ (۶/۲±۰/۱) عدد از ۶ سر موش باردار در هر گروه بود. این نتایج از نظر آماری تفاوت معنی‌داری نداشت.

ب- مشاهدات ماکروسکوپی: در این بررسی وزن جنین‌ها در گروه‌های کنترل و آزمایشی بر حسب میلی‌گرم اندازه‌گیری شد. تجویز مورفین خوراکی توانست سبب کاهش وزن جنین‌ها در گروه آزمایشی شود (۲/۵±۰/۵ گرم در گروه کنترل در مقابل ۱/۸±۰/۶ گرم در گروه آزمایشی، $p<۰/۰۵$).

[Downloaded from journal.rums.ac.ir on 2025-11-18]

[DOR: 20.1001.1.17353165.1389.9.1.6.9]

این اندازه‌گیری‌ها هم‌چنین نشان می‌دهد که تجویز مورفین خوراکی به موش‌های باردار سبب کاهش طول محور پشتی- شکمی (۱/۴۴±۰/۱ میلی‌متر در گروه کنترل و ۰/۹۵±۰/۲ میلی‌متر در گروه آزمایش) و فرونتال- اکسی پیتال (۱/۹۶±۰/۱ میلی‌متر در گروه کنترل در مقابل ۰/۹±۰/۲ میلی‌متر در گروه آزمایش) گردید (به ترتیب p<۰/۰۵ و p<۰/۰۱) ولی بر طول محور سری- دمی (۲/۵۵±۰/۱ میلی‌متر در گروه کنترل در مقابل ۲/۵۱±۰/۱ میلی‌متر در گروه آزمایش)، عرض شکم (۰/۷۶±۰/۱ میلی‌متر در گروه کنترل و ۰/۶۸±۰/۱ میلی‌متر در گروه آزمایش) و طول محور دو طرفی آهیانه (۰/۸۷±۰/۱ میلی‌متر در گروه کنترل و ۰/۷۶±۰/۱ میلی‌متر در گروه آزمایش) جنین‌ها اثری نداشت.

ج- مشاهدات مورفومتریک: اندازه‌گیری مورفومتریک نشان داد که جنین‌های مربوط به مادران معتاد دارای میانگین تراکم سلولی کمتری در سه لایه (منطقه قشر بویایی) هستند (p<۰/۰۱). علاوه بر این، میانگین ضخامت (p<۰/۰۵) و نیز میانگین مساحت (p<۰/۰۵) قشر بویایی در گروه آزمایشی نسبت به گروه کنترل کاهش معنی‌داری را نشان می‌داد (نمودارهای ۱، ۲ و ۳).

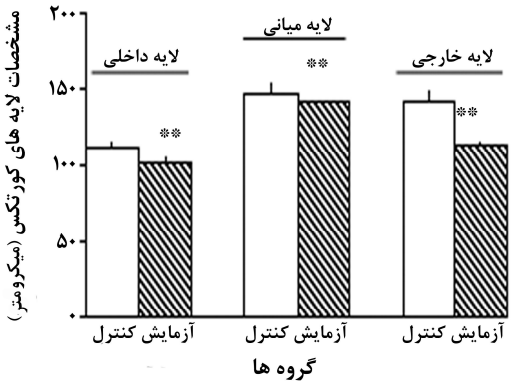

نمودار ۱- اثر مورفین خوراکی بر ضخامت هر یک از سه لایه داخلی، میانی و بیرونی در قشر بویایی درجنین‌های ۱۹ روزه. اطلاعات به صورت میانگین± انحراف معیار بیان شده است. تعداد نمونه بین ۹-۶ سر بوده است **: p<۰/۰۱

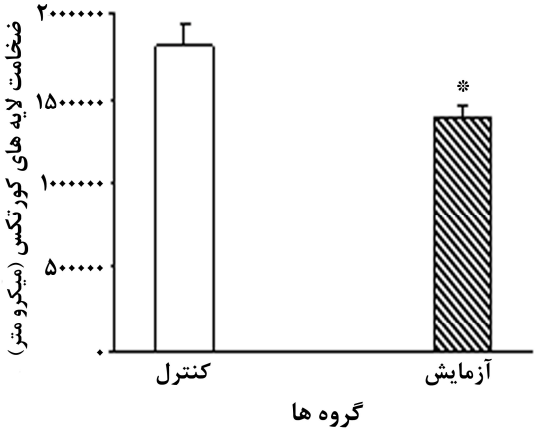

نمودار ۲- اثر مورفین خوراکی بر میانگین ضخامت سه لایه در قشر بویایی در جنین‌های ۱۹روزه. اطلاعات به صورت میانگین ± انحراف معیار بیان شده است. تعداد نمونه بین ۹-۶ سر بوده است. *: p<۰/۰۵

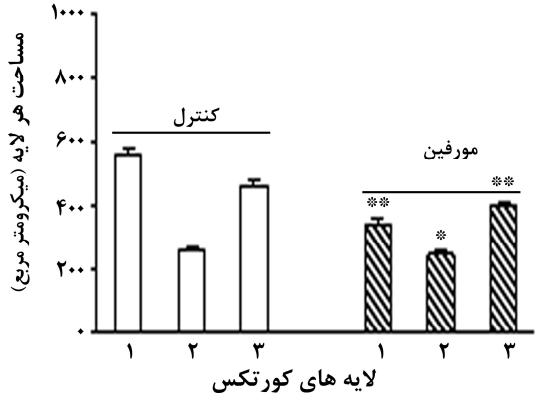

نمودار ۳- اثر مورفین خوراکی بر میانگین مساحت سه لایه در منطقه قشر بویایی در جنین های ۱۹روزه. اطلاعات به صورت میانگین ± انحراف معیار بیان شده است. تعداد نمونه بین ۹-۶ سر بوده است *: p<۰/۰۵ و **: p<۰/۰۱

بررسی میکروسکوپی قشر بویایی این جنین‌ها به روش رنگ‌آمیزی هماتوکسیلین- ائوزین نشان داد که در گروه کنترل سه لایه جنینی قابل تمایز بوده و مرز مشخصی بین سه لایه دیده می‌شود. هم‌چنین لایه داخلی نسبت به دو لایه میانی و بیرونی رشد کمتری دارد (شکل ۱- ضمیمه ۱ و شکل ۲).

[Downloaded from journal.rums.ac.ir on 2025-11-18]
[DOR: 20.1001.1.17353165.1389.9.1.6.9]

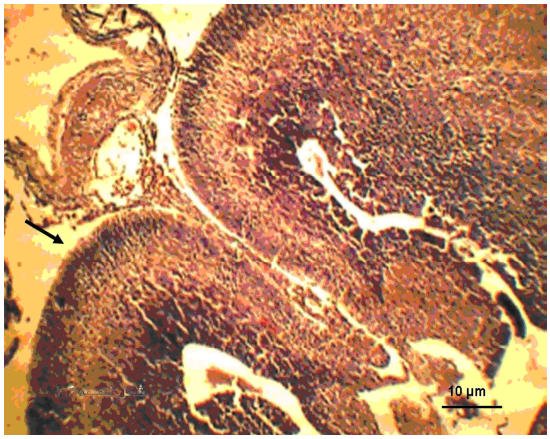

شکل ۱- ضمیمه ۱- تصویر قشر اولیه بویایی در گروه کنترل با بزرگ‌نمایی ۴۰ برابر (محل پیکان).

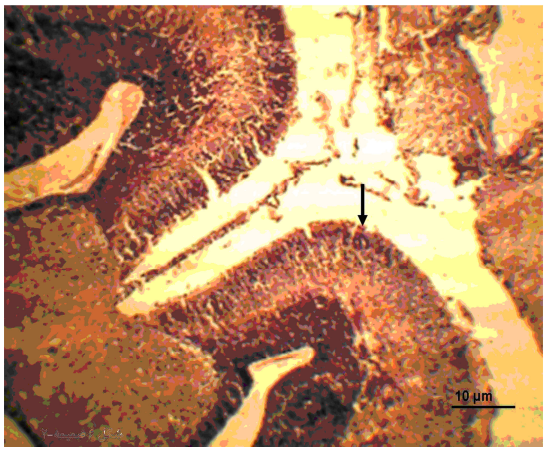

شکل ۱- ضمیمه ۲- تصویر قشر اولیه بویایی در گروه آزمایشی با بزرگ‌نمایی ۴۰ برابر (محل پیکان).

در حالی که در گروه آزمایش مرز بین سه لایه قشر بویایی واضح نبود و لایه داخلی نسبت به دو لایه دیگر گسترش فراوانی داشت که حاکی از عدم تمایز سلول‌های این لایه است (شکل ۱-ضمیمه ۲ و شکل ۳).

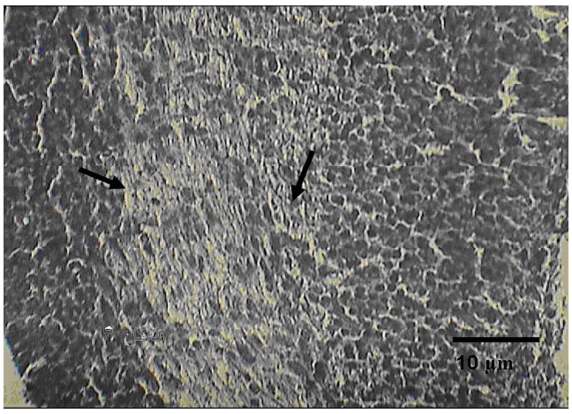

شکل ۲- تصویر میکروسکوپی کورتکس بویایی جنین موش‌های گروه کنترل با رنگ‌آمیزی هماتوکسیلین- ائوزین. سه لایه قشر بویایی مشخص و مرز بین لایه‌ها قابل تشخیص هستند. پیکان‌ها محل مرز لایه‌های قشر را نشان می‌دهند (بزرگ‌نمایی ۱۰۰×).

این نکته در رنگ‌آمیزی نیترات نقره نیز مشخص گردید (شکل‌های ۴ و ۵).



شکل ۳- تصویر میکروسکوپی کورتکس بویایی جنین موش‌های گروه آزمایش با رنگ‌آمیزی هماتوکسیلین- ائوزین. سه لایه قشر بویایی نامشخص و مرز بین لایه‌ها قابل تشخیص نیستند. پیکان‌ها مرز لایه‌های قشر را نشان می‌دهند. به کاهش شدید ضخامت لایه میانی و افزایش ضخامت لایه داخلی توجه کنید (بزرگ‌نمایی ۱۰۰×).

[Downloaded from journal.rums.ac.ir on 2025-11-18]

[DOR: 20.1001.1.17353165.1389.9.1.6.9]



شکل ٤- تصویر میکروسکوپی کورتکس بویائی جنین موش‌های گروه کنترل با رنگ‌آمیزی نیترات نقره (بزرگ‌نمایی ٤٠٠×). سلول‌ها متراکم و فضاهای بین سلولی کوچک و پراکنده هستند. هم‌چنین رنگ‌پذیری سلول‌ها قابل توجه است. پیکان‌ها فضاهای بین سلولی را نشان می‌دهند.



شکل ٥- تصویر میکروسکوپی کورتکس بویائی جنین موش‌های گروه آزمایش با رنگ‌آمیزی نیترات نقره (بزرگ‌نمایی ٤٠٠×). سلول‌ها پراکنده و فضاهای بین سلولی بسیار رشد یافته‌اند. رنگ‌پذیری سلول‌ها نسبت به گروه آزمایش کاهش یافته است. پیکان‌ها فضاهای بین سلولی را نشان می‌دهند.

در بررسی شمارش سلول‌ها مشخص شد که تعداد سلول‌ها در لایه داخلی ($p<۰/۰۱$) و خارجی ($p<۰/۰۵$) در گروه آزمایشی در مقایسه با گروه کنترل کاهش یافته است در حالی که تعداد سلول‌ها در لایه میانی تغییر چندانی نداشته است (نمودار ۴).

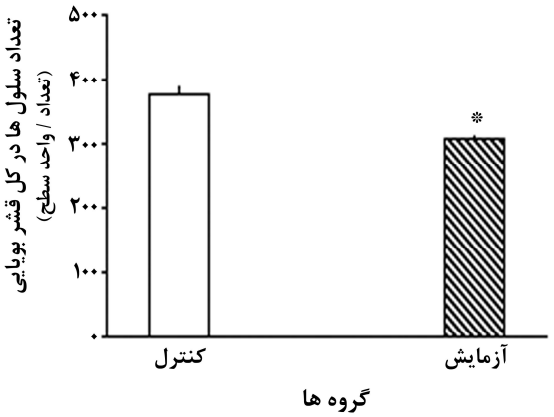

نمودار ٤- اثر مورفین خوراکی بر تعداد سلول‌ها در منطقه قشر بویایی در جنین‌های ۱۹روزه. اطلاعات به صورت میانگین±انحراف معیار بیان شده است. تعداد نمونه بین ۹-٦عدد بوده است*: $p<۰/۰۵$

بحث

نتایج مطالعه حاضر نشان می‌دهد که مصرف مورفین در دوران بارداری می‌تواند منجر به تأخیر در نمو قشر بویایی جنین‌ها گردد. نتایج این پژوهش با چندین مطالعه که نشان‌دهنده تأثیر تجویز اوپیوییدها در القای تأخیر در تمایز جنینی می‌باشد هم‌خوانی دارد [۱۹-۱۵].

سؤال اصلی این است که چرا مصرف مورفین باعث بروز این مشکل می‌گردد؟ برای پاسخ‌گویی به این سؤال بایستی اشاره کرد که مطالعات نشان می‌دهند اکثر نورون‌های موجود در دستگاه عصبی موش بزرگ در اواسط دوره بارداری (روزهای ۱۰ تا ۱۴) تولید می‌شوند و بعد شروع به مهاجرت می‌کنند تا به مکان‌های نهایی برسند. مهاجرت نورون‌ها و تمایز سلولی به طور هم‌زمان صورت می‌گیرد، اگر چه تمایز سلولی حتی در انسان‌ها تا مرحله بعد از تولد نیز ادامه پیدا می‌کند [۲۱]. در طی یک دوره بلند مدت رشدی در تمام پستانداران [۲۲] نورون‌هایی که به تازگی تولید شده‌اند از مکان اولیه در ناحیه ژرمینال به مکان نهایی‌شان منتقل می‌شوند. در دیانسفال و ساقه

[Downloaded from journal.rums.ac.ir on 2025-11-18]

[DOR: 20.1001.1.17353165.1389.9.1.6.9]

مغـزی و طنـاب نخـاعی، ایـن نـورون‌هـا روی مانتـل و در کـورتکس مغـزی در کورتیکـول قـرار مـی‌گیرنـد [۲۳]. مهاجرت، بیشتر در بخش‌های هدایت‌کننده گلیای شعاعی صورت می‌گیرد، این بخـش‌هـا در میـان محـور نـورونی از زمـان تولیـد اولـین نـورون‌هـا موجـود مـی‌باشـد [۲۴-۲۳]. مهاجرت نورون‌هـا، بـه افـزایش مـداوم غلظـت کلسیم که از طریق فعالیت کانال‌های کلسیمی نـوع N بـه وجود می‌آید بستگی دارد. ایـن عمـل نـسبت بـه تحریـک گیرنـده NMDA (N-Methyle-D-Aspartate) گلوتامـاتی نیز حساس می‌باشد [۲۵]. تحقیقات ژنتیک مولکولی نشان می‌دهند که سیـستم‌هـای سـیگنالی کـه تولیـد نـورون و مهاجرت آنها را کنترل می‌کنند، متنوعنـد. ایـن تحقیقـات خاطرنشان می‌کنند که ساخت شـیمیایی محـیط سـلولی می‌تواند باعث رشد نابهنجاری شود و ایـن کـار بـا تنظـیم سیستم‌های خاص انتقال سیگنال صورت می‌گیرد [۲۳].

نتایج تحقیق حاضر نشان داد که در اثر تجویز مورفین، در گروه آزمایشی تراکم سلول‌هـا در قـشر بویـایی کـاهش معنی‌داری یافته اسـت. ایـن مطلـب بیـانگر آن اسـت کـه مورفین بر روی سلول‌هـای تولیـد شـده و یـا سـلول‌هـای تعیین‌کننده مسیر مهاجرت آنها تـأثیر گذاشـته و بـه ایـن ترتیب مانع از مهاجرت طبیعی این سلول‌ها شده است. در لایه میانی تعداد سلول‌ها در مقایسه با دو لایه دیگر تفاوت فاحشی نداشت، این مطلب می‌تواند گواه بر این مدعا باشد که سلول‌ها در هنگام مهاجرت به لایه قشری دچار تـأخیر شده‌اند و این تأخیر در نمو قشر بویـایی تـأثیر خـود را بـر سایر لایه‌ها اعمال کرده است. بـا اسـتفاده از رنـگ‌آمیـزی اختصاصی (نیترات نقره) مشخص شد که مورفین نـه تنهـا باعث کاهش تراکم سلول‌هـا شـده اسـت، بلکـه منجـر بـه افزایش انشعابات نورون‌ها نیز گردیـده اسـت. در ایـن بـاره می‌توان احتمال داد که تأثیر مورفین بر کاهش سلول‌ها به هر دلیل (مثلاً القای مرگ سـلولی [۲۶])، فـضای خـالی را در بین سلول‌ها ایجاد کـرده و سـلول‌هـا بـرای پـر کـردن فضای خالی و هـم‌چنـین بـرای برقـراری ارتبـاط بـا هـم، انشعابات نورونی خود را افزایش می‌دهند. با توجه بـه ایـن که نورون‌ها برای مهاجرت خود نیـاز بـه سـلول‌هـای گلیـا دارند یعنی روی زوائد ایـن سـلول‌هـا مهـاجرت مـی‌کننـد [۲۷]، می‌توان این احتمال را در نظر گرفت که تحت تأثیر مورفین، سلول‌های گلیا کاهش یافتـه‌انـد (احتمـالاً در اثـر مرگ سلولی) و این امر تأخیر مهاجرت نورون‌هـا را در پـی داشته است.

سؤال دیگر در این تحقیق و تحقیقات مشابه این اسـت که مورفین چگونه توانسته است این اثر مهم و قابل توجـه را در بخش‌های مختلف دستگاه عصبی از خود نشان دهد؟ در حالی که میزان مورفین استفاده شده در این تحقیقـات به اندازه‌ای که بتواند باعث القاء اعتیاد شود، نبود. از سـوی دیگـر، اگرچـه وجـود گیرنـده‌هـای اوپیوییـدی بـر روی سلول‌های جنینی نشان داده شده است [۲]، امـا عملکـرد آنها مورد سؤال است و کارکرد آنهـا بـه عنـوان محـل اثـر مورفین در جنین چندان صـحیح بـه نظـر نمـی‌رسـد. بـه همین دلیل با توجه به تشابه اثر دیده شـده از مـورفین در تحقیقات قبلی [۱۹-۱۴] و اثرات دیده شده از اسـترس در القاء تغییرات ساختمانی در مغـز جنـین [۲۸]، در تحقیـق جداگانه‌ای اثر مورفین بر ترشح هورمون کورتیکوسترون در مـوش بـزرگ آزمایـشگاهی مـورد بررسـی قـرار گرفـت [صحرایی، رمضانی و تکیه - مطالعه چاپ نشده].

در مطالعه فوق دیده شد که تجویز مورفین بـه شـدت غلظـت هورمـون کورتیکوسـترون را در بـدن مـوش مـادر افزایش می‌دهد و به همین دلیل به نظر مـی‌رسـد کـه در تحقیق حاضر و سایر تحقیقات این گروه اثر بخشی مورفین

[Downloaded from journal.rums.ac.ir on 2025-11-18]

[DOR: 20.1001.1.17353165.1389.9.1.6.9]

به طور عمده ناشی از فعال کردن هورمون کورتیکوسترون باشد. در هر حال با توجه به مقدار بسیار کم مورفین در این مطالعه و مطالعات مشابه و ثابت بودن این مقدار تا پایان دوره مطالعه که به هیچ عنوان القاء یا پایداری اعتیاد را مطرح نمی‌کند، نسبت دادن تمام اثرات دیده شده در این تحقیق به عملکرد مورفین بر گیرنده‌های اوپیوییدی در بدن جنین چندان صحیح به نظر نمی‌رسد. در هر حال با توجه به تغییرات به وجود آمده در سیستم بویایی جنین‌های موش‌های مورد مطالعه در این تحقیق، به نظر می‌رسد یک بازنگری در مطالعات مربوط به فرزندان مادرانی که در دوران بارداری به هر نحو در معرض یکی از اوپیوییدها بوده‌اند با تأکید بر سیستم بویایی و سلامت آن ضرورت دارد [۲].

نتیجه‌گیری

در این تحقیق، مصرف مورفین خوراکی برخی از معیارهای کمی رشد جنین از جمله وزن و طول محور پشتی- شکمی و فرونتال- اکسی‌پیتال را نسبت به حیوانات گروه کنترل کاهش داد هرچند بر برخی دیگر از این معیارها از جمله طول محور سری- دمی، عرض شکم و طول محور دو طرفی آهیانه جنین‌ها اثری نداشت. این امر به معنای آن است که تأثیر مورفین احتمالاً با گذشت دوره بارداری قابل جبران بوده و یا در زمان انجام مطالعه (۱۷ روزگی جنین) قابل بررسی نبوده است. هر چند که این نتایج به معنای مضر نبودن مصرف این ماده در دوران بارداری نیست، تأثیر مخرب مورفین بر تکوین دستگاه عصبی به ویژه قشر بویایی در این مطالعه به اثبات رسید.

تشکر و قدردانی

این مطالعه با حمایت مالی مرکز تحقیقات علوم اعصاب کاربردی دانشگاه علوم پزشکی بقیه الله (عج) انجام شده است.

References

[1] Iranian Drug Control Headquarter. The Year Book of Iranian Drug Control Headquarter, 1St ed. Tehran; 2007. [Farsi]

[2] National Institute on Drug Abuse. National Pregnancy & Health Survey. Drug use among women delivering live births: 1992, Rockville: National Institute on Drug Abuse. 1996, pp: 1-157.

[3] Ray JR, Dubinj W, Blecher JN. Retardation following maternal morphine administration: nutritional or drug effect? *Biol Neonal* 1977; 32: 222-8.

[Downloaded from journal.rums.ac.ir on 2025-11-18]

[DOR: 20.1001.1.17353165.1389.9.1.6.9]

[4] Zagon IS, McLaughlin PJ. Naltrexone's influence on neurobehavioral development. *Pharmacol Biochem Behav* 1985; 22(3): 441-8.

[5] Wilson JT, Chritie MJ, Manzoni O. Cellular and synaptic adaptations mediating opioid dependence. *Physiol Rev* 2001; 81: 299-343.

[6] Ray JR, Blechner JN. Alteration in fetal metabolism subsequent to maternal morphine administration. *Am J Obsst Gynecol* 1980; 137: 505-8.

[7] Ahmed MS, Schoof T, Zhou DH, Quarles C. Kappa opioid receptors of human placental villi modulate acetylcholine release. *Life sci* 1989; 45(25): 2383-93.

[8] Leslie FM, Chen Y, Winzer-Serhan UH. Opioid receptor and peptide mRNA expression in proliferative zones of fetal central nervous system. *Can J phisiol pharmacol* 1998; 76(3): 248-93.

[9] Jurand A. The interference of naloxone hydrochloride in the teratogenic activity of opiates. *Teratology* 1985; 31(2): 235-40.

[10] Ray SB, Wadhwa S. Mu opioid receptors in developing humane spinal cord. *J Anat* 1999; 195 (pt1): 11-8.

[11] Bancroft JD, Gamble M. Theory and practice of histological Techniques, 5th ed. London: Churchill Livingston 2002; pp: 125-38.

[12] Seward E. MU opioid receptor mediate inhibition of the n-type calcium channel current. *Proc Soc Land B* 1990; 244:129-35.

[13] Khalili M, Semnanian S, Fatholahi Y. Caffeine increases paragigantocellularis neuronal firing rate and induces withdrawal signs in morphine-dependent rats. *Eur J pharmacol* 2001; 412(3): 239-45.

[14] Nasiraei-Moghadam S, Bahadoran H, Saeedabady S, Shams J, Sahraei H. Oral administration of morphine delay neural plate development of rat embryos. *Physiology and Pharmacology* 2009; 12: 314-9.

[15] Nasiraei-Moghadam S, Sahraei H, Bahadoran H, Sadooghi M, Salimi SH, Kaka GR, etal. Effects of maternal oral morphine consumption on neural tube development in Wistar rats. *Brain Res Dev Brain Res* 2005; 159(1): 12-7.

[16] Soleimani M, Sahraei H, Sadooghi M, Maleki P. Effects of prenatal morphine exposure on the basal ganglia development in rat embryo. *Sci J Arak Med Univ* 2006; 9: 53-61. [Farsi]

[17] Sadraie SH, Kaka GR, Sahraei H, Dashtnavard H, Bahadoran H, Mofid M, et al. Effects of

[Downloaded from journal.rums.ac.ir on 2025-11-18]

[DOR: 20.1001.1.17353165.1389.9.1.6.9]

maternal oral administration of morphine sulfate on developing rat fetal cerebrum: a morphometrical evaluation. *Brain Res* 2008; 1245: 36-40.

[18] Saeedabadi S, Sadooghi M, Sahraei H, Bahadoran H, Fahanik Babaei J, Jalili C. Effects of oral morphine on the development of olfactory bulb in rat embryo. *Sci J Arak Univ* 2008; 11: 1-8. [Farsi]

[19] Sadraei SH, Kaka Gh, Dshtnavard H, Bahadoran H, Mofid M, Mahdavinasab H, et al. Effects of morphine administration on fetal cerebellum development in mice: a morphometric evalution. *Hakim Res* 2007; 10: 43-9.

[20] Shipley MT, McLean JH, Ennis M. Olfactory System, In: Paxinos G. The Rat Nervous System, 2nd ed. Sydney. Academic Press, 1995; 899-926.

[21] Pat L. Prenatal effects of drug of abuse on brain development. *Drug and Alcohol Dependence* 1998; 51: 109-25.

[22] Levitt P, Harvay JA, Friedman E, Simansky K, Murphy EH. New evidence for neurotransmitter influences on brain development. *Trends Neurosci* 1997; 20(6): 269-74.

[23] Caviness JR, Kennedy DN, Bates JF, Makris N. The developing human brain: A morphometric profile. San Diego: Academic Press, 1997; pp: 3-14.

[24] Rakic P. Specification of cerebral cortical areas. *Science* 1988; 241(4862): 170-6.

[25] Komuro H, Rikic P. Modulation of neuronal migration by NMDA receptors. *Science* 1993; 260(5104): 95-7.

[26] Tegeder I, Geisslinger G. Opioids as modulators of cell death and survival-unraveling mechanism and revealing new indications. *Phamacol Rev* 2004; 56(3): 351-69.

[27] Gilbert SF. Developmental Biology, 6th ed. Massachusetts, Sanderland, 2000; pp: 379-410.

[28] Van den Bergh BR, Mulder EJ, Mennes M, Glover V. Antenatal maternal anxiety and stress and the neurobehavioural development of the fetus and child: links and possible mechanisms. A review. *Neurosci Biobehav Rev* 2005; 29(2): 237–58.

[Downloaded from journal.rums.ac.ir on 2025-11-18]

[DOR: 20.1001.1.17353165.1389.9.1.6.9]

Maternal Oral Morphine Consumption Delayes Olfactory Cortex Development in Wistar Rats During Embryonic Period: A Morphometric Study

J. Fahanik Babaei[1], M. Sadooghi[2], H. Zardooz[3], H. Sahraei[4], H. Bahadoran[5], S. Saeidabadi[1], H. Dashtnavard[5], C. Jalili[6], S. Ryahi[7]

Received: 20/08/08 Sent for Revision: 09/04/09 Received Revised Manuscript: 06/06/09 Accepted: 11/07/09

Background and Objectives: Previous studies have shown that morphine consumption during pregnancy may delay embryo development or cause abnormal nervous system function. This study focused on the effects of maternal morphine consumption on olfactory cortex development in Wistar rats.

Material and Methods: In this experimental study, 12 wistar rats (250-300g) were used. The experimental group received morphine solution (0.05 mg/ml) where as the control group received tap water. On the 19 th day the pregnant rats were killed by chloroform, and the embryos were removed surgically. The embryos were fixed in formalin 10% for 2 weeks. Then the weight of fixed embryos was calculated by a digital balance. In addition, animal sizes including Crump-Rump (C-R), Dorsal-Ventral (D-V), Frontal-Occipital (F-O), Abdominal Width, and Biparietal Axis length were measured by a caliper. Tissue processing, sectioning and staining (both hematoxylin and eosin (H&E) and silver nitrate staining) were then applied for the embryos. The sections were examined for olfactory cortex development by light microscope.

Results: Reductions in D-V lengths as well as embryonic weight was observed in the experimental group ($p<0.01$, $p<0.05$). On the microscopic view, a growth retardation was observed in all three olfactory cortex layers in the experimental group. In addition cell compression in cortex layers and neuronal process was also reduced in the experimental group ($p<0.05$).

Conclusion: This study showed that oral morphine consumption during pregnancy causes defect in the development and growth retardation in olfactory cortex region. The study also showed that oral morphine consumption reduced both the weight and length of the embryos. These defects may be the cause of behavioral problems observed in the animals who have been born to addicted mothers.

Key words: Morphometry, Olfactory Cortex, Morphine, Wistar Rats

Funding: This study was supported by a grant from applied Neuroscience Research Center, Baqiyatallah (a.s.) University of Medical Sciences.

Conflict of Interest: None declared.

Ethical approval: All experiments were conducted in accordance with standard ethical guidelines and approved by the local ethical committee (The Baqyiatallah (a.s.) University of Medical Committee on the Use and Care of Animals, 81/021, July 10, 2002).

1- Academic Member, Dept. of Biology, Islamic Azad University, Tehran North Branch, Iran
2- Assistant Prof., Dept. of Biology, Islamic Azad University, Tehran North Branch, Iran
3- Assistant Prof., Dept. of Physiology, Faculty of Medicine, Shahid Beheshti University of Medical Sciences, Tehran, Iran
4- Associate Prof., Dept. of Physiology and Biophysics, Faculty of Medicine, Applied Neuroscience Research Center, Baqiyatallah (a.s.) University of Medical Sciences, Tehran, Iran
(Corresponding Author) Tel: (021) 26127257, Fax: (021) 26127257, E-mail: h.sahraei@bmsu.ac.ir
5- Assistant Prof., Dept. of Anatomy, Faculty of Medicine, Behavioral Sciences Research Center, Baqiyatallah (a.s.) University of Medical Sciences, Tehran, Iran
6- Assistant Prof., Dept. of Anatomy, Faculty of Medicine, University of Medical Sciences, Kermanshah, Iran
7- Academic Member, Dept. of Physiology, Faculty of Medicine, Artesh Medical University, Tehran, Iran

[Downloaded from journal.rums.ac.ir on 2025-11-18]

[DOR: 20.1001.1.17353165.1389.9.1.6.9]