

وضعیت قرارگیری دندان آسیای سوم و مجاورت آن با مجرای مندیبولار در یک استخوان فک تحتانی خشک: یک گزارش مورد

سامره دهقانی سلطانی^۱، محمد محسن تقوی^۲، عبدالرضا بابائی^۳

دریافت مقاله: ۱۴۰۲/۰۲/۲۷ ارسال مقاله به نویسنده جهت اصلاح: ۱۴۰۲/۰۵/۱۵ دریافت اصلاحیه از نویسنده: ۱۴۰۲/۰۶/۲۷ پذیرش مقاله: ۱۴۰۲/۰۷/۰۳

چکیده

زمینه و هدف: دندان آسیای سوم دارای متنوع‌ترین وضعیت ریشه در بین تمام دندان‌ها می‌باشد. یکی از خطرهای ذاتی در مورد کشیدن این دندان در فک تحتانی، وارد شدن آسیب به عصب آلوئولار تحتانی می‌باشد. به دلیل تفاوت در زاویه قرارگیری و عمق دندان‌های نهفته، احتمال آسیب به عصب آلوئولار تحتانی در برخی بیماران بیشتر می‌باشد. با در نظر گرفتن واریاسیون‌های مختلف موقعیت قرارگیری دندان‌ها، هدف این مطالعه گزارش و شرح وضعیت قرارگیری دندان آسیای سوم و مجاورت ریشه آن با مجرای مندیبولار در یک استخوان فک تحتانی خشک می‌باشد.

شرح مورد: در زمان بررسی استخوان‌های فک تحتانی موجود در موزه آناتومی، یک مورد غیر معمول شامل قرارگیری دندان آسیای سوم سمت چپ به صورت افقی مشاهده شد. طول دندان از بخش رأسی کاسپ‌ها تا انتهای ریشه ۲۱ میلی‌متر و ضخامت بخش فوقانی دندان ۹ میلی‌متر بود. هم‌چنین، فاصله ریشه دندان تا رأس زائیده زبانی (*Lingula*)، ۱۹ میلی‌متر بود. بر اساس داده‌های حاصل از تصویر راديوگرافی، فاصله ریشه دندان تا مجرای مندیبولار ۲ میلی‌متر بود.

نتیجه‌گیری: آگاهی از واریاسیون‌های آناتومیکی دندان آسیای سوم، در جراحی‌های مرتبط با این ناحیه و جلوگیری از آسیب به عصب آلوئولار تحتانی مفید واقع خواهد شد. هم‌چنین، از آنجایی که تا به حال وضعیت قرارگیری این دندان و مجاورت ریشه آن با مجرای مندیبولار بر روی نمونه استخوانی مستند نشده است، این گزارش حائز اهمیت می‌باشد.

واژه‌های کلیدی: دندان آسیای سوم، مجرای مندیبولار، واریاسیون، عصب آلوئولار تحتانی، دندان نهفته

- ۱- استادیار گروه آموزشی علوم تشریحی، دانشکده پزشکی، دانشگاه علوم پزشکی رفسنجان، رفسنجان، ایران
 - ۲- دانشیار گروه آموزشی علوم تشریحی، مرکز تحقیقات عوامل اجتماعی مؤثر بر سلامت، دانشکده پزشکی، دانشگاه علوم پزشکی رفسنجان، رفسنجان، ایران
 - ۳- (نویسنده مسئول) استادیار گروه آموزشی علوم تشریحی، دانشکده پزشکی، دانشگاه علوم پزشکی رفسنجان، رفسنجان، ایران
- تلفن: ۰۳۴-۳۱۳۱۵۰۵۳، دورنگار: ۰۳۴-۳۱۳۱۵۰۰۳، پست الکترونیکی: Babae.ab@gmail.com

مقدمه

اندازه‌گیری ابعاد مختلف بدن انسان و ارزیابی واریاسیون‌های مرتبط با آن در علوم مختلفی مانند پزشکی قانونی، باستان‌شناسی و آنتروپولوژی به طور گسترده‌ای کاربرد دارد. علاوه بر این، به دلیل وجود تفاوت‌های نژادی در جمعیت‌های مختلف، جمع‌آوری اطلاعات آنتروپومتری مختص هر جمعیت به منظور استفاده‌های بالینی نیز بسیار حائز اهمیت می‌باشد [۱-۳]. یکی از موارد مهمی که در آنتروپومتری مورد استفاده قرار می‌گیرد، فک تحتانی و دندان‌ها می‌باشد. مطالعات متعددی ابعاد و واریاسیون‌های اجزای مختلف فک تحتانی و دندان‌ها را در نژادها و کشورهای مختلف مورد ارزیابی قرار داده‌اند [۴-۵].

دندان آسیای سوم که به عنوان دندان عقل نیز شهرت دارد، دارای متنوع‌ترین وضعیت ریشه در بین تمام دندان‌ها می‌باشد. در بسیاری از موارد این دندان در نهایت نیاز به کشیدن پیدا می‌کند. یکی از خطرهای ذاتی در مورد کشیدن دندان آسیای سوم در فک تحتانی، وارد شدن آسیب به عصب آلوئولار تحتانی می‌باشد که این عصب به طور معمول پایین‌تر از ریشه دندان قرار دارد [۶]. از ریسک فاکتورهای مهم مرتبط با آسیب به عصب آلوئولار تحتانی در حین کشیدن دندان آسیای سوم، می‌توان به عواملی مانند سن بالای بیمار، عمق نهفتگی دندان، زاویه قرارگیری دندان، نیاز به برش زدن و برداشتن استخوان و نیز میزان تجربه جراح اشاره کرد [۷]. به دلیل تفاوت در زاویه قرارگیری و عمق دندان‌های نهفته، احتمال آسیب به عصب آلوئولار تحتانی در برخی بیماران بیشتر می‌باشد [۸].

تا به حال واریاسیون‌های متعددی در ارتباط با مجرای آلوئولار تحتانی شامل، تنگ شدن کانال، انحراف مسیر کانال و مجاورت نزدیک با ریشه دندان گزارش شده است [۹-۱۰]. هم‌چنین واریاسیون‌های ساختاری و موقعیتی گزارش شده در مورد دندان آسیای سوم فک تحتانی شامل مواردی از جمله تنگی کانال ریشه، دو شاخه بودن بخش رأسی ریشه، انحراف ریشه [۱۱-۱۲] و درجات مختلف نهفتگی دندان و زاویه قرارگیری آن می‌باشد [۱۳-۱۴].

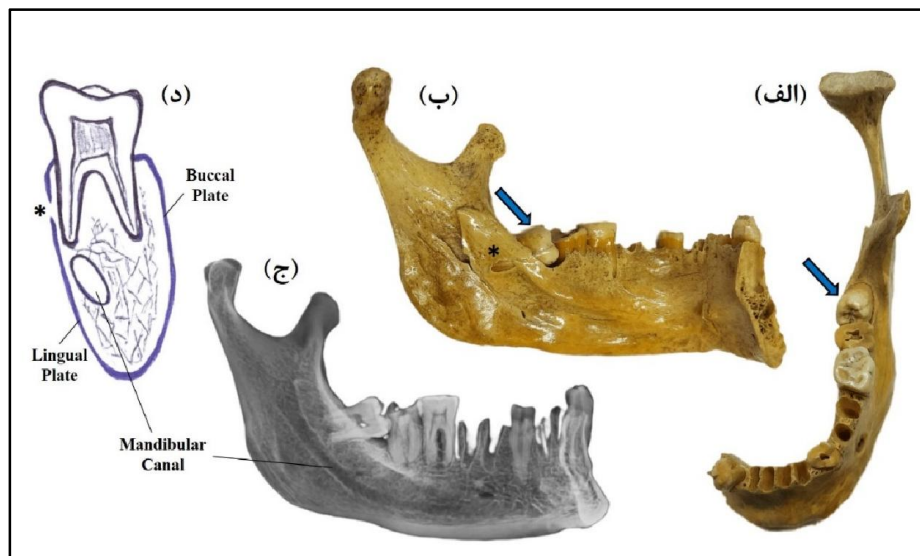
اگرچه چندین مطالعه بر مبنای ارزیابی تصاویر رادیولوژیک، وضعیت قرارگیری دندان آسیای سوم فک تحتانی و موقعیت ریشه آن نسبت به مجرای آلوئولار تحتانی را گزارش کرده‌اند، اما بر اساس دسترسی و جست‌وجوی ما، هیچ مطالعه‌ای وضعیت این دندان را بر روی استخوان فک تحتانی خشک مورد ارزیابی قرار نداده است. برای دندان‌پزشکان و جراحان در بسیاری از موارد، آگاهی از واریاسیون‌های مختلف در ارتباط با دندان آسیای سوم بسیار حائز اهمیت می‌باشد. با توجه به مطالب ذکر شده و با در نظر گرفتن واریاسیون‌های مختلف موقعیت قرارگیری دندان‌ها، هدف اصلی این پژوهش گزارش کردن و شرح وضعیت قرارگیری دندان آسیای سوم و مجاورت ریشه آن با مجرای مندیبولار در یک استخوان فک تحتانی خشک می‌باشد.

شرح مورد

در زمان بررسی استخوان‌های فک تحتانی موجود در موزه آناتومی دانشکده پزشکی دانشگاه علوم پزشکی رفسنجان، یک مورد غیر معمول شامل قرارگیری دندان آسیای سوم سمت چپ به صورت افقی و مجاورت بسیار نزدیک آن با

سالم و بدون پوسیدگی داشت) تا انتهای ریشه ۲۱ میلی‌متر و ضخامت بخش فوقانی دندان که بیرون از فک قرار داشت ۹ میلی‌متر بود. هم‌چنین، فاصله قسمت انتهایی ریشه دندان تا رأس زایده زبانی (Lingula) ۱۹ میلی‌متر بود. هم‌چنین، از استخوان مورد نظر یک تصویر رادیوگرافی نیز تهیه گردید. بر اساس داده‌های حاصل از تصویر رادیوگرافی، فاصله ریشه دندان تا مجرای مندیبولار ۲ میلی‌متر بود. علاوه بر این، بر طبق مشاهدات انجام شده صفحه زبانی (Lingual plate) استخوان قشری در جسم فک تحتانی نسبت به صفحه بیرونی (Buccal plate) نازک‌تر بود (شکل ۱).

مجرای مندیبولار مشاهده شد. در ابتدا با استفاده از دوربین دیجیتالی به دقت از این مورد عکس‌برداری صورت گرفت و پس از آن جزئیات آناتومیکی قابل مشاهده، با استفاده از کولیس به دقت اندازه‌گیری شد و ثبت گردید. اندازه‌گیری‌ها توسط دو فرد به صورت جداگانه صورت گرفت و در نهایت میانگین اعداد به دست آمده از اندازه‌گیری‌ها گزارش شد. لازم به ذکر است این مطالعه دارای کد اخلاق از دانشگاه علوم پزشکی رفسنجان به شماره ثبتی IR.RUMS.REC.1401.211 می‌باشد. نتایج مطالعه حاضر نشان داد که طول دندان از بخش رأسی کاسپ‌ها (که ظاهر



شکل ۱- (الف) فک تحتانی و دندان آسیای سوم (پیکان آبی) از نمای فوقانی. (ب) نمای داخلی از فک تحتانی و وضعیت افقی دندان آسیای سوم (پیکان آبی). (ج) تصویر رادیوگرافی از فک تحتانی و مجاورت بسیار نزدیک ریشه آن با مجرای مندیبولار. (د) طرح شماتیک از فک تحتانی که نشان دهنده مجرای مندیبولار و صفحات Buccal و Lingual در یک برش کروئال می‌باشد.

اهمیت بالینی آنها می‌باشد. علاوه بر واریاسیون‌های ذکر شده، تا به حال گستره وسیعی از واریاسیون‌های مرتبط با دندان‌ها نیز مورد بررسی قرار گرفته است. نتایج حاصل از مطالعات پیشین نشان می‌دهد که فراوانی برخی از این

بحث

یکی از مسائل بسیار مهم در آناتومی پرداختن به واریاسیون‌های مختلف ماهیچه‌ای [۱۶-۱۵]، عصبی [۱۸-۱۷]، عروقی [۲۰-۱۹] و استخوانی [۲۲-۲۱] و نیز ارزیابی

واریاسیون‌ها در جمعیت‌های نژادی مختلف نسبت به هم متفاوت می‌باشد که خود این موضوع شاهدهی است که اهمیت پژوهش در این زمینه را دو چندان می‌سازد.

دندان آسیای سوم مورد بررسی در این پژوهش به صورت افقی قرار داشت. با توجه به اینکه دندان آسیای سوم نسبت به سایر دندان‌ها دیرتر رویش پیدا می‌کند، در صورتی که فضای کافی برای رشد آن وجود نداشته باشد، مسیر رویشی خود را تغییر می‌دهد و یا برای همیشه به شکل نهفته باقی می‌ماند. در حالت نهفته نیز موقعیت قرارگیری دندان می‌تواند بصورت عمودی یا افقی باشد و حتی به صورت نیمه نهفته باشد و فقط بخش کمی از دندان مشاهده شود [۲۳].

در مطالعه‌ای Wang و همکاران با بررسی تصاویر مقطعی مربوط به ۱۳۷ دندان آسیای سوم، موقعیت عبور عصب آلئولار تحتانی نسبت به این دندان را گزارش کردند. نتایج این بررسی نشان داد که در ۷۸/۶ درصد از موارد، عصب آلئولار تحتانی از پایین ریشه دندان عبور می‌کند. همچنین در ۱۱/۸ درصد از موارد، عصب در موقعیت زبانی (lingual) و در ۸/۹ درصد از نمونه‌ها در موقعیت Buccal نسبت به ریشه دندان قرار داشت. علاوه بر این در ۱ مورد (۰/۷ درصد) از نمونه‌ها، عصب از بین ریشه‌های دندان آسیای سوم عبور کرده بود [۲۴].

در پژوهش Kim و همکاران که بر روی تصاویر رادیوگرافی مربوط به ۱۰۳۱۰ دندان آسیای سوم صورت گرفت، نتایج نشان داد که در ۶۱ درصد از موارد، عصب آلئولار تحتانی در تماس نزدیک با ریشه دندان‌ها قرار دارد. همچنین، از بین ۴۷۰۸ موردی که دندان آسیای سوم را از طریق جراحی کشیده بودند، در ۳۱ مورد آسیب مستقیم به

عصب آلئولار تحتانی و در ۳۰ مورد نیز علایم آسیب به عصب گزارش شد. علاوه بر این، در یک مورد نیز آسیب به عصب زبانی گزارش شد [۲۵].

هم‌چنین مطالعات متعددی به منظور ارزیابی علایم رادیولوژیکی دقیقی که نشان‌دهنده میزان نزدیکی عصب آلئولار تحتانی به ریشه دندان‌ها است صورت گرفته است، که بیشتر این مطالعات به مقایسه تصاویر حاصل از روش‌های Orthopantomography (OPG) و Cone-beam computed tomography (CBCT) و سایر روش‌ها پرداخته‌اند. هدف اصلی این مطالعات پی بردن به علائم تشخیصی ویژه‌ای بود که قبل از عمل جراحی، با بالا بردن آگاهی و اطمینان جراح از موقعیت عصب و نیز وضعیت دندان آسیای سوم نهفته، عوارض ناشی از کشیدن این دندان را به کم‌ترین میزان ممکن برساند [۲۶-۲۷].

دندان آسیای سوم در تعدادی از افراد برای همیشه بصورت نهفته باقی می‌ماند. به نظر می‌رسد که با توجه به تغییرات رژیم غذایی انسان‌های امروزی و همچنین عادات‌های غذایی مرتبط با زندگی صنعتی، نبود این دندان مشکل خاصی را برای این افراد ایجاد نمی‌کند. حتی برخی از دانشمندان این حوزه با توجه به کوچک‌تر بودن فک و قوس فکی در انسان امروزی نسبت به سایر گونه‌های منقرض شده انسانی، دندان آسیای سوم را به عنوان یک اندام ویستیجیال نیز در نظر می‌گیرند [۲۸-۲۹]. با توجه به تمامی این موضوعات داشتن دانش کافی در ارتباط با واریاسیون‌های دندان آسیای سوم بی‌شک در درمان موارد بالینی مرتبط با آن بسیار کارگشا و مفید خواهد بود.

نتیجه گیری

ریشه آن با مجرای مندیبولار بر روی نمونه استخوانی مستند نشده است، این گزارش حائز اهمیت می باشد.

تشکر و قدردانی

به این وسیله از پرسنل موزه آناتومی دانشکده پزشکی دانشگاه علوم پزشکی رفسنجان، نهایت تشکر و سپاسگزاری به عمل می آید.

آگاهی داشتن از واریاسیونی که در این مطالعه در ارتباط با وضعیت قرارگیری دندان آسیای سوم و همچنین مجاورت ریشه آن با عصب آلوئولار تحتانی گزارش شد، در جراحی های مرتبط با این ناحیه و جلوگیری از آسیب به عصب آلوئولار تحتانی مفید واقع خواهد شد. همچنین، از آنجایی که تا به حال وضعیت قرارگیری این دندان و مجاورت

References

- [1] Taghavi MM, Khalili P, Shabanizadeh A, Taghipour Z, Dehghani-Soltani S, Pouya F, et al. Comparing the BMI and Some Physical Parameters Before and One Year After the COVID-19 Pandemic among High School Students in Rafsanjan City, Iran. *J Occup Health Epidemiol* 2022; 11(4): 259-64.
- [2] Shahabi-Rabori M, Eftekhari-Vaghefi S, Babaee A, Seyedi F. Anthropometric assessment of classroom chairs and determination of classroom chairs' standard dimensions for 3rd and 6th grade students in Kerman. *Iran Occup Health* 2018; 15(2): 42-53.
- [3] Rayegan S, Kouhestani H, Babaee A, Shekarreze P, Asafe A, Dehghani-Soltani S, et al. A Survey on Different Types of Ear Lobule in a Kerman Population in 2015. *J Rafsanjan Univ Med Sci* 2017; 16(2): 107-16. [Farsi].
- [4] Babaee A, Kalantari F, Mirza-Ali E, Shabanizadeh A, Dehghani-Soltani S, Taghavi MM. The Relationship between Mandibular Dimensions and Stature in a Kerman Population in 2020. *J Jiroft Univ Med Sci* 2021; 8(3): 699-708. [Farsi].
- [5] Zhang Z-y, Yan C-x, Min Q-m, Li S-q, Yang J-s, Guo Y-c, et al. Age estimation using pulp/enamel volume ratio of impacted mandibular third molars measured on CBCT images in a northern Chinese population. *Int J Legal Med* 2019. 133: 1925-33.
- [6] Sayed N, Bakathir A, Pasha M, Al-Sudairy S. Complications of Third Molar Extraction: A retrospective study from a tertiary healthcare centre in Oman. *Sultan Qaboos Univ Med J* 2019; 19(3): 230-5.
- [7] Chen Y-W, Chi L-Y, Lee OK-S. Revisit incidence of complications after impacted mandibular third molar extraction: A nationwide population-based cohort study. *PloS one* 2021; 16(2): e0246625.

- [8] Al-Haj Husain A, Stadlinger B, Winklhofer S, Müller M, Piccirelli M, Valdec S. Mandibular third molar surgery: intraosseous localization of the inferior alveolar nerve using 3D double-echo steady-state MRI (3D-DESS). *Diagnostics* 2021; 11(7): 1-15.
- [9] Su N, van Wijk A, Berkhout E, Sanderink G, De Lange J, Wang H, et al. Predictive value of panoramic radiography for injury of inferior alveolar nerve after mandibular third molar surgery. *J Oral Maxillofac Surg* 2017; 75(4): 663-79.
- [10] Tassoker M. Diversion of the mandibular canal: Is it the best predictor of inferior alveolar nerve damage during mandibular third molar surgery on panoramic radiographs? *Imaging Sci Dent* 2019; 49(3): 213-8.
- [11] Saha N, Kedarnath N, Singh M. Orthopantomography and cone-beam computed tomography for the relation of inferior alveolar nerve to the impacted mandibular third molars. *Ann Maxillofac Surg* 2019; 9(1): 4-9.
- [12] Bagoji IB, Hadimani GA, Bulgoud R, Desai V, Prakash K, Bharatha A. Anatomical Variations of the Suprascapular Notch and its Importance in Suprascapular Entrapment Neuropathy. *Maedica* 2020; 15(3): 298-304.
- [13] Prajapati V, Mitra R, Vinayak K. Pattern of mandibular third molar impaction and its association to caries in mandibular second molar: A clinical variant. *Dent Res J* 2017; 14(2): 137-42.
- [14] Claudia A, Barbu HM, Adi L, Gultekin A, Reiser V, Gultekin P, et al. Relationship between third mandibular molar angulation and distal cervical caries in the second molar. *J Craniofac Surg* 2018; 29(8): 2267-71.
- [15] Abdolreza B, Samere DS, Mohajer AJ, Hasan VS, Massood E. The prevalence of palmaris longus absence in the city of kerman in iran and the relevance of age, gender and body side. *Int J Curr Res Rev* 2015; 7(14):45-8.
- [16] Babae A, Ezzatabadipour M, Saied A. Introducing a supernumerary muscle in the anterior compartment of the hand: A cadaveric study. *Eur J Anat* 2020; 24(4): 277-80.
- [17] Eftekhari-Vaghefi S, Dehghani-Soltani S, Raygan S, Babae A, Eftekhari-Vaghefi S. An evaluation of tissue destruction time in phrenic nerve after death and counting the number of nerve fibers in C3, C4 and C5 branches. *J Babol Univ Med Sci* 2017; 19(3): 59-65.
- [18] Eftekhari Vaghefi SH, Dehghani Soltani S, Babae A. An Uncommon Anatomical Variation of the Sciatic Nerve. *Anat Sci J* 2017; 14(2): 97-100.
- [19] Babae A, Dehghani Soltani S, Eftekhari Vaghefi SH, Jahanbani SS, Ezzatabadipour M. Abnormal Origin of Superior Laryngeal Artery and Its Clinical

- Significance: A Case Report. *J Kerman Univ Med Sci* 2017; 24(3): 246-9.
- [20] Dehghani-Soltani S, Eftekhari-Vaghefi SH, Babae A. An uncommon variation of the superior laryngeal artery. *Anat Sci J* 2016; 13(1): 63-6.
- [21] Dehghani-Soltani S, Taghavi MM, Sirizinezhad Z, Shabanizadeh A, Taghipour Z, Molahosseini A, et al. A Survey on Morphometry and Topography of Nutrient Foramina and Measurement of Other Anthropometric Parameters in Human Femora and Tibiae: A Descriptive Study. *J Rafsanjan Univ Med Sci* 2023; 21(10): 1025-36. [Farsi].
- [22] Dehghani-Soltani S, Taghavi MM, Babae A. Complete Ossification of the Superior Transverse Scapular Ligament: A Case Report. *J Rafsanjan Univ Med Sci* 2022; 21(2): 255-60. [Farsi].
- [23] Wang W-Q, Chen MY, Huang H-L, Fuh L-J, Tsai M-T, Hsu J-T. New quantitative classification of the anatomical relationship between impacted third molars and the inferior alveolar nerve. *BMC Med imaging* 2015; 15: 1-6.
- [24] Wang W-Q, Chen MY, Huang H-L, Fuh L-J, Tsai M-T, Hsu J-T. New quantitative classification of the anatomical relationship between impacted third molars and the inferior alveolar nerve. *BMC Med imaging* 2015; 15(1): 1-6.
- [25] Kim HJ, Jo YJ, Choi JS, Kim HJ, Kim J, Moon SY. Anatomical risk factors of inferior alveolar nerve injury association with surgical extraction of mandibular third molar in Korean population. *Appl Sci* 2021; 11(2): 1-16.
- [26] Del Llano NC, Ribeiro RA, Martins CC, Assis NMSP, Devito KL. Panoramic versus CBCT used to reduce inferior alveolar nerve paresthesia after third molar extractions: a systematic review and meta-analysis. *Dentomaxillofac Radiol* 2020; 49(4): 1-8.
- [27] Kubota S, Imai T, Nakazawa M, Uzawa N. Risk stratification against inferior alveolar nerve injury after lower third molar extraction by scoring on cone-beam computed tomography image. *Odontology* 2020; 108(1): 124-32.
- [28] Khadisova LA, Kocaturk SB. Have the third molars become vestigial due to the industrialization of our diet? *Uni Bergen* 2023; (Master's thesis): 2-40.
- [29] Stansfield E, Evteev A, O'Higgins P. Can diet be inferred from the biomechanical response to simulated biting in modern and pre-historic human mandibles? *J Archaeol Sci: Reports* 2018; 22: 433-43.

The Position of the Third Molar and Its Proximity to the Mandibular Canal in a Dry Mandible: A Case Report

Samereh Dehghani-Soltani¹, Mohammad Mohsen Taghavi^۲, Abdolreza Babae^۳

Received: 17/05/23 Sent for Revision: 14/08/23 Received Revised Manuscript: 18/09/23 Accepted: 25/09/23

Background and Objectives: The third molar has the most diverse root position among all teeth. One of the inherent risks of extracting this tooth in the mandible is damage to the inferior alveolar nerve. Due to the difference in the placement angle and the depth of the impacted teeth, the possibility of damage to the inferior alveolar nerve is more in some patients. Considering the different variations in the position of the teeth, the aim of this study was to report and describe the position of the third molar and its proximity to the mandibular canal in a dry mandible.

Case report: At the time of evaluation of the mandibles in the Anatomy Museum, an unusual case involving the horizontal position of the left third molar was observed. The length of the tooth from the apex of the cusps to the end of the root was 21 mm and the thickness of the upper part of the tooth was 9 mm. Also, the distance between the root of the tooth and the tip of the Lingula was 19 mm. Based on the data obtained from the radiographic image, the distance between the tooth root and the mandibular canal was 2 mm.

Conclusion: Knowledge of the anatomical variations of the third molar will be useful in surgeries related to this area and to prevent damage to the inferior alveolar nerve. Furthermore, this report is important since the position of this tooth and the proximity of its root to the mandibular canal have not been documented on the bone sample so far.

Key words: Third molar tooth, Mandibular canal, Variation, Inferior alveolar nerve, Impacted tooth

Funding: This study did not have any funds.

Conflict of interest: None declared.

Ethical approval: The Ethics Committee of Rafsanjan University of Medical Sciences approved the study (IR.RUMS.REC.1401.211).

How to cite this article: Dehghani-Soltani Samereh, Taghavi Mohammad Mohsen, Babae Abdolreza. The Position of the Third Molar and Its Proximity to the Mandibular Canal in a Dry Mandible: A Case Report. *J Rafsanjan Univ Med Sci* 2023; 22 (7): 777-84. [Farsi]

1- Assistant Prof., Dept. of Anatomical Sciences, School of Medicine, Rafsanjan University of Medical Sciences, Rafsanjan, Iran
2- Associate Prof., Dept. of Anatomical Sciences, Social Determinants of Health Research Center, School of Medicine, Rafsanjan University of Medical Sciences, Rafsanjan, Iran
3- Assistant Prof., Dept. of Anatomical Sciences, School of Medicine, Rafsanjan University of Medical Sciences, Rafsanjan, Iran, ORCID: 0000-0002-9848-5442
(Corresponding Author) Tel: (034) 31315053, Fax: (034) 31315003, E-mail: Babae.ab@gmail.com