

## مقاله پژوهشی

مجله دانشگاه علوم پزشکی رفسنجان

دوره ۲۲، اسفند ۱۴۰۲، ۱۳۴۶-۱۳۳۵

# میزان استرس اکسیداتیو و التهاب در کلیه سمت راست پس از انسداد حالب چپ در موش صحرایی نر تحت درمان با تروگزروتین: یک مطالعه تجربی

آیت کائیدی<sup>۱</sup>، جلال حسن شاهی<sup>۲</sup>

دریافت مقاله: ۱۴۰۲/۰۶/۱۲ ارسال مقاله به نویسنده جهت اصلاح: ۱۴۰۲/۰۸/۰۹ دریافت اصلاحیه از نویسنده: ۱۴۰۲/۱۲/۲۳ پذیرش مقاله: ۱۴۰۲/۱۲/۲۶

### چکیده

**زمینه و هدف:** انسداد حالب یکی از عوامل آسیب کلیه‌ها به شمار می‌آید. تروگزروتین یکی از آنتی‌اکسیدان‌های قوی طبیعی است. هدف از انجام این مطالعه تعیین میزان استرس اکسیداتیو و التهاب در کلیه سمت راست پس از انسداد حالب چپ در موش صحرایی نر تحت درمان با تروگزروتین بود.

**مواد و روش‌ها:** در مطالعه تجربی حاضر، ۱۸ سر موش صحرایی نر نژاد ویستار به صورت تصادفی به ۳ گروه شش‌تایی کنترل، انسداد حالب و انسداد حالب+تروگزروتین تقسیم شدند. پس از مسدود نمودن حالب چپ به مدت ۳ روز، موش‌های صحرایی، تروگزروتین (۱۰۰ میلی‌گرم بر کیلوگرم) را روزانه، یک‌ساعت پس از انسداد به مدت سه روز دریافت کردند. سپس وزن کلیه راست و سطح نیتروژن اوره خون (Blood urea nitrogen; BUN) اندازه‌گیری شد. میزان مالون‌دی‌آلدهید، سطوح فعالیت آنزیم‌های گلوکوتایون پراکسیداز و سوپراکسید دیسموتاز و هم‌چنین سطح بیان فاکتور نکروز توموری آلفا (Tumor necrosis factor alpha; TNF- $\alpha$ ) در بافت کلیه راست اندازه‌گیری شد. برای تجزیه و تحلیل داده‌ها از آنالیز واریانس یک‌طرفه و آزمون تعقیبی Tukey استفاده شد.

**یافته‌ها:** انسداد حالب چپ باعث افزایش معنی‌دار میانگین وزن کلیه راست، غلظت مالون‌دی‌آلدهید و سطح بیان TNF- $\alpha$  ( $P=0/002$ ) و هم‌چنین کاهش سطوح فعالیت آنزیم‌های گلوکوتایون پراکسیداز ( $P=0/005$ ) و سوپراکسید دیسموتاز ( $P=0/009$ ) حیوانات گروه انسداد نسبت به کنترل شد. تروگزروتین توانست این شاخص‌ها را در گروه انسداد حالب+تروگزروتین نسبت به گروه انسداد حالب تعدیل نماید ( $P<0/05$ ). میانگین سطح BUN، تفاوت معنی‌داری بین گروه‌ها نشان نداد ( $P>0/05$ ).

**نتیجه‌گیری:** به نظر می‌رسد انسداد حالب چپ باعث القاء التهاب و استرس اکسیداتیو در کلیه سمت راست می‌شود و مصرف تروگزروتین باعث کاهش سطح استرس اکسیداتیو و التهاب می‌شود.

**واژه‌های کلیدی:** انسداد حالب، کلیه، استرس اکسیداتیو، التهاب، تروگزروتین، موش صحرایی

۱- دانشیار، گروه فیزیولوژی و فارماکولوژی، دانشکده پزشکی، دانشگاه علوم پزشکی رفسنجان، رفسنجان، ایران

۲- نویسنده مسئول) دانشیار، گروه فیزیولوژی و فارماکولوژی، دانشکده پزشکی، دانشگاه علوم پزشکی رفسنجان، رفسنجان، ایران

تلفن: ۰۳۴-۳۱۳۱۵۰۸۳، دورنگار: ۰۳۴-۳۱۳۱۵۰۰۳، پست الکترونیکی: hasanshahij@gmail.com

مرکز تحقیقات فیزیولوژی - فارماکولوژی، پژوهشکده علوم پایه پزشکی، دانشگاه علوم پزشکی رفسنجان، رفسنجان، ایران

## مقدمه

انسداد حالب وقتی اتفاق می‌افتد که مسیر خروجی ادرار تولید شده توسط کلیه‌ها به مثانه مسدود گردد و تجمع ادرار در کلیه انسدادی باعث هیدرونفروز و در ادامه باعث آتروفی بافتی و آپوپتوز توپول می‌شود [۱-۲]. امروزه از مدل انسداد یک‌طرفه حالب برای بررسی میزان آسیب به کلیه‌ها و تأثیر درمانی داروها استفاده می‌شود [۳-۴]. علاوه بر این، در مدل انسداد یک‌طرفه حالب، مکانیسم دقیق تغییر عملکرد و میزان آسیب وارد شده به کلیه سمت مقابل، مورد توجه است [۵]. زیرا بعضی از بیماران دچار انسداد یک‌طرفه حالب، پیشرفت آسیب در کلیه طرف مقابل را حتی پس از رفع انسداد حالب تجربه می‌کنند که علت آن را به وجود اختلال در سیستم آنتی‌اکسیدانی موجود در بافت کلیه مرتبط دانسته‌اند [۶].

به طور کلی در وضعیت نرمال، سیستم آنتی‌اکسیدانی موجود در کلیه‌ها از تشکیل و یا تجمع رادیکال‌های آزاد اکسیژن جلوگیری می‌کند. اما زمانی که به هر دلیلی فعالیت آنزیم‌های آنتی‌اکسیدان کاهش یابد، تعادل اکسیدان/ آنتی‌اکسیدان در کلیه‌ها از بین می‌رود و این موضوع باعث تجمع رادیکال‌های آزاد اکسیژن و القاء استرس اکسیداتیو در بافت کلیه می‌شود [۷-۸]. به نظر می‌رسد در این شرایط، استرس اکسیداتیو نقش مهمی در ایجاد و پیشرفت بیماری‌های کلیوی از جمله گلومرولونفریت، واسکولیت، نروپاتی، پیلونفریت و نارسایی حاد کلیه دارد [۷]. علاوه بر این، انسداد حالب نفوذ ماکروفاژها و تولید سایتوکین‌های التهابی

از جمله فاکتور نکروز توموری آلفا ( Tumor necrosis factor (alpha; TNF- $\alpha$ ) را در بافت کلیه انسدادی افزایش می‌دهد که می‌تواند بر روی سایر ارگان‌ها تأثیر بگذارد [۸]. امروزه پژوهش‌گران نقش حیاتی آنتی‌اکسیدان‌های موجود در رژیم غذایی (مانند پلی‌فنول‌ها) را مورد توجه قرار داده‌اند و به نظر می‌رسد که محتوای بالای آنتی‌اکسیدانی موجود در ترکیبات فنولی برای سلامتی افراد مفید بوده است [۹]. هم‌چنین، فلاونوئیدها به عنوان متابولیت‌های ثانویه موجود در گیاهان از خانواده پلی‌فنول‌ها به شمار می‌آیند که دارای خاصیت آنتی‌اکسیدانی هستند [۱۰].

تروگزروتین (Trolox) که به عنوان ویتامین P4 شناخته می‌شود، یک مشتق تری هیدروکسی اتیله شده روتین از بیوفلاونوئیدهای طبیعی است [۱۱-۱۲]. این فلاونوئید عمدتاً از گیاه تلخ ژاپنی به نام Japonica Sophora استخراج می‌شود و در چای، قهوه، جوانه حبوبات و میوه‌ها و سبزیجات نیز به مقدار کمتر وجود دارد [۱۳]. تروگزروتین خواص فارماکولوژیکی متنوعی نظیر اثرات آنتی‌اکسیدان، ضد التهاب، ضد استرس اکسیداتیو و آنتی‌نئوپلاستیک دارد [۱۷-۱۴]. هم‌چنین، تروگزروتین از طریق اثر ضد التهابی خود نقش حفاظتی بر روی کلیه‌ها دارد [۱۱].

با توجه به موارد ذکر شده، از آنجایی که در مدل انسداد یک‌طرفه حالب، کلیه سمت مقابل در معرض آسیب استرس اکسیداتیو قرار می‌گیرد [۸] و هم‌چنین با توجه به نقش تروگزروتین به عنوان یک ماده با خاصیت آنتی‌اکسیدانی [۱۳]، لذا هدف از انجام مطالعه حاضر، تعیین میزان استرس

تروگزروتین را با دوز ۱۰۰ میلی‌گرم بر کیلوگرم [۱۹]، به صورت روزانه از یک ساعت بعد از القاء مدل انسداد حالب، به صورت i.p. و به مدت سه روز دریافت کردند.

پس از تقسیم تصادفی حیوانات در گروه‌های مختلف، ابتدا حیوانات به مدت یک هفته جهت سازگاری با محیط نگهداری شدند و سپس تحت جراحی انسداد حالب قرار گرفتند. برای ایجاد مدل انسداد، ابتدا حیوانات با داروی کلرال هیدرات (۴۵۰ میلی‌گرم بر کیلوگرم، i.p.) بیهوش شدند. بعد از تراشیدن و ضد عفونی ناحیه پهلو چپ حیوان، برشی به طول سه سانتی‌متر بر روی پوست این ناحیه ایجاد شد. سپس حالب کلیه چپ حیوان با استفاده از نخ بخیه سیلک ۰-۳ (ساخت کارخانه سوپا، ایران) دو لیگاتور در قسمت یک سوم ابتدایی حالب زده شد و حالب به طور کامل مسدود شد. در نهایت ناحیه مورد جراحی بخیه و با سرم نرمال سالین شسته شد و محل بخیه‌ها توسط بتادین ضد عفونی شد. موش‌های صحرائی پس از رفع کامل بیهوشی به حیوان‌خانه برگردانده شدند و در معرض آب و غذای کافی قرار گرفتند [۱۹].

مدل انسداد حالب چپ در موش‌های صحرائی گروه ۲ و ۳ انجام شد. در گروه کنترل یا Sham operated، جراحی بدون بستن حالب انجام شد. انسداد حالب به مدت سه روز ادامه یافت. موش‌های صحرائی که در گروه سوم قرار داشتند، تروگزروتین را (۱۰۰ میلی‌گرم بر کیلوگرم وزن بدن) [۱۹] از یک ساعت بعد از انسداد حالب به صورت روزانه، به مدت سه روز (i.p.) دریافت کردند. موش‌های گروه

اکسیداتیو و التهاب در کلیه سمت راست پس از انسداد حالب چپ در موش صحرائی نر تحت درمان با تروگزروتین بود.

## مواد و روش‌ها

این مطالعه تجربی، در سال ۱۴۰۱ در گروه فیزیولوژی و فارماکولوژی دانشگاه علوم پزشکی رفسنجان انجام شده است. در این مطالعه از ۱۸ سر موش صحرائی نر نژاد ویستار با وزن ۲۰۰ الی ۲۵۰ گرم استفاده شد. حیوانات در شرایط کنترل شده از نظر دما و نور با دسترسی آزادانه به آب و غذای مخصوص موش قرار داشتند (درجه حرارت ۲۲-۲۴ درجه سانتی‌گراد، دوره تاریکی - روشنایی ۱۲ ساعته و رطوبت ۴۵ درصد) و در قفس‌های مخصوص موش صحرائی در حیوان‌خانه دانشگاه علوم پزشکی رفسنجان نگهداری شدند. همچنین، این مطالعه بر اساس پروتکل‌ها و دستورالعمل‌های توصیه شده جهت نگهداری، کار و استفاده از حیوانات آزمایشگاهی انجام شد و دارای کد اخلاق از دانشگاه علوم پزشکی رفسنجان به شماره ثبتی IR.RUMS.REC.1397.079 می‌باشد. در این مطالعه، حیوانات به صورت تصادفی به سه گروه شش‌تایی تقسیم شدند که شامل: گروه Sham operated (به عنوان گروه کنترل در نظر گرفته شد) [۱۸]، گروه انسداد حالب: حیوانات این گروه حلال تروگزروتین (سالین) را به صورت روزانه از یک ساعت بعد از القاء مدل انسداد حالب، به مدت سه روز به صورت تزریق داخل صفاقی (Intraperitoneal; i.p.) دریافت کردند. گروه انسداد حالب + تروگزروتین: حیوانات این گروه

۱ و ۲ محلول سالین (حلال ترانزوروتین) را به صورت روزانه، به مدت سه روز (i.p.) دریافت کردند. پس از پایان سه روز، حیوانات وزن شده و سپس با داروی اورتان (۱/۷ میلی گرم به ازای هر کیلوگرم وزن بدن، i.p.) بیهوش شدند. سپس از حیوانات خون‌گیری به عمل آمد و در لوله‌های لخته ریخته شد. خون به مدت ۱۵ دقیقه سانتریفیوژ (مدل ۵۷۰۲، شرکت Eppendorf، کشور آلمان) و سپس سرم آن (محلول رویی) جدا شد و برای سنجش سطح نیترژن اوره خون (Blood urea nitrogen; BUN) در فریزر ۲۰- درجه سانتی‌گراد قرار گرفت. برای سنجش میزان BUN سرم از کیت تجاری مربوطه (پارس آزمون، ایران) استفاده شد.

سپس حیوانات تحت بیهوشی عمیق کشته شدند و کلیه راست از بدن خارج و بلافاصله وزن شد و سریعاً درون تانک حاوی نیترژن مایع قرار گرفت. در مرحله بعد، بافت‌ها هموژنیزه شدند. سپس به مدت ۲۰ دقیقه سانتریفیوژ شدند. محلول رویی جدا شد و جهت سنجش غلظت بافتی مالون‌دی‌آلدهید و میزان فعالیت آنزیم‌های سوپراکسید دیسموتاز و گلوکاتایون پراکسیداز و همچنین سنجش میزان بیان پروتئین  $TNF-\alpha$  استفاده شدند. برای اندازه‌گیری سطح مالون‌دی‌آلدهید و میزان فعالیت آنزیم‌های آنتی‌اکسیدانی ذکر شده از کیت‌های تجاری مربوطه (Zellbio- Germany) استفاده شد [۲۰] و جذب نوری (Optical density; OD) نمونه‌ها در مدت ۵ دقیقه با استفاده از دستگاه الیزا ریدر (Hyperion، MPR4++، آمریکا) و در طول موج ۴۵۰ نانومتر مورد ارزیابی قرار گرفت [۲۱].

هم‌چنین، برای اندازه‌گیری میزان بیان پروتئین  $TNF-\alpha$  به عنوان یک پروتئین درگیر التهاب در بافت کلیه راست از روش وسترن بلات استفاده شد. به طور خلاصه، نمونه‌ها به کمک الکتروفورز بر روی ژل پلی آکریل آمید ۱۲/۵ درصد جدا شدند و سپس به غشاء نیتروسولوزی منتقل شدند. غشاءها به مدت یک شب در دمای ۴ درجه سانتی‌گراد در سالین تریس بافر (Tris-buffered) و هم‌چنین Tween 20 در  $pH=7.4$  با ۵ درصد شیر بدون چربی قرار گرفتند. پس از آن، غشاءهای نیتروسولوزی با آنتی‌بادی آنتی  $TNF-\alpha$  مونوکلونال خرگوش (Abcam, ab252382, USA, 1:1000) به مدت ۳ ساعت در دمای اتاق قرار گرفتند. بلات‌ها سه بار شسته شدند و با آنتی‌بادی ثانویه ضد خرگوش کونژوگه با horseradish peroxidase (Abcam, ab97080, USA, 1:1000) به مدت ۱ ساعت در دمای اتاق انکوبه شدند. از روش کمی‌لومینسانس (Chemiluminescence) برای تشخیص بلات استفاده شد. برای سنجش تراکم باندها از نرم‌افزار آنالیز (ImageJ) استفاده شد. ایمونوبلات بتا اکتین ( $\beta$ -اکتین) (Abcam, ab8224, USA, 1:5000) به عنوان کنترل استفاده شد. در هر نمونه، نسبت تراکم هر نوار پروتئینی نسبت به باند  $\beta$ -اکتین خودش برای تمام گروه‌ها گزارش شد [۲۲].

جهت آنالیز داده‌ها از نرم‌افزار SPSS نسخه ۲۲ استفاده شد. داده‌ها به صورت "انحراف معیار  $\pm$  میانگین" گزارش شده است. از آزمون Shapiro-Wilk برای بررسی نرمال بودن توزیع داده‌ها استفاده شد. تساوی واریانس گروه‌ها با استفاده

کنترل افزایش معنی‌داری را نشان داد ( $P=0/002$ ). با این حال، تروگزروتین توانست میانگین وزن کلیه راست را در حیوانات گروه انسداد حالب+تروگزروتین نسبت به گروه انسداد حالب به طور معنی‌دار کاهش دهد ( $P=0/038$ ). نتایج هم‌چنین نشان داد که میزان BUN در حیوانات گروه انسداد حالب نسبت به گروه کنترل افزایش یافته است، هر چند این افزایش از لحاظ آماری معنی‌دار نبود ( $P>0/05$ ). به نظر می‌رسد با وجود مسدود بودن حالب چپ، کلیه راست توانسته است میزان BUN مازاد پلاسما را دفع نماید.

از آزمون Levene ارزیابی شد. مقدار p برای آزمون Levene بیشتر از 0/05 بود و واریانس‌ها تفاوت معنی‌داری با یکدیگر نداشتند. با توجه به نرمال بودن توزیع داده‌ها ( $P>0/05$ )، جهت مقایسه میانگین گروه‌ها از آنالیز واریانس یک‌طرفه و پس آزمون Tukey استفاده شد. سطح معنی‌داری در آزمون-ها 0/05 در نظر گرفته شد. از نرم‌افزار Graphpad prism سری 6 جهت رسم نمودارها استفاده شد.

## نتایج

همان‌طور که در جدول ۱ مشاهده می‌شود، میانگین وزن کلیه راست در حیوانات گروه انسداد حالب نسبت به گروه

جدول ۱- وزن کلیه راست و سطح نیتروژن اوره خون در گروه‌های مورد مطالعه

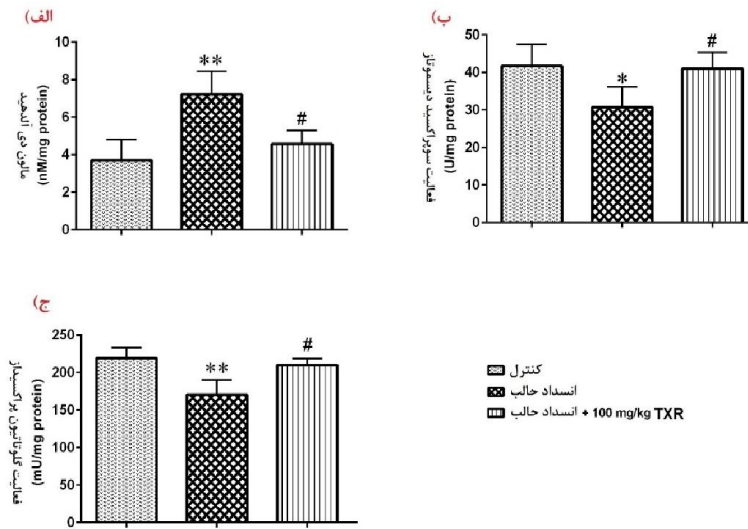
گروه	نیتروژن اوره خون (میلی‌گرم بر دسی لیتر) انحراف معیار $\pm$ میانگین	وزن کلیه راست (گرم) انحراف معیار $\pm$ میانگین
کنترل (n=6)	51/75 $\pm$ 5/31	0/62 $\pm$ 0/06
انسداد حالب (n=6)	61/50 $\pm$ 5/50	0/85 $\pm$ 0/07*
انسداد حالب + 100 میلی‌گرم بر کیلوگرم تروگزروتین (n=6)	54/50 $\pm$ 5/91	0/69 $\pm$ 0/07#

آنالیز واریانس یک‌طرفه و آزمون تعقیبی Tukey\* اختلاف معنی‌دار در مقایسه با گروه کنترل ( $P<0/01$ )، # اختلاف معنی‌دار در مقایسه با گروه انسداد حالب ( $P<0/05$ ).

آنزیم‌های سوپراکسید دیسموتاز و گلوکاتایون پراکسیداز کلیه راست در حیوانات گروه انسداد حالب نسبت به کنترل به طور معنی‌داری کاهش یافت ( $P=0/009$  و  $P=0/005$  به ترتیب). تروگزروتین توانست میزان فعالیت آنزیم‌های سوپراکسید دیسموتاز و گلوکاتایون پراکسیداز کلیه راست را در حیوانات گروه انسداد حالب+تروگزروتین (100 میلی‌گرم بر کیلوگرم) نسبت به گروه انسداد حالب به طور معنی‌داری

نتایج مطالعه حاضر هم‌چنین نشان داد که غلظت مالون‌دی‌آلدهید در کلیه راست حیوانات گروه انسداد حالب نسبت به گروه کنترل به طور معنی‌داری افزایش یافته است ( $P=0/002$ ). علاوه بر این، تروگزروتین با دوز 100 میلی‌گرم بر کیلوگرم توانسته است به طور معنی‌دار غلظت مالون‌دی‌آلدهید کلیه راست را در حیوانات گروه انسداد حالب+تروگزروتین نسبت به گروه انسداد حالب کاهش دهد ( $P=0/033$ ). با توجه به نتایج مطالعه حاضر، میزان فعالیت

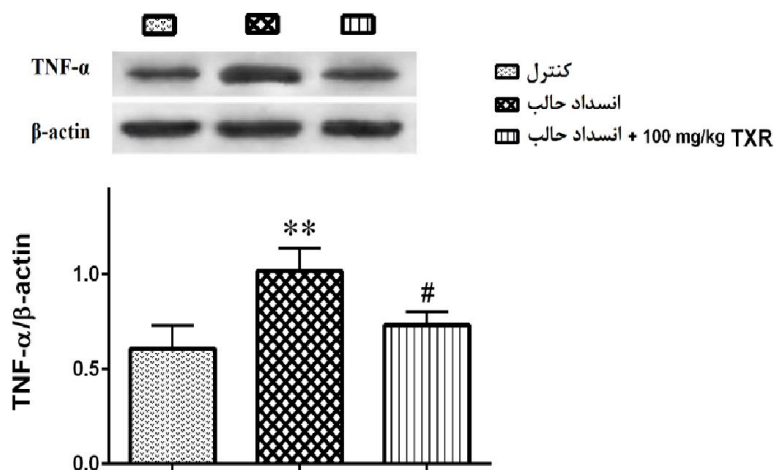
افزایش دهد ( $P=0/031$  و  $P=0/029$  به ترتیب). نمودار ۱، این تغییرات را نشان می‌دهد.



نمودار ۱- میزان مالون‌دی‌آلدهید (الف) و سطوح فعالیت آنزیم‌های سوپراکسید دیسموتاز (ب) و گلوتاتیون پراکسیداز (ج) بافت کلیه راست در گروه‌های مورد مطالعه نمودار به صورت انحراف معیار  $\pm$  میانگین رسم شده است. آنالیز واریانس یک‌طرفه و آزمون تعقیبی Tukey، \*  $P<0/05$  و \*\*  $P<0/01$  اختلاف معنی‌دار در مقایسه با کنترل، #  $P<0/05$  اختلاف معنی‌دار در مقایسه با گروه انسداد حالب.

پروتئین التهابی را در کلیه راست حیوانات گروه انسداد حالب+تروگزروتین (۱۰۰ میلی‌گرم بر کیلوگرم) نسبت به گروه انسداد حالب به طور معنی‌داری کاهش دهد ( $P=0/026$ ).

همان‌طور که در نمودار ۲ نشان داده شده است، میزان بیان پروتئین TNF- $\alpha$  کلیه راست در گروه انسداد حالب نسبت به گروه کنترل افزایش معنی‌داری را نشان داد ( $P=0/002$ ). با این حال تروگزروتین توانست میزان بیان این



نمودار ۲- میزان بیان پروتئین TNF- $\alpha$  بافت کلیه در گروه‌های مورد مطالعه

نمودار به صورت انحراف معیار  $\pm$  میانگین رسم شده است. آنالیز واریانس یک طرفه و آزمون تعقیبی Tukey\*\*  $P < 0.01$  اختلاف معنی دار در مقایسه با کنترل، #  $P < 0.05$  اختلاف معنی دار در مقایسه با گروه انسداد حالب.

## بحث

می‌رسد با وجود مسدود بودن حالب چپ، کلیه راست توانسته است میزان BUN مازاد پلاسما را دفع نماید و از افزایش معنی دار آن جلوگیری نماید.

نتایج مطالعه حاضر هم‌چنین نشان داد که انسداد حالب چپ در موش‌های صحرایی باعث افزایش غلظت مالون‌دی‌آلدهید در کلیه راست می‌شود. هم‌چنین، تروگزروتین با دوز ۱۰۰ میلی‌گرم بر کیلوگرم می‌تواند غلظت مالون‌دی‌آلدهید کلیه راست را در حیوانات تحت انسداد حالب چپ کاهش دهد. در راستای مطالعه حاضر، Adam و همکاران نشان دادند که تروگزروتین اثر حفاظتی بر روی آسیب کبدی القاء شده با دوز بالای ترکیب کومارین، در موش‌های سوری دارد. این مطالعه گزارش نموده است که اثر حفاظتی تروگزروتین از طریق مهار پراکسیداسیون لیپیدی و جلوگیری از تجمع مالون‌دی‌آلدهید در بافت کبد انجام می‌پذیرد [۲۴]. علاوه بر این، Fan و همکاران نشان دادند که تروگزروتین آسیب کلیوی ناشی از D-گالاکتوز را در موش‌های صحرایی کاهش می‌دهد. در این رابطه فعالیت آنتی‌اکسیدانی تروگزروتین را مؤثر دانسته‌اند [۱۱].

از طرف دیگر، نتایج مطالعه حاضر نشان داد که انسداد حالب چپ به مدت سه روز باعث کاهش سطوح فعالیت بافتی آنزیم‌های سوپراکسید دیسموتاز و گلوکوتاتیون پراکسیداز موجود در کلیه راست حیوانات می‌شود. هم‌چنین با توجه به نتایج مطالعه حاضر، تروگزروتین توانست میزان فعالیت

انسداد حالب چپ باعث افزایش معنی دار میانگین وزن کلیه راست، غلظت مالون‌دی‌آلدهید و سطح بیان TNF- $\alpha$  و هم‌چنین کاهش معنی دار سطوح فعالیت آنزیم‌های گلوکوتاتیون پراکسیداز و سوپراکسید دیسموتاز شد. تروگزروتین توانست این شاخص‌ها را در حیوانات انسداد حالب تحت درمان با این ماده تعدیل نماید.

مطالعه قبلی ما نشان داده است که انسداد یک طرفه حالب می‌تواند بر روی کلیه سمت مقابل اثر بگذارد و باعث ایجاد آسیب بافتی آن شود [۸]. نتایج مطالعه ما نشان داد که انسداد حالب چپ در موش‌های صحرایی باعث افزایش وزن کلیه راست می‌شود. این افزایش وزن احتمالاً به دلیل بالا رفتن بار کاری کلیه راست پس از مسدود شدن حالب چپ بوده است. در این راستا مشخص شده است که انسداد حالب یک طرفه باعث افزایش بار کاری و آسیب کلیه سمت مقابل می‌شود [۶]. از طرف دیگر، مطالعه حاضر نشان داد که تروگزروتین می‌تواند وزن کلیه راست را در حیوانات مدل انسداد حالب تحت درمان با این ماده، به طور معنی دار کاهش دهد. نتایج مطالعه حاضر هم‌چنین نشان داد که میزان BUN در حیوانات گروه انسداد حالب به طور غیر معنی دار افزایش یافته است. در راستای مطالعه حاضر، Watatani و همکاران گزارش دادند که انسداد حالب به مدت سه روز، سطح کراتینین پلاسما را تغییر نداد [۲۳]. به نظر

آنزیم‌های سوپراکسید دیسموتاز و گلوتاتیون پراکسیداز کلیه راست را در حیوانات گروه انسداد حالب تحت درمان با این ماده، به طور معنی‌داری افزایش دهد. به نظر می‌رسد تروگزروتین با دوز ۱۰۰ میلی‌گرم بر کیلوگرم می‌تواند استرس اکسیداتیو القاء شده توسط انسداد حالب چپ را در بافت کلیه راست کاهش دهد و اثر حفاظتی بر روی کلیه راست در این مدل داشته باشد. در راستای مطالعه حاضر، Elangovan و همکارش گزارش نمودند که تروگزروتین از طریق مهار استرس اکسیداتیو القاء شده توسط نیکل و افزایش سطح آنزیم‌های آنتی‌اکسیدان، اثر محافظتی بر روی بافت کبد در موش‌های سوری دارد [۲۵]. علاوه بر این، مطالعه Badalzadeh و همکاران نشان داد که تروگزروتین اثر حفاظتی بالقوه‌ای جهت جلوگیری از آسیب‌های عروقی القاء شده با دیابت در موش سوری دارد و تروگزروتین اثرات حفاظتی‌اش را از طریق کاهش پراکسیداسیون لیپیدها و همچنین افزایش فعالیت آنزیم‌های سوپراکسید دیسموتاز، گلوتاتیون پراکسیداز و کاتالاز انجام می‌دهد [۲۶]. همچنین، مطالعه Shan و همکاران نشان داد که درمان با تروگزروتین باعث کاهش آسیب کلیوی القاء شده توسط Tetrabromodiphenyl ether می‌شود. گزارش آن‌ها نشان داد که تروگزروتین، مکانیسم حفاظت کلیوی خود را از طریق مهار استرس اکسیداتیو و تقویت سیستم آنتی‌اکسیدانی موجود در کلیه‌ها انجام می‌دهد [۲۷].

نتایج مطالعه حاضر همچنین نشان داد که انسداد سه روزه حالب باعث افزایش میزان بیان پروتئین TNF- $\alpha$  در کلیه راست می‌شود، در حالی که مصرف تروگزروتین (۱۰۰ میلی‌گرم بر کیلوگرم) توانست میزان بیان این پروتئین درگیر در مسیر التهاب را در کلیه راست حیوانات گروه انسداد حالب تحت درمان با این ماده تعدیل نماید. به نظر می‌رسد تروگزروتین می‌تواند از طریق کاهش سطح بیان پروتئین TNF- $\alpha$ ، اثر حفاظتی بر روی کلیه‌ها داشته باشد. در این راستا، Misseri و همکاران بیان کردند که مدل انسداد حالب باعث افزایش سطح بیان TNF- $\alpha$  در بافت کلیه همان سمت می‌شود [۲۸]. همچنین مشخص شده است که تروگزروتین، سطح بیان پروتئین TNF- $\alpha$  را به‌عنوان یک شاخص مهم التهابی در بافت قلب مدل ایسکمی کاهش می‌دهد و اثر حفاظتی بر روی سلول‌های میوکارد قلب در این مدل دارد [۲۹]. مطالعه حاضر هر چند توانست تا حدودی تأثیر مثبت ماده تروگزروتین را بر روی میزان التهاب، استرس اکسیداتیو کلیه راست و سطح BUN و کراتینین موش‌های صحرائی مدل انسداد حالب چپ نشان دهد، با این حال، تحقیقات بیشتر در این زمینه نیاز است. محدودیت مطالعه حاضر، عدم بررسی هیستوپاتولوژی کلیه راست بود، لذا پیشنهاد می‌شود در مطالعات آتی اثرات احتمالی این ماده بر سایر مسیرهای التهابی و همچنین وضعیت بافت کلیه راست موش‌های صحرائی مدل انسداد حالب چپ نیز بررسی گردد.

## نتیجه گیری

تروگزروتین اثر ضد التهابی قابل قبولی در بافت کلیه راست در مدل مذکور دارد. در مجموع به نظر می رسد اثر محافظتی تروگزروتین بر روی کلیه راست در انسداد حالب چپ قابل ملاحظه می باشد، هر چند مطالعات بیشتر در این زمینه نیاز است.

## تشکر و قدردانی

بدین وسیله نویسندگان از حمایت مالی دانشگاه علوم پزشکی رفسنجان جهت انجام مطالعه حاضر (کد طرح: ۹۷۱۱۶) تشکر و قدردانی می نمایند.

انسداد حالب چپ می تواند باعث افزایش وزن کلیه سمت راست شود. احتمالاً افزایش بار کاری کلیه راست در این شرایط، باعث افزایش وزن آن می شود. علاوه بر این، انسداد حالب چپ باعث افزایش سطوح رادیکال های آزاد اکسیژن، القاء استرس اکسیداتیو و افزایش سطح بیان پروتئین -TNF $\alpha$  در کلیه سمت راست می گردد. مصرف تروگزروتین در طول دوره انسداد حالب چپ باعث تقویت سیستم آنتی اکسیدانی در بافت کلیه راست می شود. علاوه بر این،

## References

- [1] Reicherz A, Eltit F, Almutairi K, Mojtahedzadeh B, Herout R, Chew B, et al. Ureteral obstruction promotes ureteral inflammation and fibrosis. *Eur Urol Focus* 2023; 9(2): 371-80.
- [2] Merindol I, Vachon C, Juette T, Dunn M. Benign ureteral obstruction in cats: Outcome with medical management. *JVIM* 2023; 37(3): 1047-58.
- [3] Tabib C, Nethala D, Kozel Z, Okeke Z. Management and treatment options when facing malignant ureteral obstruction. *International Journal of Urology* 2020; 27(7): 591-8.
- [4] Hassanshahi J, Maleki M, Nematbakhsh M. Renal blood flow and vascular resistance responses to angiotensin II in irreversible and reversible unilateral ureteral obstruction rats; the role of angiotensin II type 1 and 2 receptors. *Journal of Nephropathology* 2018; 7(2).
- [5] Goorani S, Khan AH, Mishra A, El-Meanawy A, Imig JD. Kidney Injury by Unilateral Ureteral Obstruction in Mice Lacks Sex Differences. *Kidney Blood Press Res* 2024; 49(1): 69-80.
- [6] Ma X, Chang Y, Xiong Y, Wang Z, Wang X, Xu Q. Eplerenone Ameliorates Cell Pyroptosis in Contralateral Kidneys of Rats with Unilateral Ureteral Obstruction. *Nephron* 2019; 142(3): 233-42.
- [7] Al Zuhairi JJ, Kashi FJ, Rahimi-Moghaddam A, Yazdani M. Antioxidant, cytotoxic and antibacterial activity of *Rosmarinus officinalis* L. essential oil

- against bacteria isolated from urinary tract infection. *Eur J Integr Med* 2020; 38: 101192.
- [8] Rahmani M, Kaeidi A, Hassanshahi J. The effect of left unilateral ureteral obstruction on contralateral renal antioxidant system changes in male rats: with an emphasis on the protective role of Oleuropein. *JJUMS* 2021; 8(2): 613-21.
- [9] de Lima Cherubim DJ, Buzanello Martins CV, Oliveira Fariña L, da Silva de Lucca RA. Polyphenols as natural antioxidants in cosmetics applications. *J Cosmet Dermatol* 2020; 19(1): 33-7.
- [10] Kiani R, Arzani A, Mirmohammady Maibody SA. Polyphenols, flavonoids, and antioxidant activity involved in salt tolerance in wheat, *Aegilops cylindrica* and their amphidiploids. *Front Plant Sci* 2021; 12: 646221.
- [11] Vidhya R, Anuradha CV. Anti-inflammatory effects of troxerutin are mediated through elastase inhibition. *Immunopharmacol Immunotoxicol* 2020; 42(5): 423-35.
- [12] Bahrami A, Hassanpour S, Zendehtdel M. Effect of troxerutin consumption during gestation period on reflexive motor behavior in mice offspring. *Int J Dev Neurosci* 2023; 83(3): 248-56.
- [13] Ahmadi Z, Mohammadinejad R, Roomiani S, Afshar EG, Ashrafizadeh M. Biological and therapeutic effects of troxerutin: molecular signaling pathways come into view. *JoP* 2021; 24(1): 1.
- [14] Hassanshahi J, Mirzahosseini A, Hajializadeh Z, Kaeidi A. Anticancer and cytotoxic effects of troxerutin on HeLa cell line: an in-vitro model of cervical cancer. *Mol Biol Rep* 2020; 47: 6135-42.
- [15] Dadpisheh S, Ahmadvand H, Jafaripour L, Nouryazdan N, Babaeenezhad E, Shati H, et al. Effect of troxerutin on oxidative stress induced by sciatic nerve ischemia-reperfusion injury. *JKUMS* 2020; 27(4): 338-47.
- [16] Malinska H, Hüttl M, Oliyarnyk O, Markova I, Poruba M, Racova Z, et al. Beneficial effects of troxerutin on metabolic disorders in non-obese model of metabolic syndrome. *PLoS One* 2019; 14(8): e0220377.
- [17] Zamanian M, Bazmandegan G, Sureda A, Sobarzo-Sanchez E, Yousefi-Manesh H, Shirooie S. The protective roles and molecular mechanisms of troxerutin for the treatment of chronic diseases: A mechanistic review. *Current Neuropharmacology* 2021; 19(1): 97-110.
- [18] Tantawy MN, Jiang R, Wang F, Takahashi K, Peterson TE, Zemel D, et al. Assessment of renal function in mice with unilateral ureteral obstruction using 99m Tc-MAG3 dynamic scintigraphy. *BMC Nephrology* 2012; 13(1): 1-11.

- [19] Kaeidi A, Taghipour Z, Allahtavakoli M, Fatemi I, Hakimizadeh E, Hassanshahi J. Ameliorating effect of troxerutin in unilateral ureteral obstruction induced renal oxidative stress, inflammation, and apoptosis in male rats. *Naunyn-Schmiedeberg's Archives of Pharmacology* 2020; 393: 879-88.
- [20] Najafizadeh A, Kaeidi A, Rahmani M, Hakimizadeh E, Hassanshahi J. The protective effect of carvacrol on acetaminophen-induced renal damage in male rats. *Mol Biol Rep* 2022; 49(3): 1763-71.
- [21] Hassanshahi J, Shibani F, Kaeidi A. The Oleuropein Effect on Neurotrophic Factor Expression Level in Hippocampal Tissue and Memory Defect Induced by Morphine in Male Rats: An Experimental Study. *J Rafsanjan Univ Med Sci* 2020; 19(9): 969-78.
- [22] Kaeidi A, Sahamsizadeh A, Allahtavakoli M, Fatemi I, Rahmani M, Hakimizadeh E, et al. The effect of oleuropein on unilateral ureteral obstruction induced-kidney injury in rats: the role of oxidative stress, inflammation and apoptosis. *Mol Biol Rep* 2020; 47: 1371-9.
- [23] Watatani H, Maeshima Y, Hinamoto N, Yamasaki H, Ujike H, Tanabe K, et al. Vasohibin-1 deficiency enhances renal fibrosis and inflammation after unilateral ureteral obstruction. *Physiological Reports* 2014; 2(6): e12054.
- [24] Adam B, Pentz R, Siegers C, Strubelt O, Tegtmeier M. Troxerutin protects the isolated perfused rat liver from a possible lipid peroxidation by coumarin. *Phytomedicine* 2005; 12(1-2): 52-61.
- [25] Elangovan P, Pari L. Ameliorating effects of troxerutin on nickel-induced oxidative stress in rats. *Redox Report* 2013; 18(6): 224-32.
- [26] Badalzadeh R, Layeghzadeh N, Alihemmati A, Mohammadi M. Beneficial effect of troxerutin on diabetes-induced vascular damages in rat aorta: histopathological alterations and antioxidation mechanism. *Int J Endocrinol Metab* 2015; 13(2).
- [27] Shan Q, Zhuang J, Zheng G, Zhang Z, Zhang Y, Lu J, et al. Troxerutin Reduces Kidney Damage against BDE-47-Induced Apoptosis via Inhibiting NOX2 Activity and Increasing Nrf2 Activity. *Oxid Med Cell Longev* 2017; 2017.
- [28] Misseri R, Meldrum DR, Dagher P, Hile K, Rink RC, Meldrum KK. Unilateral ureteral obstruction induces renal tubular cell production of tumor necrosis factor- $\alpha$  independent of inflammatory cell infiltration. *The Journal of Urology* 2004; 172(4): 1595-9.
- [29] Badalzadeh R, Baradaran B, Alihemmati A, Yousefi B, Abbaszadeh A. Troxerutin preconditioning and ischemic postconditioning modulate inflammatory response after myocardial ischemia/reperfusion injury in rat model. *Inflammation* 2017; 40: 136-43.

## Levels of Oxidative Stress and Inflammation in the Right Kidney After Left Ureteral Obstruction in Male Rats Treated With Troxerutin: An Experimental Study

Ayat Kaeidi<sup>1</sup>, Jalal Hassanshahi<sup>2</sup>

Received: 03/09/23 Sent for Revision: 31/10/23 Received Revised Manuscript: 13/03/24 Accepted: 16/03/24

**Background and Objectives:** Ureteral obstruction is one of the causes of kidney damage. Troxerutin is one of the strong natural antioxidants. The purpose of this study was to investigate the levels of oxidative stress and inflammation in the right kidney tissue after the left ureteral obstruction in male rats.

**Materials and Methods:** In this experimental study, 18 male Wistar rats were randomly divided into 3 groups (n=6 in either group) including control, ureteral obstruction, and ureteral obstruction+troxerutin. After the left ureter occlusion for 3-day, rats received troxerutin (100 mg/kg) daily 1h after occlusion for three days. Then, the right kidney weight and the blood urea nitrogen (BUN) level were measured. The malondialdehyde concentration, the glutathione peroxidase, and superoxide dismutase enzyme activity levels, as well as the tumor necrosis factor-alpha (TNF- $\alpha$ ) expression level, were measured in the right kidney tissue. One-way ANOVA and Tukey's post hoc test were used to analyze the data.

**Results:** Left ureteral obstruction caused a significant increase in the right kidney weight, malondialdehyde concentration, and TNF- $\alpha$  expression level (P=0.002) and a decrease in the activity levels of glutathione peroxidase (P=0.005) and superoxide dismutase (P=0.009) enzymes of ureteral obstruction group versus the control. Troxerutin was able to ameliorate these indicators in the ureteral obstruction+troxerutin group compared to the ureteral obstruction group (P<0.05). Blood urea nitrogen level mean did not show significant difference across the groups (P>0.05).

**Conclusion:** Left ureter obstruction induces inflammation and oxidative stress in the right kidney, and troxerutin consumption reduces inflammation and oxidative stress levels.

**Key words:** Ureteral obstruction, Kidney, Oxidative stress, Inflammation, Troxerutin, Rat

**Funding:** This study was funded by Rafsanjan University of Medical Sciences.

**Conflict of interest:** None.

**Ethical approval:** The Ethics Committee of Rafsanjan University of Medical Sciences approved the study (IR.RUMS.REC.1397.079).

**How to cite this article:** Kaeidi A, Hassanshahi J. Levels of Oxidative Stress and Inflammation in the Right Kidney After Left Ureteral Obstruction in Male Rats Treated With Troxerutin: An Experimental Study. *J Rafsanjan Univ Med Sci* 2024; 22(12): 1335-46. [Farsi]

1- Associate Prof., Dept. of Physiology and Pharmacology, School of Medicine, Rafsanjan University of Medical Sciences, Rafsanjan, Iran

2- Associate Prof., Dept. of Physiology and Pharmacology, School of Medicine, Rafsanjan University of Medical Sciences, Rafsanjan, Iran, ORCID: 0000-0003-3754-8152

(Corresponding Author) Tel: (034) 31315083, Fax: (034) 31315003, E-mail: hasanshahij@gmail.com

Physiology-Pharmacology Research Center, Research Institute of Basic Medical Sciences, Rafsanjan University of Medical Sciences, Rafsanjan, Iran