

مقاله پژوهشی

مجله دانشگاه علوم پزشکی رفسنجان

دوره ۲۴، آذر ۱۴۰۴، ۷۷۵-۷۸۸

تأثیر نانولیپوزوم کور کومین بر ترمیم زخم پوستی در موش‌های نر نژاد *BALB/c*: یک مطالعه تجربی

مریم طالب‌روحی^۱، محمد افشارقوچانی^۲، علی سنجرانی^۳، محمدحسین حبیب‌الهی^۴

دریافت مقاله: ۱۴۰۴/۰۴/۰۴ ارسال مقاله به نویسنده جهت اصلاح: ۱۴۰۴/۰۶/۰۳ دریافت اصلاحیه از نویسنده: ۱۴۰۴/۰۸/۲۴ پذیرش مقاله: ۱۴۰۴/۰۸/۲۶

چکیده

زمینه و هدف: ترمیم زخم فرآیندی پیچیده، شامل مراحل هموستاز، التهاب، تکثیر و بازسازی بافت است. کور کومین به‌عنوان ترکیبی طبیعی دارای خواص ضدالتهابی و آنتی‌اکسیدانی شناخته شده است، اما زیست‌فراهمی پایین آن، کاربرد موضعی‌اش را محدود کرده است. این مطالعه با هدف تعیین تأثیر نانولیپوزوم کور کومین بر روند ترمیم زخم پوستی در موش‌های نر نژاد *BALB/c* انجام شد.

مواد و روش‌ها: در این مطالعه تجربی، ۴۸ سر موش نر *BALB/c* (۲/۵ ماهه) به‌طور تصادفی در چهار گروه آزمایش (دریافت‌کننده کرم نانولیپوزوم کور کومین، کنترل مثبت (کرم نیتروفورازون)، کنترل منفی (کرم دارونما)، و گروه شم (بدون درمان) تقسیم شدند. پس از ایجاد زخم در ناحیه پشتی حیوانات، درمان‌ها به‌صورت موضعی اعمال شد. نمونه‌برداری بافتی در روزهای ۴، ۷، ۱۰ و ۱۴ انجام و ارزیابی‌های بافت‌شناسی با رنگ‌آمیزی H&E و Masson Trichrome صورت گرفت. داده‌ها با استفاده از آنالیز واریانس یک‌طرفه و آزمون تعقیبی Tukey تجزیه و تحلیل شدند.

یافته‌ها: گروه آزمایش در روزهای ۴، ۷ و ۱۰ کاهش معنی‌داری در تعداد سلول‌های التهابی نسبت به گروه‌های کنترل منفی و شم نشان داد ($P < 0.001$). همچنین، در این گروه افزایش قابل‌توجهی در تعداد فیبروبلاست‌ها، میزان سنتز رشته‌های کلاژن، وسعت بافت گرانوله و بازسازی اپی‌تلیومی نسبت به گروه‌های کنترل منفی و شم مشاهده شد ($P < 0.001$). روند بهبودی در گروه آزمایش نسبت به گروه کنترل مثبت تقریباً برابر و در برخی موارد اندکی بهتر بود.

نتیجه‌گیری: مطالعه حاضر نشان داد که نانولیپوزوم کور کومین می‌تواند با کاهش التهاب و تحریک فاز تکثیر، نقش مؤثری در بهبود زخم‌های پوستی در مدل حیوانی موش *BALB/c* ایفاء کند.

واژه‌های کلیدی: نانولیپوزوم، کور کومین، ترمیم زخم، موش *BALB/c*

ارجاع: طالب‌روحی م، افشارقوچانی م، سنجرانی ع، حبیب‌الهی م. تأثیر نانولیپوزوم کور کومین بر ترمیم زخم پوستی در موش‌های نر نژاد *BALB/c*. *مجله دانشگاه علوم پزشکی رفسنجان*، سال ۱۴۰۴، دوره ۲۴، شماره ۹، صفحات: ۷۷۵-۷۸۸.

۱- کارشناسی ارشد علوم تشریح، گروه آناتومی، دانشکده پزشکی، دانشگاه علوم پزشکی بیرجند، بیرجند، ایران

۲- استاد، گروه علوم تشریح، دانشکده پزشکی، دانشگاه علوم پزشکی بیرجند، بیرجند، ایران

۳- کارشناس ارشد سم‌شناسی پزشکی، تهران، ایران

۴- (نویسنده مسئول) استادیار، گروه علوم آزمایشگاهی، واحد زاهدان، دانشگاه آزاد اسلامی، زاهدان، ایران

تلفن: ۰۹۱۳۲۴۰۲۸۳۰، پست الکترونیکی: mh.habibollahi@iau.ac.ir

مقدمه

پوست به عنوان نخستین سد دفاعی بدن در برابر آسیب‌های فیزیکی، شیمیایی و میکروبی عمل می‌کند و نقش حیاتی در حفظ هموستاز ایفا می‌کند. زخم‌ها به عنوان آسیب‌هایی در پیوستگی طبیعی پوست می‌توانند در اثر عوامل مکانیکی، حرارتی یا شیمیایی ایجاد شوند (۱).

زخم‌ها بر اساس مدت زمان بهبودی به دو دسته حاد و مزمن تقسیم می‌شوند، زخم‌های حاد به زخم‌هایی اطلاق می‌شوند که طی فرآیندی منظم و در زمان کوتاه (معمولاً کمتر از سه هفته) بهبود می‌یابند. این نوع زخم‌ها دارای مراحل مشخصی شامل التهاب، تکثیر سلولی و بازسازی بافت هستند و معمولاً بدون عارضه به ترمیم کامل می‌رسند. از سوی دیگر، زخم‌های مزمن به زخم‌هایی گفته می‌شود که به دلیل اختلال در مراحل ترمیم، بهبود آن‌ها طولانی‌تر از سه هفته طول کشیده و ممکن است به دلیل وجود عفونت، التهاب مزمن یا نقص در سیگنال‌های مولکولی، به طور کامل التیام نیابند. این نوع زخم‌ها معمولاً با مشکلات پیچیده‌تری از جمله افزایش فعالیت التهابی و عدم تعادل در سایتوکاین‌ها همراه هستند که روند ترمیم را مختل می‌کند (۲-۳).

فرایند ترمیم زخم یک پاسخ زیستی پیچیده و چند مرحله‌ای به آسیب بافتی است که به طور معمول در چهار فاز متوالی و هم‌پوشان شامل هموستاز، التهاب، تکثیر و بازسازی انجام می‌شود. در مرحله هموستاز، با فعال شدن سیستم انعقادی، فیبرینوژن به فیبرین تبدیل شده و لخته خون تشکیل می‌شود. سپس در فاز التهاب، نوتروفیل‌ها، ماکروفاژها و لنفوسیت‌ها با حذف بافت آسیب‌دیده و پاتوژن‌ها، محیط را برای ترمیم آماده می‌سازند. در

ادامه، طی فاز تکثیر، تکثیر فیبروبلاست‌ها، رگ‌زایی، سنتز کلاژن و تشکیل بافت گرانوله صورت می‌گیرد. نهایتاً در فاز بازسازی، بازآرایی کلاژن و بازسازی اپی‌تلیال رخ داده و ترمیم نهایی با تشکیل اسکار کامل می‌شود (۱). با وجود پیشرفت‌های گسترده در روش‌های نوین ترمیم زخم، استفاده از ترکیبات طبیعی و گیاهی در سال‌های اخیر مورد توجه قرار گرفته است. ترکیبات گیاهی به واسطه اثرات ضدالتهابی، آنتی‌اکسیدانی و ایمنی‌زای خود، می‌توانند به عنوان مکمل یا جایگزین در فرآیند بهبود زخم مؤثر باشند (۳).

کورکومین، ماده فعال اصلی زردچوبه (*Curcuma longa*)، دارای اثرات زیستی متعددی از جمله خواص ضدالتهابی، آنتی‌اکسیدانی، ضدباکتریایی، ضدویروسی، ضدسرطانی و ضدقارچی است (۴). با این حال، با وجود خواص زیستی گسترده کورکومین، محدودیت در حلالیت، پایداری شیمیایی و فراهمی زیستی آن، کاربرد بالینی و اثرگذاری موضعی این ترکیب را با چالش مواجه کرده است (۵).

برای غلبه بر این محدودیت، استفاده از فناوری نانو از جمله نانولیپوزوم‌ها مورد توجه قرار گرفته است. نانولیپوزوم‌ها ذرات کلوئیدی متشکل از لیپیدهای دو لایه‌ای هستند که می‌توانند ترکیبات آبدوست و آب‌گریز را به طور هم‌زمان در خود جای دهند. این ویژگی موجب می‌شود تا نانولیپوزوم‌ها به عنوان حامل‌های مؤثر دارویی، امکان عبور ترکیبات فعال از سد پوستی و رسیدن به لایه‌های عمقی‌تر پوست را فراهم آورند (۶، ۷).

طبق تحقیقات صورت گرفته توسط Kianvash و همکارانش، مشخص گردید که استفاده موضعی از نانولیپوزوم کورکومین با دوز پایین (۰/۳ درصد) به طور مؤثری موجب بهبود التهاب و کاهش عفونت در زخم‌های سوختگی شده و می‌تواند به عنوان گزینه‌ای

مؤثر در درمان این نوع زخم‌ها در نظر گرفته شود (۸). همچنین، Ravindran و همکاران گزارش کردند که فرمولاسیون‌های نانویی کورکومین می‌تواند از طریق افزایش پایداری، فراهمی‌زیستی و نفوذپذیری پوستی، موجب تسریع در روند ترمیم زخم و بازسازی بافت اپی‌تلیال گردد (۹). علاوه بر این، چندین مطالعه جامع در سال ۲۰۲۲ نشان می‌دهند که فرمولاسیون‌های نانویی کورکومین از جمله نانولیپوزوم‌ها و نانوامولسیون‌ها با افزایش پایداری، فراهمی‌زیستی و نفوذپذیری پوستی، موجب افزایش تشکیل بافت گرانوله و بهبود اپیتلیالیزاسیون شده و روند ترمیم را تسریع می‌کنند (۱۰، ۱۱). بر این اساس، مطالعه حاضر با هدف تعیین تأثیر نانولیپوزوم کورکومین بر روند ترمیم زخم پوستی در موش‌های نر نژاد BALB/c طراحی و اجرا شده است.

مواد و روش‌ها

در این مطالعه تجربی، از ۴۸ سر موش نر نژاد BALB/c میانگین سنی ۲/۵ ماهه با وزن تقریبی ۲۰ الی ۲۵ گرم استفاده شد. حیوانات از مرکز طب تجربی دانشگاه علوم پزشکی بیرجند در سال ۱۳۹۸ تهیه شدند. موش‌ها به منظور تطابق با شرایط محیطی، به مدت یک هفته در شرایط کنترل‌شده (دمای 25 ± 2 درجه سانتی‌گراد، رطوبت نسبی 50 ± 5 درصد و چرخه نوری ۱۲ ساعت روشنایی/تاریکی) در قفس‌های مجزا نگهداری شدند. تغذیه به صورت آزاد با غذای استاندارد پلت شده و آب آشامیدنی شهری انجام شد. نظافت قفس‌ها و تعویض غذا به صورت یک روز در میان انجام گرفت (۱۲). این پژوهش دارای کد اخلاق IR.BUMS.REC.1398.412 از کمیته اخلاق دانشگاه علوم پزشکی بیرجند می‌باشد.

پس از بیهوشی حیوانات با تزریق داخل صفاقی کتامین (۷۰ میلی‌گرم به ازای هر کیلوگرم وزن حیوان) و زایلازین (۱۰ میلی‌گرم به ازای هر کیلوگرم وزن حیوان)، تحت ایجاد زخم استاندارد قرار گرفتند. به این منظور، پس از تراشیدن موضع پستی، زخمی به طول یک سانتی‌متر با تیغ جراحی ایجاد شد. موش‌ها به صورت تصادفی در چهار گروه ۱۲ تایی شامل گروه تیمار: دریافت پماد نانولیپوزوم کورکومین، گروه کنترل مثبت: دریافت کرم موضعی نیتروفورازون ۰/۲ درصد، گروه کنترل منفی: دریافت کرم پایه فاقد کورکومین (نانولیپوزوم بدون دارو) و گروه شم (Sham): بدون دریافت هر گونه درمان، تقسیم شدند.

برای تهیه پماد نانولیپوزوم کورکومین، ۶۰ میلی‌گرم فسفاتیدیل‌کولین، ۱۰ میلی‌گرم کلسترول و ۱۰ میلی‌گرم کورکومین در اتانول حل شدند تا محلولی یکنواخت ایجاد گردد. این محلول سپس توسط روتاری اوپراتور (مدل IKA RV 10 Digital V-C، شرکت IKA، ساخت آلمان) تغلیظ و حلال تبخیر شد و یک لایه نازک لیپیدی کورکومینی بر دیواره فلاسک تشکیل گردید. فیلم به‌دست آمده با آب مقطر گرم هیدراته شد و سوسپانسیون اولیه لیپوزومی شکل گرفت. برای کاهش اندازه و دستیابی به نانولیپوزوم‌های پایدار، سوسپانسیون تحت فرایند سونیکیشن قرار گرفت و سپس اندازه ذرات با استفاده از روش پراکندگی نور دینامیک (Dynamic Light Scattering) اندازه‌گیری و کنترل شد. در گام نهایی، نانولیپوزوم‌های حاصل با پایه پماد (نظیر وازلین یا کرم پایه) مخلوط گردید و محصول نهایی با یکنواختی مناسب و قابلیت استفاده موضعی تهیه شد (۸). به‌عنوان داروی کنترل مثبت، پماد نیتروفورازون تولید شده در شرکت ایران ناژو تهیه و در آزمایش‌های حیوانی مورد استفاده قرار گرفت.

به‌عنوان آزمون تعقیبی جهت تعیین تفاوت‌های زوجی اعمال شد. پیش‌فرض‌های لازم برای انجام آنالیز واریانس یک‌طرفه شامل نرمال بودن توزیع داده‌ها که توسط آزمون Shapiro-Wilk و همگنی واریانس گروه‌ها بود که توسط آزمون Levene ارزیابی گردید و برقراری پیش‌فرض‌ها مورد تأیید قرار گرفت ($P > 0/05$). سطح معنی‌داری در آزمون‌ها 0/05 در نظر گرفته شد.

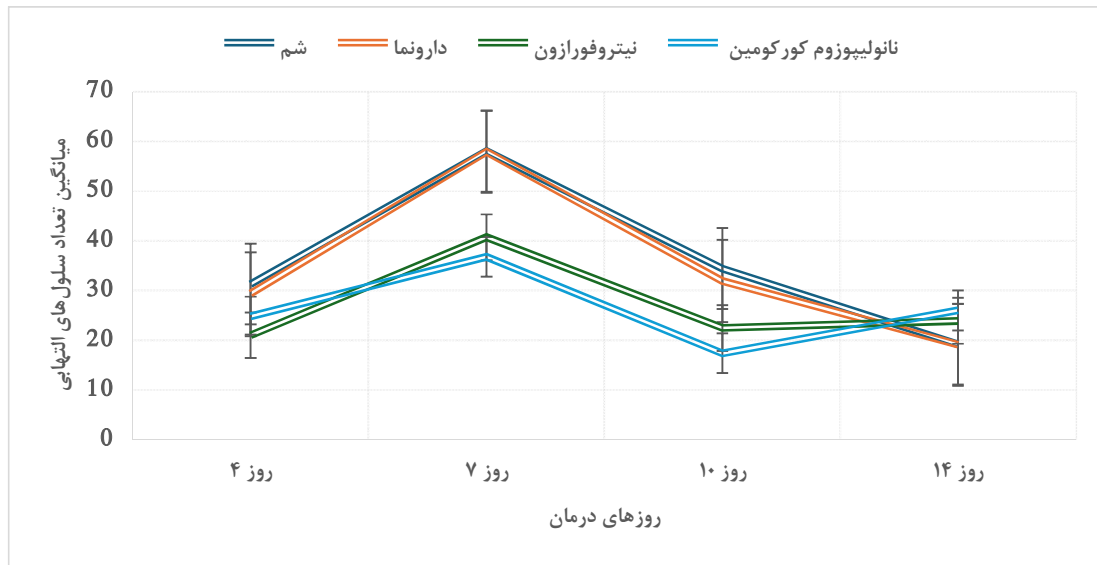
نتایج

نتایج این مطالعه نشان داد که در فاز التهابی (روزهای ۴ و ۷) در تیمار با نانولیپوزوم کورکومین و نیتروفورازون در روز چهارم موجب کاهش معنی‌دار تعداد سلول‌های التهابی در گروه‌های تحت درمان به ترتیب با میانگین و انحراف معیار ($24/80 \pm 1/31$) و ($21/00 \pm 2/53$) سلول نسبت به گروه‌های دارونما ($31/30 \pm 2/11$) و شم ($29/40 \pm 2/31$) شد ($P < 0/001$). این روند کاهش تعداد سلول‌های التهابی در روز هفتم نیز ادامه یافت، به طوری که میانگین و انحراف معیار تعداد سلول‌های التهابی در گروه‌های کورکومین ($36/80 \pm 6/89$) و نیتروفورازون ($40/70 \pm 7/49$) نسبت به گروه‌های دارونما ($57/90 \pm 4/38$) و شم ($58/00 \pm 4/26$) به طور معنی‌داری کمتر بود ($P < 0/001$) (نمودار ۱). این روند تغییرات از روز هفتم تا دهم تقریباً ثابت بوده و از روز دهم تا چهاردهم هم تغییرات بسیار ناچیز و با سرعتی تقریباً برابر پیش رفته است.

تیمارها در دو نوبت (ساعت ۸ صبح و ۸ عصر) به مدت ۱۴ روز اعمال شدند. در روزهای ۴، ۷، ۱۰ و ۱۴ پس از ایجاد زخم، از هر گروه ۳ حیوان به طور تصادفی انتخاب و تحت آسان‌کشی انسانی (Euthanasia) قرار گرفتند و سپس نمونه‌های بافتی از محل زخم جمع‌آوری و جهت بررسی‌های بافت‌شناسی آماده‌سازی شدند (۱۴، ۱۳).

نمونه‌های بافتی از محل زخم، پس از فیکس شدن در فرمالین ۵ درصد، وارد مراحل پردازش بافتی شدند. آبگیری با الکل‌های صعودی (۵۰ تا ۱۰۰ درصد)، شفاف‌سازی با گزیلول و قالب‌گیری در پارافین انجام شد. برش‌های ۵ میکرومتری با میکروتوم تهیه و با رنگ‌های هماتوکسیلین-ئوزین (H&E) و تری کروم ماسون رنگ‌آمیزی گردیدند. سپس، اسلایدها توسط دو پاتولوژیست مستقل و به صورت کور از نظر شاخص‌های اپیدرمال (اپیتلیالیزاسیون) و درمال (تعداد سلول‌های التهابی، گرانولوسیون، و تراکم کلاژن) مورد ارزیابی قرار گرفتند (۱۳، ۱۴، ۸).

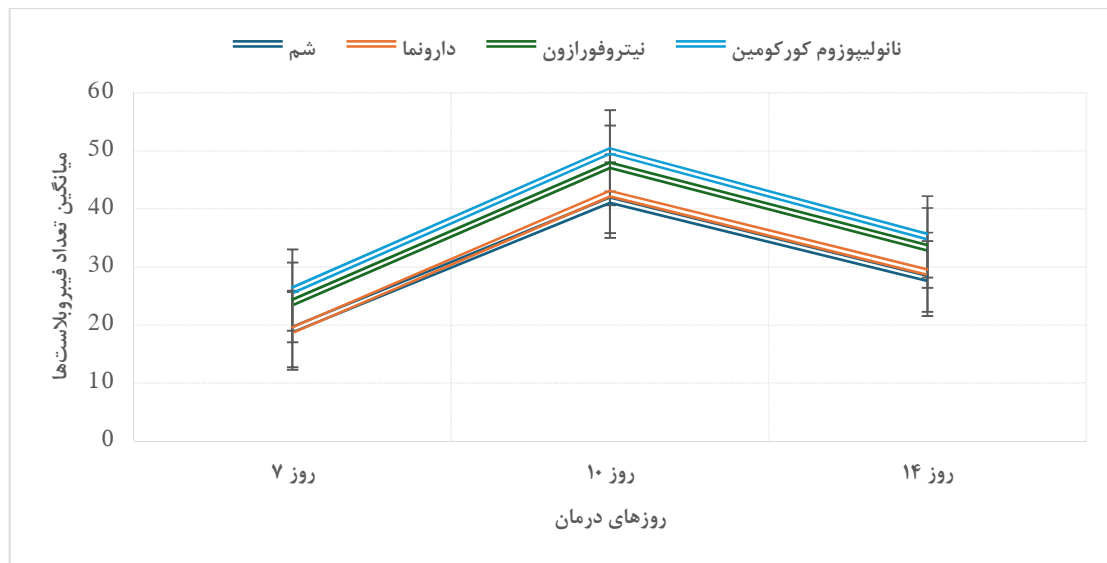
پارامترهای کمی شامل تعداد سلول‌های التهابی و فیبروبلاست‌ها، وسعت بافت گرانوله، ضخامت و تراکم رشته‌های کلاژن و میزان اپیتلیالیزاسیون با استفاده از نرم‌افزار ImageJ نسخه ۱/۵۲ تحلیل شدند و مقادیر به صورت "انحراف معیار \pm میانگین" گزارش گردید. داده‌های کمی برای تحلیل آماری با استفاده از SPSS نسخه ۲۲ بررسی شدند. برای مقایسه میان گروه‌ها، آنالیز واریانس یک‌طرفه به کار گرفته شد و آزمون Tukey



نمودار ۱- میانگین تعداد سلول‌های انتهایی در گروه‌های درمانی مورد بررسی بر حسب روزهای مختلف

طور معنی‌داری بیشتر از دارونما ($42/60 \pm 2/17$) و شم ($41/50 \pm 2/41$) مشاهده شد ($P < 0/001$) (نمودار ۲). افزایش سلول‌های فیبروبلاست از روز دهم تا چهاردهم سرعت معنی‌داری در فاز تکثیر از خود نشان نداد و بیشترین تأثیر بر روند تکثیر در ده روز اول مشاهده شد.

در فاز تکثیر در روز هفتم، افزایش معنی‌داری در تعداد سلول‌های فیبروبلاست در گروه نانولیپوزوم کورکومین ($26/00 \pm 3/46$) و نیتروفورازون ($23/90 \pm 4/12$) نسبت به گروه‌های کنترل مشاهده شد ($P < 0/001$). در روز دهم، میانگین تعداد سلول‌های فیبروبلاست در گروه کورکومین ($50/00 \pm 4/34$) سلول و در گروه نیتروفورازون ($47/50 \pm 3/37$) سلول بود که به

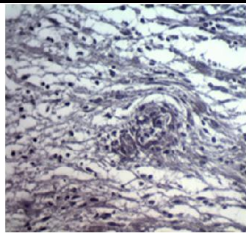
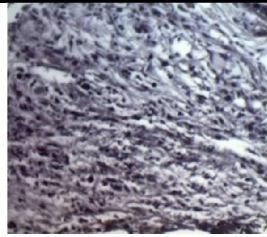
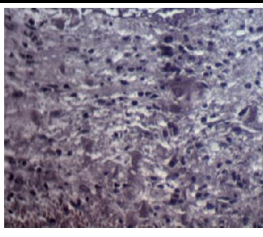
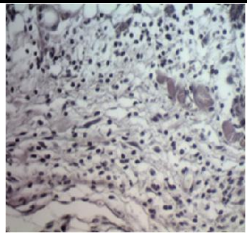
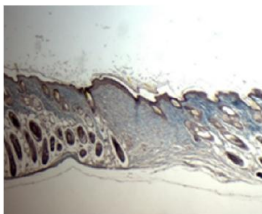
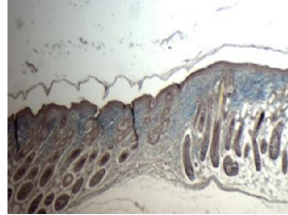
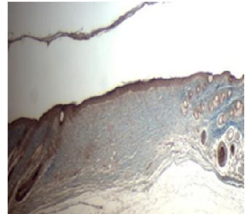
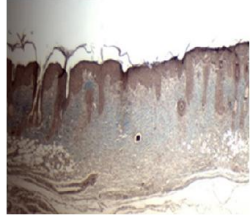
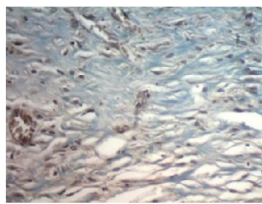
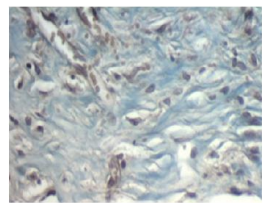
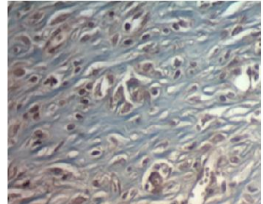
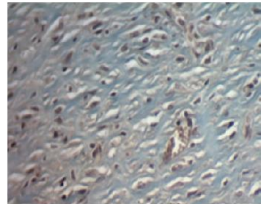


نمودار ۲- میانگین تعداد فیبروبلاست‌ها در گروه‌های درمانی مورد بررسی بر حسب فاز تکثیر

افزایش معنی‌داری نسبت به دارونما ($1/56 \pm 0/11$) و شم ۱/۴۹±۰/۰۸) داشت ($P < 0/001$) و این افزایش در روز چهاردهم به طور واضح قابل مشاهده بود که در جدول ۱ اشکال مقایسه‌ای گروه‌های تحت تیمار و غیر تیمار آمده است؛ تصویر کلاژن‌سازی، گرانیولیشن و سلول‌های التهابی در گروه‌های مختلف نشان داده شده است.

از لحاظ میزان گرانیولیشن، در روز هفتم، مساحت بافت گرانوله (میلی مترمربع) در گروه کورکومین ($1/32 \pm 0/11$) و نیتروفورازون ($1/16 \pm 0/09$) به طور معنی‌داری بیشتر از گروه‌های دارونما ($1/04 \pm 0/09$) و شم ($0/95 \pm 0/11$) بود ($P < 0/001$). در روز دهم نیز تفاوت‌ها واضح‌تر شد و مقدار گرانیولیشن (میلی مترمربع) در گروه کورکومین ($2/09 \pm 0/21$) و نیتروفورازون ($1/87 \pm 0/06$)

جدول ۱- تصاویر مقایسه‌ای گروه نانولیپوزوم کورکومین (۱) با گروه‌های کنترل نیتروفورازون (۲)، دارونما (۳) و شم (۴)

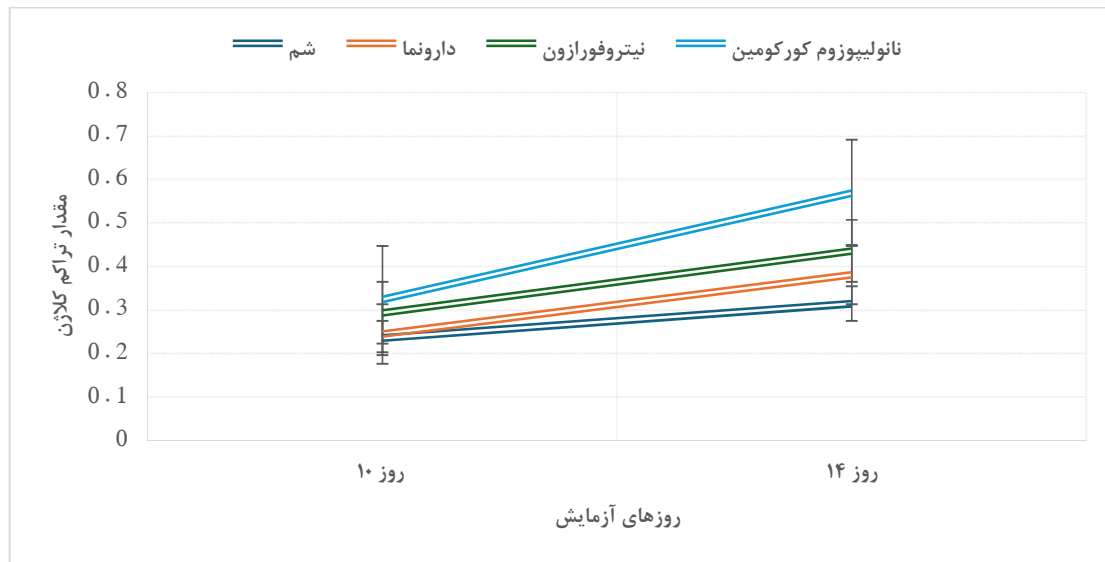
گروه	۴	۳	۲	۱	نوع تیمار
سلول‌های التهابی					
گرانیولیشن					
کلاژن‌سازی					

نیتروفورازون ($39/67 \pm 1/55$) افزایش معنی‌داری نسبت به دارونما ($36/90 \pm 1/59$) و شم ($34/50 \pm 2/05$) داشت ($P < 0/001$). همچنین، در فاز بازسازی و کلاژن‌سازی، دانسیته رشته‌های کلاژن (شدت کلاژن) (نمودار ۳) در روز دهم در گروه‌های کورکومین ($0/325 \pm 0/022$) و نیتروفورازون ($0/294 \pm 0/016$) به طور معنی‌داری بیشتر از دارونما ($0/245 \pm 0/012$) و شم

از لحاظ میزان اپیتلیالیزاسیون، در روز دهم، میانگین درصد اپیتلیالیزاسیون (درصد ضخامت سطح پوشیده شده) در گروه‌های کورکومین ($31/62 \pm 2/79$) و نیتروفورازون ($27/65 \pm 1/48$) به‌طور معنی‌داری بیشتر از دارونما ($24/40 \pm 1/59$) و شم ($22/40 \pm 1/59$) بود ($P < 0/001$). در روز چهاردهم، اپیتلیالیزاسیون در گروه کورکومین ($42/78 \pm 3/13$) و

نیتروفورازون ($0/436 \pm 0/039$)، دارونما ($0/381 \pm 0/053$) و شم ($0/315 \pm 0/008$) تفاوت معنی‌داری نشان داد ($P < 0/001$).

بود ($P < 0/001$). در روز چهاردهم، گروه کورکومین با دانسیته کلژن ($0/569 \pm 0/051$) نسبت به



نمودار ۳- تراکم رشته‌های کلژن در روزهای ۱۰ و ۱۴

BALB/c به ویژه در فازهای التهابی و تکثیری دارد. ترمیم زخم یک فرایند پیچیده و چند مرحله‌ای است که تحت تأثیر عوامل سلولی، مولکولی و محیطی مختلف قرار دارد و تأثیر برخی ترکیبات در تسریع این فرایند تأیید شده است. به طور خاص، در مطالعه Gopinath و همکاران مشاهده شد که کورکومین با افزایش سطح هیدروکسی پرولین در محل زخم، سنتز کلژن را تقویت کرده و بهبود ساختار بافتی زخم را تسریع می‌کند (۱۴). هم‌چنین، نتایج مطالعه Mohanty و همکاران نشان داد که پانسمان‌های حاوی کورکومین بارگذاری شده روی حامل‌های پلیمری می‌تواند باعث افزایش حضور میوفیبروبلاست‌ها و بهبود روند انقباض زخم در مدل‌های حیوانی شود (۱۵). یافته‌های مشابه در این مطالعه نیز مشاهده شد که این اثرات در هر یک از فازهای ترمیم به صورت متفاوتی مشاهده گردید.

در مقایسه مستقیم بین دو گروه نانولیپوزوم کورکومین و نیتروفورازون، نتایج نشان داد که نانولیپوزوم کورکومین تمایل به کاهش التهاب در روزهای ۷ و ۱۰ کمی بیشتر، و افزایش اندک فیبروبلاست و تراکم کلژن در روز ۱۰ نسبت به نیتروفورازون داشت. با این حال، اختلاف‌های مشاهده شده در بیشتر پارامترها کوچک بود و از نظر آماری در سطح معنی‌داری قرار نگرفت (اختلاف محدود نسبت به نیتروفورازون) (نمودار ۱ و ۲ و ۳)، به‌طوری‌که در برخی موارد تفاوت‌ها کمتر از سطح اثر بالینی محسوب می‌شوند. به‌طورکلی، روند بهبود زخم در هر دو گروه درمانی مشابه و مثبت گزارش شد.

بحث

یافته‌های این مطالعه نشان داد که نانولیپوزوم کورکومین تأثیرات مثبتی بر روند ترمیم زخم پوستی در موش‌های نژاد

مشارکت می‌کنند. یافته‌های این تحقیق با مطالعات Diegelmann و همکارش (۲۰) و Mohanty و همکاران که بر نقش فعال فیبروبلاست‌ها و اهمیت کورکومین در تحریک فعالیت آن‌ها تأکید داشتند، هم‌راستا است (۱۵). همچنین، مطالعه اخیر توسط Kaur و همکاران نیز نشان داد که سامانه‌های نانوحامل حاوی کورکومین، موجب افزایش تکثیر فیبروبلاست‌ها و تسریع بازسازی بافتی در مدل‌های تجربی زخم می‌شوند (۵) در همین فاز، میزان تشکیل بافت گرانوله و ضخامت اپی‌تلیوم در گروه نانولیپوزوم کورکومین نیز به طور معنی‌داری بیشتر از سایر گروه‌ها بود. تشکیل این بافت از روز چهارم آغاز شده و نقش حیاتی در فراهم کردن بستر مناسب برای رشد اپی‌تلیوم ایفاء می‌کند.

در مطالعه Basiri و همکاران نشان داده شد که داربست حاوی نانوذرات کورکومین و ساخته شده با کلاژن-کیتوزان به طور معنی‌داری باعث افزایش ضخامت اپی‌تلیوم و تراکم بافت گرانوله شد، همچنین رگ‌زایی و رسوب بالاتر کلاژن نسبت به گروه کنترل مشاهده کردند (۲۱) و گزارش Kari و همکاران نیز بر تأثیر مثبت کورکومین بارگذاری شده بر روی کیتوزان-آلژینات در بهبود بافت گرانوله تأکید دارد (۲۲) که هم‌راستا با نتایج این پژوهش بود.

افزایش تراکم رشته‌های کلاژن، به عنوان شاخصی برای سنتز کلاژن، در گروه تیمار شده با کورکومین نسبت به سایر گروه‌ها مشاهده شد. این یافته با نتایج مطالعات پیشین، از جمله پژوهش Gopinath و همکارانش هم‌راستا است که نشان داد استفاده از فیلم‌های کلاژن حاوی کورکومین در مدل حیوانی زخم پوستی موجب افزایش معنی‌دار سنتز کلاژن، بهبود فرآیند اپیتلیالیزاسیون، و کاهش التهاب شد (۱۴). در ادامه، مطالعه Kianvash و همکاران نیز تأیید کرد که کاربرد نانولیپوزوم‌های

در فاز التهابی، کاهش تعداد سلول‌های التهابی در گروه تحت درمان با نانولیپوزوم کورکومین از روز چهارم مشهود بود. این کاهش نسبت به گروه‌های دارونما و شم معنادار بود، هرچند در مقایسه با نیتروفورازون در روز چهارم، التهاب کمی بیشتر بود. با این حال، در روزهای ۷ و ۱۰، کمترین میزان نفوذ سلول‌های التهابی در گروه نانولیپوزوم کورکومین مشاهده شد. یافته‌های این تحقیق هم‌راستا با نتایج مطالعه Kavousi و همکاران (۱۶) و همچنین پژوهش Emiroglu و همکاران است که بر اثرات ضدالتهابی کورکومین تأکید داشته‌اند (۱۷). از نظر مکانیسم، مطالعات نشان داده‌اند که کورکومین با مهار آنزیم‌های التهابی مانند COX-2، لیپوآکسیژناز و iNOS و همچنین با کاهش تولید سیتوکین‌های التهابی نظیر TNF- α و اینترلوکین‌های ۱، ۲، ۶، ۸ و ۱۲، پاسخ‌های التهابی را تعدیل می‌کند. نقش کورکومین در مهار مسیر NF- κ B و همچنین دخالت در مسیرهای Toll-like receptor 4 و PPAR- γ از دیگر مکانیسم‌های احتمالی اثرات ضد التهابی آن به شمار می‌رود (۱۸، ۱۹). این فعالیت‌ها موجب تسریع گذار زخم از فاز التهابی به فاز تکثیر می‌شود.

در فاز تکثیر، داده‌ها نشان داد که میانگین تعداد فیبروبلاست‌ها در روزهای ۷، ۱۰ و ۱۴ در گروه دریافت‌کننده نانولیپوزوم کورکومین به طور معنی‌داری بیشتر از سایر گروه‌های کنترل بود. فیبروبلاست‌ها سلول‌هایی کلیدی در مراحل میانی ترمیم زخم هستند که از طریق تولید ماتریس خارج‌سلولی، سنتز و رسوب کلاژن و همچنین ترشح فاکتورهای رشد، در تشکیل بافت گرانوله نقش اساسی ایفاء می‌کنند. این سلول‌ها در ادامه روند ترمیم، تحت تأثیر سیگنال‌های سایتوکاینی به میوفیبروبلاست‌ها تمایز می‌یابند و در نزدیک شدن لبه‌های زخم و جمع‌شدگی بافت آسیب‌دیده

حاوی کورکومین منجر به افزایش رسوب کلاژن و ارتقاء کیفیت بازسازی پوست از طریق افزایش غلظت هیدروکسی پرولین و فعال‌سازی فیبروبلاست‌ها می‌شود، که بر نقش مؤثر کورکومین در بازسازی ماتریکس خارج سلولی دلالت دارد (۸).

فرایند اپیتلیالیزاسیون که متعاقب تشکیل بافت گرانوله رخ می‌دهد، در گروه نانولیپوزوم کورکومین با سرعت بیشتری انجام شد. این فرآیند شامل حرکت کراتینوسیت‌ها از لبه‌های زخم و بازسازی اپیدرم است. مطالعات مختلف از جمله Panchatcharam و همکاران (۲۳) و Budovsky و همکاران نشان داده‌اند که کورکومین موجب تسریع در اپیتلیالیزاسیون می‌شود (۲۴). هم‌چنین، در مطالعات برون‌تنی، دوزهای پایین کورکومین اثر حفاظتی بر سلول‌های کراتینوسیت داشته‌اند کورکومین می‌تواند به عنوان یک ترکیب محافظتی مؤثر در ترمیم بافت‌های پوستی و کاهش آسیب‌های ناشی از عوامل محیطی عمل کند (۲۷-۲۵). در مجموع، یافته‌های این پژوهش نشان می‌دهند که نانولیپوزوم کورکومین از طریق کاهش التهاب، افزایش تکثیر فیبروبلاست‌ها، تقویت بافت گرانوله، تسریع اپیتلیالیزاسیون و افزایش سنتز کلاژن، می‌تواند در بهبود روند ترمیم زخم پوستی نقش مؤثری داشته باشد.

با وجود نتایج امیدوارکننده این مطالعه، محدودیت‌هایی وجود دارد که باید مورد توجه قرار گیرند، نخست آن‌که پژوهش حاضر بر روی مدل حیوانی انجام شد و بنابراین قابلیت تعمیم مستقیم نتایج به انسان محدود است. دوم، مدت زمان پیگیری زخم‌ها نسبتاً کوتاه بوده و اثرات طولانی‌مدت نانولیپوزوم کورکومین بر کیفیت اسکار و بازسازی عملکردی پوست ارزیابی نشد و تنها شاخص‌های هیستولوژیک و التهابی بررسی شدند و تحلیل‌های مولکولی

دقیق‌تر نظیر بیان ژن‌های مرتبط با مسیرهای ترمیم زخم انجام نگردید. هم‌چنین، یافته‌های این مطالعه نشان داد نانولیپوزوم کورکومین و کرم نیتروفورازون هر دو به طور قابل توجهی نسبت به گروه‌های کنترل منفی و شم اثرات مثبت بر ترمیم زخم داشتند؛ بنابراین، برای ارزیابی دقیق‌تر اثربخشی نسبی نانولیپوزوم کورکومین در مقایسه با داروی استاندارد، توصیه می‌شود که در مطالعات آینده، آزمون‌های آماری مستقیم بین گروه‌های فعال انجام شود تا مشخص گردد که کورکومین قادر به جایگزینی یا عملکرد مشابه نیتروفورازون می‌باشد. این محدودیت‌ها می‌توانند بر تفسیر نتایج اثرگذار باشند و ضرورت انجام مطالعات آینده را برجسته می‌سازند. در این راستا، انجام پژوهش‌های بیشتر بر روی مدل‌های حیوانی متنوع‌تر و در نهایت کارآزمایی‌های بالینی انسانی، به کارگیری پیگیری‌های طولانی‌تر جهت بررسی کیفیت اسکار و ارزیابی‌های مولکولی و بیوشیمیایی دقیق‌تر پیشنهاد می‌شود. هم‌چنین، بررسی دوز پاسخ و طراحی فرمولاسیون‌های بهینه نانولیپوزومی می‌تواند مسیر را برای کاربردهای بالینی این ترکیب هموارتر سازد.

نتیجه‌گیری

نتایج مطالعه حاضر نشان داد که نانولیپوزوم کورکومین می‌تواند به عنوان یک ترکیب مؤثر در بهبود روند ترمیم زخم پوستی در موش‌های نر نژاد BALB/c عمل کند. این فرمولاسیون نانویی با بهره‌گیری از خواص ضدالتهابی کورکومین، منجر به کاهش نفوذ سلول‌های التهابی در مراحل اولیه ترمیم شد و در ادامه، با افزایش تعداد فیبروبلاست‌ها، تراکم رشته‌های کلاژن، وسعت بافت گرانوله و تسریع اپیتلیالیزاسیون، نقش قابل توجهی در بهبود کیفی بافت آسیب‌دیده ایفاء کرد. برتری این اثرات در

ملاحظات اخلاقی (کد اخلاق): این پژوهش دارای کد اخلاق IR.BUMS.REC.1398.412 می‌باشد.

مشارکت نویسندگان

- طراحی ایده: مریم طالب‌روحي، محمد افشار قوچانی

- روش کار: مریم طالب‌روحي، محمد افشار قوچانی

- جمع‌آوری داده‌ها: مریم طالب‌روحي، علی سنجرائی

- تجزیه و تحلیل داده‌ها: محمد افشار قوچانی، محمدحسین

حبیب‌الهی

- نظارت: محمدحسین حبیب‌الهی

- مدیریت پروژه: محمد افشار قوچانی، محمدحسین حبیب‌الهی

- نگارش - پیش‌نویس اصلی: مریم طالب‌روحي، علی سنجرائی

- نگارش - بررسی و ویرایش: مریم طالب‌روحي، محمدحسین

حبیب‌الهی

مقایسه با گروه‌های کنترل، نشان‌دهنده پتانسیل بالای نانولیپوزوم کورکومین به عنوان یک عامل ترمیمی در درمان زخم‌های پوستی است. با این حال، برای انتقال نتایج به عرصه بالینی، انجام مطالعات تکمیلی با تمرکز بر ایمنی، اثربخشی و مکانیزم‌های مولکولی توصیه می‌شود.

تشکر و قدردانی

به این‌وسیله از مسئولان پژوهشی و دانشکده پزشکی دانشگاه علوم پزشکی بیرجند و هم‌چنین از کارکنان مرکز تحقیقات حیوانات آزمایشگاهی دانشگاه علوم پزشکی بیرجند که در راستای فراهم کردن شرایط استفاده از فضای آزمایشگاه و تجهیزات ما را یاری رساندند، صمیمانه تشکر و قدردانی می‌گردد.

تعارض در منافع: این پژوهش تعارض منافی ندارد.

حامی مالی: این پژوهش توسط دانشگاه علوم پزشکی بیرجند حمایت مالی شده است و بر گرفته از پایان‌نامه کارشناسی ارشد با کد ۴۵۶۰۱۳ مصوب در دانشگاه علوم پزشکی بیرجند می‌باشد.

References

- Liao R, Jiang YZ, Zhao J, Wang X, Liu H, Chen Y, et al. Comprehensive review on biomechanics and biological chronology in cutaneous wound healing. *Sci Rev Biomed Eng* 2022; 9(1): 103–17.
- Mu X, Gu R, Tang M, Wu X, He W, Nie X. IL-17 in wound repair: bridging acute and chronic responses. *Cell Commun Signal* 2024; 22(1): 288.
- Chu D, Wolff L, Goldsmith S, Katz B, Gilchrist A. Overview of biology, development, and structure of skin. In: *Fitzpatrick's Dermatology in General Medicine*. 7th ed. New York: McGraw-Hill 2009: 57–73.
- Jha NK, Jha SK, Sharma R, Kumar D, Ambasta RK, Kumar P. Curcumin-based nanotherapeutics: a

- nanomedicine for wound healing. *Cell Biol Int* 2023; 47(2): 387–403.
5. Kaur IP, Pandit S, Kumar S, Bhandari R. Lipid-based nanocarriers in wound healing: a comprehensive review. *Adv Wound Care* 2022; 11(2): 51–70.
 6. Song G, Nguyen D, Pietramaggiore G, Scherer S, Chen B, Zhan Q, et al. Use of the parabiotic model in studies of cutaneous wound healing to define the participation of circulating cells. *Wound Repair Regen* 2008; 18(4): 426–32.
 7. Romo T, Pearson J. Wound Healing, Skin. Archived at the Wayback Machine. *Emedicine* 2006; 58(4): 45-57.
 8. Kianvash N, Bahador A, Pourhajibagher M, Ghafari H, Nikoui V, Rezayat S. Evaluation of propylene glycol nanoliposomes containing curcumin on burn wound model in rat: biocompatibility, wound healing, and anti-bacterial effects. *Drug Deliv Transl Res* 2017; 7(5): 654-63. [Farsi]
 9. Ravindran AG, Balasubramanian S, Cowin AJ. Nanomaterials based drug delivery approaches for wound healing. *Curr Pharm Des* 2018; 28(9).
 10. Kumari A, Raina N, Wahi A, Goh KW, Sharma P, Nagpal R, et al. Wound Healing Effects of Curcumin and Its Nanoformulations: A Comprehensive Review. *Pharmaceutics* 2022; 14(11): 2288.
 11. Sideek SA, El Nassan HB, Fares AR, ElMeshad AN, Elkasabgy NA. Different Curcumin Loaded Delivery Systems for Wound Healing Applications: A Comprehensive Review. *Pharmaceutics* 2022; 15(1): 38.
 12. National Research Council. Guide for the care and use of laboratory animals. 8th ed. Washington (DC): National Academies Press; 2011.
 13. Emiroglu G, Ozergin Coskun Z, Kalkan Y, Celebi Erdivanli O, Tumkaya L, Terzi S, et al. The Effects of Curcumin on Wound Healing in a Rat Model of Nasal Mucosal Trauma. *Evid Based Complement Alternat Med* 2017; 2017: 9452392.
 14. Gopinath D, Ahmed MR, Gomathi K, Chitra K, Sehgal PK, Jayakumar R. Dermal wound healing processes with curcumin incorporated collagen films. *Biomaterials* 2004; 25(10): 1911–7.
 15. Mohanty C, Das M, Sahoo SK. Emerging role of nanocarriers to increase the solubility and

- bioavailability of curcumin. *Expert Opin Drug Deliv* 2012; 9(11): 1347–64
16. Kavousi M, Kazemi S, Hashemi M, Moghadamnia A. Analgesic and anti-inflammatory effects of curcumin in mice. *Babol Univ Med Sci* 2016; 18(11): 50–6. [Farsi]
17. Emiroglu C, Pancar GS, Cengiz H, Atasoy M, Koca G, Tamer L. Anti-inflammatory effects of curcumin in experimental models of inflammation. *J Invest Surg* 2017; 30(4): 234–40.
18. Julie S. Anti-inflammatory properties of curcumin, a major constituent of *Curcuma longa*: A review of preclinical and clinical research. *Altern Med Rev* 2009; 14(2): 141–53.
19. Shimizu K, Funamoto M, Sunagawa Y, Shimizu S, Katanasaka Y, Miyazaki Y, et al. Anti-inflammatory action of curcumin and its use in the treatment of lifestyle-related diseases. *Eur Cardiol Rev* 2019; 14(2): 117–22.
20. Diegelmann RF, Evans MC. Wound healing: an overview of acute, fibrotic and delayed healing. *Front Biosci* 2004; 9: 283–9.
21. Basiri A, Rajabzadeh G, Montaseri H, Jafari SH, Asgari V, Fathi M. Curcumin nanoparticles incorporated collagen–chitosan scaffold promotes cutaneous wound healing through regulation of TGF β 1/Smad7 gene expression. *J Biomater Appl* 2019; 34(4): 546–59. [Farsi]
22. Karri VVS Reddy, Kuppusamy G, Talluri SV, Mannemala SS, Kollipara R, Wadhvani AD, et al. Curcumin loaded chitosan nanoparticles impregnated into collagen alginate scaffolds for diabetic wound healing. *Int J Biol Macromol* 2016; 93: 1519–29.
23. Panchatcharam M, Miriyala S, Subramani V, Suguna L. Curcumin improves wound healing by modulating collagen and decreasing reactive oxygen species. *Mol Cell Biochem* 2006; 290: 87–96.
24. Budovsky A, Yarmolinsky L, Ben Shabat S. Effect of medicinal plants on wound healing. *Wound Repair Regen* 2015; 23(2): 171–83.
25. Zhao L, Zhang Z, Li S, Wang X, Wei J, Luo S, et al. Protective effects of curcumin on arsenic-induced cytotoxicity in human keratinocytes. *J Toxicol Environ Health A* 2013; 76(13): 764–74.

26. Balasubramanian S, Eckert RL. Keratinocyte proliferation, differentiation, and apoptosis – differential mechanisms of regulation by curcumin, EGCG and apigenin. *Toxicol Appl Pharmacol* 2007; 224(3): 214–9.
27. Zhao R, Yang B, Wang L, Xue P, Deng B, Zhang G, et al. Curcumin protects human keratinocytes against inorganic arsenite-induced acute cytotoxicity through an NRF2-dependent mechanism. *Oxid Med Cell Longev* 2013; 2013: 412576.

The Effect of Curcumin Nanoliposomes on Skin Wound Healing in BALB/c Mice: An Experimental Study

Maryam Taleb Rouhi¹, Mohammad Afshar Ghoochani², Ali Sanjarani³, Mohammad Hossein Habibollahi⁴

Received: 25/06/25 Sent for Revision: 25/08/25 Received Revised Manuscript: 15/11/25 Accepted: 17/11/25

Background and Objectives: Wound healing is a complex process involving hemostasis, inflammation, proliferation, and tissue remodeling. Curcumin is known as a natural compound with anti-inflammatory and antioxidant properties, but its low bioavailability has limited its topical application. This study aimed to determine the effect of curcumin nanoliposomes on the healing process of skin wounds in male BALB/c mice.

Materials and Methods: in this experimental study, 48 male BALB/c mice (2.5 months old) were randomly assigned to four groups: experimental (treated with curcumin nanoliposome cream), positive control (nitrofurazone cream), negative control (placebo cream), and sham (no treatment). After wound induction on the dorsal region, treatments were topically applied. Tissue sampling was collected on days 4, 7, 10, and 14, and histological evaluations were performed using H&E and Masson's trichrome staining. Data were analyzed using one-way ANOVA followed by Tukey's post hoc test.

Results: The experimental group showed a significant reduction in inflammatory cells on days 4, 7, and 10 compared to the negative control and sham groups ($p < 0.001$). This group also showed increased fibroblasts, collagen fiber synthesis, granulation tissue formation, and epithelial regeneration compared to the negative control and sham groups ($p < 0.001$). Healing in the experimental group was comparable to, and in some parameters slightly better than, the positive control group.

Conclusion: The current study indicated that curcumin nanoliposomes can effectively promote wound healing in BALB/c mice by reducing inflammation and stimulating the proliferative phase.

Keywords: Nanoliposome, Curcumin, Wound healing, BALB/c mice

Funding: This study was funded by Birjand University of Medical Sciences.

Conflict of interest: None declared.

Ethical considerations: The Ethics Committee of Birjand University of Medical Sciences approved the study (IR.BUMS.REC.1398.412).

Authors' contributions:

- **Conceptualization:** Maryam Taleb Rouhi, Mohammad Afshar Ghoochani
- **Methodology:** Maryam Taleb Rouhi, Mohammad Afshar Ghoochani
- **Data collection:** Maryam Taleb Rouhi, Ali Sanjarani
- **Formal analysis:** Mohammad Afshar Ghoochani, Mohammad Hossein Habibollahi
- **Supervision:** Mohammad Hossein Habibollahi
- **Project administration:** Mohammad Afshar Ghoochani, Mohammad Hossein Habibollahi
- **Writing – original draft:** Maryam Taleb Rouhi, Ali Sanjarani
- **Writing – review & editing:** Mohammad Hossein Habibollahi

Citation: Taleb Rouhi M, Afshar Ghoochani M, Sanjarani A, Habibollahi MH. The Effect of Curcumin Nanoliposomes on Skin Wound Healing in BALB/c Mice: A Experimental Study. *J Rafsanjan Univ Med Sci* 2025; 24 (9): 775-88. [Farsi]

1- MS.c, Dept. of Anatomy, Faculty of Medicine, Birjand University of Medical Sciences, Birjand, Iran

2- Prof., Dept. of Anatomical Sciences, School of Medicine, Birjand University of Medical Sciences, Birjand, Iran

3- MSc in Medical Toxicology, Tehran, Iran

4- Assistant Prof., Dept. of Laboratory Sciences, ZAH.C., Islamic Azad University, Zahedan, Iran, ORCID: 0000-0002-2338-7215
(Corresponding Author) Tel: 09132402830, E-mail: mh.habibollahi@iaou.ac.ir