مقاله پژوهشی
مجله دانشگاه علوم پزشکي رفسنجان
دوره یازدهم، مهر و آبان ۱۳۹۱، ۳۶۴-۳۵۵

ترمیم زخم‌های پوستی در موش‌های صحرائی دیابتی مزمن با استفاده توأم از روغن ماهی و ذرت

حمیدرضا جعفری‌نوه[۱]، محمد محسن تقوی[۲]، مهدی شریعتی کوهبنانی[۳]، ابراهیم رضوانی[۴]

دریافت مقاله: ۹۰/۴/۱۱ ارسال مقاله به نویسنده جهت اصلاح: ۹۰/۵/۲۴ دریافت اصلاحیه از نویسنده: ۹۰/۷/۲۷ پذیرش مقاله: ۹۰/۸/۱۲

چکیده

زمینه و هدف: در حال حاضر کوشش‌های زیادی برای بهبود زخم‌های دیابتیک صورت می‌گیرد. نقش بالقوه اسیدهای چرب امگا-۳ و امگا-۶ در بهبود زخم‌های دیابتیک مورد بحث می‌باشد. در این مطالعه، اثرات کاربرد موضعی روغن ماهی و روغن ذرت حاوی اسیدهای چرب امگا- ۳ و امگا- ۶ روی بهبود زخم پوستی در موش‌های دیابتی مزمن مورد بررسی قرار گرفت.

مواد و روش‌ها: در این مطالعه تجربی، ۳۵ موش نر بالغ به شکل تصادفی به ۵ گروه تقسیم شدند. دیابت در چهار گروه بوسیله تزریق زیر جلدی استرپتوزوتوسین به مقدار ۵۰ میلی‌گرم بر کیلوگرم القا شد. پنجمین گروه به عنوان گروه کنترل در نظر گرفته شد. در گروه‌های دیابتیک، یک گروه به عنوان گروه بدون درمان (گروه شم)، و دو گروه دیگر به ترتیب روغن ماهی و ذرت دریافت کردند. گروه آخر دیابتیک، با روغن‌های ماهی و ذرت توأماً درمان شدند. در قسمت میانی پشت همه حیوانات زخمی به‌وسعت ۳ سانتی‌متر مربع ایجاد گردید. چهار هفته بعد از القاء دیابت، درمان تا بهبودی کامل ادامه یافت. در روزهای ۳، ۷، ۱۱، ۱۵ و ۲۰، مساحت سطح زخم اندازه‌گیری شد. در همین زمان‌ها تغییرات بافت‌شناسی با استفاده از روش هماتوکسیلین- ائوزین مطالعه شد.

یافته‌ها: نتایج این بررسی نشان داد سطح زخم در گروه درمان شده با روغن ماهی و ذرت توأماً در روزهای ۱۱، ۱۵ و ۲۰ بعد از درمان کمتر از گروه بدون درمان بود. میزان بهبودی زخم در گروه درمان شده با روغن ماهی و ذرت در روز بیستم، ۹۸٪ بود در حالی که همین پارامتر، در گروه بدون درمان ۷۰٪ بود. مطالعات بافت‌شناسی نشان داد رشد اپیدرم، ارتشاح سلولی و تراکم کلاژن در گروه درمان شده با روغن ماهی و ذرت به طور توأم، تقریباً مشابه با گروه کنترل است.

نتیجه‌گیری: کاربرد موضعی روغن ماهی و ذرت به شکل توأم ممکن است منجر به تسریع بهبود زخم‌های پوستی در موش‌های دیابتیک مزمن شود.

واژه‌های کلیدی: دیابت، روغن ماهی، روغن ذرت، بهبود زخم

۱- (نویسنده مسئول) مربی گروه آموزشی علوم تشریح دانشکده پزشکی دانشگاه علوم پزشکی رفسنجان
تلفن: ۰۳۹۱-۵۲۳۴۰۰۳، دورنگار: ۰۳۹۱-۳۲۲۱۶۶۶، پست الکترونیکی: jafari3970@yahoo.com
۲- استادیار گروه آموزشی علوم تشریح دانشکده پزشکی دانشگاه علوم پزشکی رفسنجان
۳- مربی گروه آموزشی علوم تشریح دانشکده پزشکی دانشگاه علوم پزشکی رفسنجان، دانشجوی دکترای علوم تشریح دانشگاه علوم پزشکی مشهد
۴- استادیار گروه آموزشی فیزیولوژی و فارماکولوژی دانشکده پزشکی، دانشگاه علوم پزشکی صدوقی یزد

مقدمه

در سال‌های اخیر، شیوع قطع پا در افراد دیابتی در حال افزایش است. به طوری که گزارش شده است از هر ۱۰۰۰ نفر ۵-۰/۵ نفر به علت دیابت دچار قطع پا می‌شوند [۱]. اکثر افراد مبتلا به دیابت از پاتولوژی پیچیده زخم‌های پای خود آگاه نبوده و نمی‌دانند که ممکن است منجر به قطع پای آنها شود. در مطالعات مرتبط گزارش شده است که ۸۴ ٪ قطع اندام تحتانی به علت دیابت حادث می‌شود [۲]. مراحل مختلف روند بهبود زخم مثل انعقاد، التهاب، تکثیر و تشکیل اپی‌تلیوم ممکن است تحت تأثیر دیابت قرار گیرند، بنابراین در مجموع، دیابت باعث نقص در بهبود زخم می‌گردد و قطع عضو در اثر دیابت ممکن است با استفاده از روش‌هایی که از این نقص جلوگیری می‌کنند، کاهش یابد [۳]. در بیماران دیابتیک افزایش قند خون منجر به نقص در بهبود زخم می‌شود. این اثر به علت عواملی نظیر عدم عملکرد گلبول‌های سفید، افزایش ضخامت غشای پایه مویرگ‌ها، کاهش جریان خون و کمبود اکسیژن در بهبود زخم اختلال ایجاد می‌کند [۴].

استفاده از مولکول‌های بیواکتیو اندوژنز و اگزوژنز به عنوان یکی از راه‌های کنترل نقص بهبود زخم در افراد دیابتیک پیشنهاد شده است. این مولکول‌های فعال که از طریق یک رژیم غذایی روزانه مناسب به بدن وارد می‌شوند، می توانند میانجی‌های بالقوه و یا تنظیم‌کننده بسیاری از فرآیندهای سلولی باشند [۵].

در میان انواع مختلف مواد غذایی محتوی چربی‌ها، و اسیدهای چرب از جمله مولکول‌های بیواکتیو می‌باشند. بنابراین احتمالاً می‌توانند به عنوان مولکول‌های کنترل‌کننده نقص فوق پیشنهاد شوند. در مطالعات قبلی تناقضاتی در مورد تاثیر دو نوع روغن ماهی و ذرت حاوی اسید چرب امگا-۳ و امگا- ۶ گزارش شده است. Khaksar و همکارانش در مطالعات خود نشان دادند که روغن ماهی محتوی امگا-۳ چه به شکل خوراکی و چه به شکل موضعی باعث تسریع بهبود زخم پوستی در موش‌های دیابتیک مزمن و حاد می‌شود [۶-۷]. در بررسی Jafari naveh نیز تأثیرات بهبودی بخش روغن ذرت دارای اسید چرب امگا-۶ در موش‌های دیابتیک مشاهده شد [۸]. در واقع، دو مطالعه اول تأثیر مثبت روغن ماهی حاوی امگا-۳ را نشان می‌دهد در حالی که مطالعه سوم بر تأثیر مثبت روغن ذرت حاوی امگا-۶ دلالت دارد. در مطالعه Kasaee و همکارش اثر مثبت روغن ماهی در ترمیم زخم‌های پوستی گزارش شد [۹]، Jarrahi بی‌تأثیر بودن این روغن در ترمیم زخم‌های حاصل از سوختگی را گزارش کرد [۱۰] و Ormerod و همکارانش نشان دادند که مصرف روغن ماهی به صورت پروفیلاکسی اثری بر بهبود زخم ناشی از سوختگی در قرنیه چشم خرگوش ندارد [۱۱]. Terklsen و همکاران گزارش نمودند که مصرف موضعی روغن کبد ماهی باعث رگ‌سازی و تسریع در ساخت اپی‌تلیوم زخم پوستی گوش موش می‌شود [۱۲] در یک مطالعه، تأثیر اسیدهای چرب امگا-۳ و امگا-۶ در زخم پوستی توأم با استرس جراحی در موش‌های صحرائی، مشابه گزارش شد [۱۳]. Bjerve نشان داد که در بهبود زخم پوستی، در بیماران با کمبود اسیدهای چرب امگا- ۳ نارسایی دیده می‌شود [۱۴]. در حالی که در بررسی O- hara اسیدهای چرب امگا-۳ تکثیر فیبروز را در پوست زخمی خرگوش کاهش دادند و پیوند پوستی را تضعیف نمودند [۱۵]. مطالعات دیگری نیز وجود دارند که رأی به تأثیر مثبت روغن ماهی در تسریع بهبود زخم داده [۱۸-۱۶] در حالی که مطالعات مخالف با این نظر نیز وجود دارد [۱۹].

با توجه با تناقضات موجود، هدف این مطالعه بررسی اثرات کاربرد موضعی روغن ماهی و روغن ذرت حاوی اسیدهای چرب امگا- ۳ و امگا- ۶ در بهبود زخم‌های پوستی موش‌های صحرایی دیابتیک مزمن بود و اثرات استفاده توأم این دو روغن بر روی فرآیند ذکر شده، مورد ارزیابی قرار گرفت.

مواد و روش‌ها

حیوانات: در این مطالعه تجربی، از ۳۵ سر موش صحرایی نر (نژاد Sprague Dawley) با سن تقریبی ۸ هفته و وزن حدود ۲۰۰ تا ۲۵۰ گرم استفاده شد که در قفس‌های ۴ تایی قرار گرفته بودند. حیوانات غذا و آب را با شرایط استاندارد دریافت می‌کردند. دمای محیط حیوان‌خانه و آزمایشگاه در حدود ۲±۲۳ درجه سانتی‌گراد و رطوبت محیط ۵±۵۵٪ بود. حیوانات تحت شرایط ۱۲ ساعت روشنایی و ۱۲ ساعت تاریکی قرار داشتند.

گروه‌های تحت درمان: موش‌ها به طور تصادفی به ۵ گروه (هر گروه ۷ سر) تقسیم شدند، گروه‌ها عبارت بودند از گروه کنترل، گروه دیابتی بدون درمان (گروه شم)، گروه دیابتی تحت درمان با روغن ماهی، گروه دیابتی تحت درمان با روغن ذرت و گروه دیابتی تحت درمان توأم با روغن ماهی و روغن ذرت.

روش ایجاد دیابت: دیابت با تزریق زیر جلدی استرپتوزوتوسین (STZ) به میزان ۵۰ میلی‌گرم به ازای هر کیلوگرم وزن بدن در ناحیه بین دو گوش ایجاد شد، برای جلوگیری از ایجاد شوک هیپوگلیسمی، به مدت سه روز از محلول آب قند با درجات کاهش یابنده استفاده شد. بعد از ۵ روز، قند خون حیوانات با دستگاه گلوکومتر اندازه‌گیری شد و فقط حیواناتی که قند خون بالاتر از ۳۰۰ میلی‌گرم در دسی‌لیتر داشتند، وارد مطالعه شدند. کلیه موش‌ها به مدت ۸ هفته نگهداری شدند تا دیابت آنها مزمن شود [۲۱-۲۰].

ایجاد زخم: ابتدا حیوانات با استفاده از دسیکاتور اتر بیهوش شدند. برای ایجاد زخم، موهای پشت حیوانات تراشیده و محل زخم ضد عفونی شد. سپس با استفاده از یک مارکر دایره‌ای شکل به وسعت ۳ سانتی‌متر مربع که قبلاً با جوهر استامپ آغشته شده، علامتی در پشت حیوان زده شد و با استفاده از قیچی جراحی و تیغ بیستوری برشی به وسعت ۳ سانتی‌متر که تمامی لایه‌های پوست را شامل می‌شد، ایجاد گردید [۲۲].

درمان: روغن‌های ماهی و ذرت از شرکت سیگما تهیه شدند، هر روز و در ساعت معینی توسط یک شخص دارو روی زخم مالیده می‌شد. میزان روغن یا سالین مورد مصرفی در روزهای مختلف مطالعه با توجه به میزان سطح زخم و بهبود آن در موش‌ها و گروه‌های مختلف، متفاوت بود. روغن‌ها یا سالین به میزانی روی زخم‌ها مالیده می‌شد که تمامی سطح زخم را پوشش دهد. گروه کنترل فقط نرمال سالین دریافت کردند. سطح زخم در روزهای ۳، ۷، ۱۱،۱۵ و ۲۰ بعد از ایجاد زخم به روش فرگوسن و لوگان اندازه‌گیری شد به طور خلاصه در این روش در روزهای فوق، ابتدا کاغذ ترانس پرانت روی سطح زخم گذاشته شده و سپس با ماژیک از روی سطح زخم نقاشی می‌شد. بعد از آن، شکل نقاشی شده به روی کاغذ شطرنجی منتقل شده و از طریق شمارش مربع‌های موجود سطح زخم اندازه‌گیری می‌گردید [۲۳].

درصد بهبود زخم نیز به روش زیر محاسبه گردید:

$$\text{در صد بهبودی زخم} = \frac{\text{سطح زخم در روز اول} - \text{سطح زخم در روز X}}{\text{سطح زخم در روز اول}}$$

همچنین زمان لازم برای بهبودی کامل زخم تعیین گردید. مشخصات بافت‌شناسی پوست ناحیه از قبیل

ضخامت اپیدرم، ارتشاح سلولی، تراکم عروقی، تراکم کلاژن و مانند آن، با استفاده از رنگ‌آمیزی هماتوکسیلین و ائوزین به شکل کیفی مطالعه شد.

بررسی آماری: برای بررسی آماری داده‌ها توسط آزمون آماری آنالیز واریانس یکطرفه و بعد آزمون Tukey-Kramer استفاده شد. تمام اطلاعات به صورت میانگین± انحراف معیار و اختلافات معنی‌دار با $p\leq ۰/۰۵$ گزارش شدند.

نتایج

نتایج نشان داد که در روز اول، سطح زخم‌ها در تمام گروه‌ها مشابه بود اما از روز سوم تا پایان مطالعه، در گروه کنترل نسبت به سایر گروه‌ها کاهش معنی‌داری داشت. این اختلاف در روزهای اول کم بود ولی هر چه به روزهای آخر نزدیک می‌شد، اختلاف زیادتر می‌شد. در بین گروه‌های دیابتیک، وسعت سطح زخم از روز ۱۱ تا پایان مطالعه در گروهی که روغن ماهی و ذرت را توأم دریافت کرده بودند، نسبت به ۳ گروه دیگر کاهش معنی‌داری یافت. بیشترین اختلاف معنی‌دار در روزهای ۱۱ و ۱۵ مطالعه بین گروه دیابتیک بدون درمان و گروه درمان شده با روغن ماهی- ذرت با $p\leq ۰/۰۰۱$ دیده شد (جدول ۱).

جدول ۱. میانگین ± انحراف معیار وسعت زخم برحسب میلی‌متر مربع در روزها و گروه‌های مختلف

گروه‌ها / روزها	کنترل	دیابتی بدون درمان میانگین±انحراف‌معیار	دیابتی درمان شده با روغن ذرت میانگین±انحراف‌معیار	دیابتی درمان شده با روغن ماهی میانگین±انحراف‌معیار	دیابتی درمان شده با روغن‌های ماهی- ذرت میانگین±انحراف‌معیار
روز سوم	۲۹۶ ±۵/۴۳	a ۳۰۴ ±۲/۱۶	a ۳۰۶ ±۲/۸	a ۳۰۳ ±۵/۸۶	a ۳۰۳ ±۱
		۰/۰۰۱	۰/۰۰۰	۰/۰۰۷	۰/۰۰۲
		---	۰/۳۳۳	۰/۴۷۹	۰/۷۵۱
روز هفتم	۲۶۵ ±۴/۱	a ۲۷۹ ±۷/۱	a ۲۷۹ ±۸/۱	۲۷۶ ±۵/۲	۲۷۲ ±۷/۵
		۰/۰۰۱	۰/۰۰۳	۰/۰۱۶	۰/۰۷۶
		---	۰/۸۱۷	۰/۳۳۲	۰/۰۷۴
روز یازدهم	۸۲ ±۴/۱	a ۱۴۶ ±۴/۰۴	a,b ۱۴۰ ±۲/۰۴	a,b ۱۳۱ ±۴/۷۸	a,b ۱۲۱±۲/۱۲
		۰/۰۰۰	۰/۰۰۰	۰/۰۰۰	۰/۰۰۰
		---	۰/۰۵۷	۰/۰۰۷	۰/۰۰۰
روز پانزدهم	۳۴ ±۶/۸	a ۹۷ ±۳/۶۷	a ۹۱ ±۵/۹۳	a ۸۹ ±۳/۲۹	a,b ۶۸ ±۲/۲۸
		۰/۰۰۰	۰/۰۰۰	۰/۰۰۰	۰/۰۰۱
		---	۰/۱۴۱	۰/۶۴۰	۰/۰۰۰
روز بیستم	۱۳ ±۳/۵۹	a ۵۵ ±۲/۴۱	a ۵۱ ±۱/۴۱	a ۴۹ ±۱/۵	a,b ۴۶ ±۲/۳
		۰/۰۰۰	۰/۰۰۰	۰/۰۰۴	۰/۰۰۰
		---	۰/۱۸۹	۰/۰۷۴	۰/۰۰۱

آزمون آماری آنالیز واریانس یک‌طرفه و آزمون Tukey-Kramer

a اختلاف معنی‌دار بین گروه کنترل و آزمایش
b اختلاف معنی‌دار بین گروه دیابتی بدون درمان و سایر گروه‌های دیابتی
مقادیر p برای a و b در ردیف‌های دوم و سوم هر خانه جدول آمده است

درصد بهبود زخم به طور معنی‌داری در گروه کنترل از روز ۳ و در گروه درمان شده با روغن ماهی و ذرت از روز ۱۱ افزایش پیدا کرد. در بین گروه‌های دیابتی بیشترین اختلاف در مورد درصد بهبود زخم در روزهای ۱۱ و ۱۵ و در بین دو گروه دیابتی درمان شده با روغن‌های توأم ماهی و ذرت و بدون درمان دیده شد، اما در مورد این پارامتر بیشترین اختلاف بین گروه کنترل و سایر گروه‌های دیابتی مشاهده شد، به عبارت دیگر در گروه کنترل روند بهبود زخم بهتر از گروه‌های دیابتی بود.

در گروه کنترل میانگین و انحراف معیار زمان لازم برای بهبود کامل زخم ۰/۵۸±۲۱/۵۷ روز بود، در حالی‌که این زمان برای گروه دیابتی بدون درمان و گروه دیابتی درمان شده با روغن ماهی- ذرت به ترتیب ۲/۰۸±۳۰/۳۳ و ۱ ± ۲۲ روز بود. بیشترین اختلاف بین گروه دیابتی بدون درمان و کنترل و همچنین بین گروه‌های دیابتی بدون درمان و گروه دیابتی درمان شده با روغن‌های توأم ماهی و ذرت مشاهده شد (p=۰/۰۰۱). به عبارت دیگر، روغن ذرت و ماهی هر کدام به تنهایی توانسته‌اند زمان بهبود کامل زخم را کاهش دهند، اما وقتی دو روغن به شکل توأم استفاده شده، زمان بهبود زخم، کاهش بیشتری داشته است (نمودار ۱).

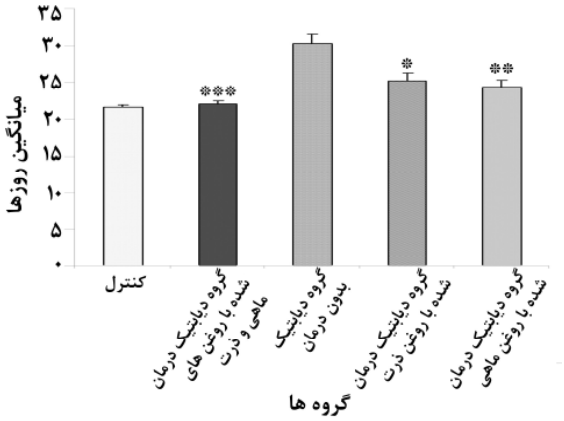

نمودار ۱- میانگین و انحراف معیار زمان لازم برای بهبودی کامل زخم در گروه‌های مورد بررسی

**** اختلاف معنی‌دار بین گروه دیابتی بدون درمان و گروه دیابتی درمان شده با روغن ذرت (p≤۰/۰۵)***

***** اختلاف معنی‌دار بین گروه دیابتی بدون درمان و گروه دیابتی درمان شده با روغن ماهی (p≤۰/۰۱)***

****** اختلاف معنی‌دار بین گروه دیابتی بدون درمان و گروه دیابتی درمان شده با روغن ماهی- ذرت (p≤۰/۰۰۱)***

بررسی‌های بافت‌شناسی نشان داد که رشد اپیدرم، ارتشاح سلولی و تراکم کلاژن در گروه دیابتی درمان شده با روغن توأم ماهی و ذرت شبیه به گروه کنترل است. در گروه دیابتی بدون درمان، تعداد لایه‌های سلولی اپیدرم در روزهای ۱۵ و ۲۰ کمتر از سایر گروه‌ها بود، اما در گروه دیابتی درمان شده با روغن‌های توأم ماهی و ذرت در حد نرمال یعنی به حدود ۵ تا ۸ لایه می‌رسید. بین روزهای ۳ تا ۲۰ در گروه دیابتی بدون درمان و بین روزهای ۳ تا ۱۱ در گروه‌های دیابتی درمان شده با روغن ماهی و یا روغن ذرت، ارتشاح سلولی در مکان‌هایی از بافت همبند درم دیده می‌شد. این مشخصه به ندرت در درم گروه دیابتی درمان شده با روغن‌های توأم ماهی و ذرت دیده می‌شد.

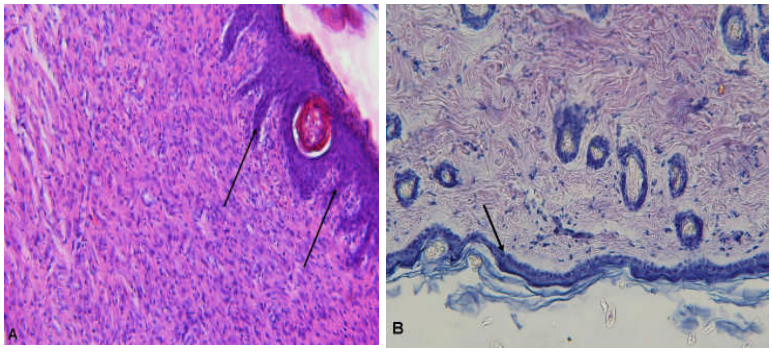

شکل ۱- مقطعی از پوست رنگ‌آمیزی شده با روش هماتوکسیلین- ائوزین. الف: گروه دیابتی درمان شده با روغن‌های ماهی- ذرت. ب: گروه دیابتی بدون درمان. به شکل طبیعی پوست با pigs و ridges و تعداد نرمال لایه‌های سلولی اپیدرم در شکل الف توجه کنید.

بحث

نتایج این مطالعه نشان داد که در موش‌های صحرایی دیابتی، بهبود زخم به تأخیر می‌افتد. این تأخیر خود ناشی از تغییر معنی‌دار در وسعت و درصد بهبودی در موش‌های دیابتی نسبت به موش‌های سالم بوده و روغن ماهی و ذرت توأماً با هم می‌توانند بهبود زخم را در موش‌های صحرایی دیابتی تسریع کنند.

استفاده از اسیدهای چرب امگا-۳ و امگا-۶ موجود در روغن‌های ماهی و ذرت برای بهبود زخم مورد بحث است. در سال‌های اخیر، اثرات سودمند و مفید غذاهای ساخته شده از ماهی ثابت شده و در نتیجه توجه دانشمندان را به استفاده از روغن ماهی در بهبود زخم‌های دیابتی جلب کرده است. ثابت شده است که روغن ماهی دارای اثرات ضد التهابی می‌باشد و برای مصارف کلینیکی مفید است. Albina و همکارانش نشان دادند مصرف روزانه یک رژیم غنی از امگا- ۳ می‌تواند در کیفیت بهبود زخم دخالت کند و با تغییر فازهای فیبروبلاستیک یا بلوغی پاسخ‌های کیفیت بهبود زخم را متأثر سازد [۱۹]. در بررسی Hammes و همکارانش، استفاده از روغن ماهی به مدت ۶ ماه توانست از رتینوپاتی موش‌های صحرایی دیابتی جلوگیری نماید و نتیجه گرفتند که مصرف روزانه مکمل‌های روغن ماهی برای تشکیل عروق ریز خونی قرنیه در موش‌های دیابتی مضر می‌باشد [۲۴].

گزارش شده است که روغن ماهی غنی از امگا- ۳ از طریق چندین راه اثرات مثبتی روی بهبود زخم دارد مثلاً: امگا- ۳ موجب تشکیل کلاژن از فیبروبلاست از طریق تغییر در تولید اینترلوکین ۶ می‌شود [۲۵]. روغن ماهی ممکن است موجب شل شدن اندوتلیوم عروق از طریق آزادسازی اکسیدنیتریک از محل اندوتلیوم آسیب‌دیده شود [۲۶]. امگا- ۳ ممکن است در محدوده زخم با فعال کردن ژن سازنده لپتین موجب تغییر در متابولیسم چربی‌ها شود [۲۷].

همچنین اثرات مفید امگا- ۶ که در روغن ذرت یافت می‌شود، گزارش شده است. روغن ذرت ممکن است بر روی زخم در افراد سالم و دیابتی تأثیر بگذارد. این تأثیر می‌تواند از طریق تغییر در تولید ایکوزانوئیدها مخصوصاً پروستاگلاندین‌ها (PGE2)، لوکوترین‌ها و لیپوکسین‌ها و یا مهار سیکلو اکسیژنازها [۲۸]، افزایش ترشح هورمون رشد از لوب قدامی غده هیپوفیز به وسیله تولید ایکوزانوئیدها از اسیدهای چرب امگا-۶ [۲۹]، جلوگیری از حذف اسیدهای

آراشیدونیک در پلاسما و فسفولیپیدهای غشایی در افراد دیابتیک، اثرات میتوژنیک [۳۰-۲۹]، تقویت ساخت بافت‌های پوششی و ایجاد عروق خونی جدید [۵] و افزایش تشکیل کلاژن اعمال شود [۳۱]. این فرضیه مطرح است که اسیدهای چرب ممکن است بهبود زخم را توسط اپی‌تلیالیزه شدن و ایجاد عروق جدید در حیوانات دیابتی تسریع بخشند. هر چند که در مطالعه حاضر، رشد اپیدرم در گروه دیابتی درمان شده با روغن ماهی- ذرت بهتر از گروه دیابتی بدون درمان بود، اما به نظر می‌رسد که تجمع عروقی در تمام گروه‌های دیابتی شبیه هم بوده است. در نتیجه مشخص نیست که آیا تقسیم سلولی و ایجاد عروق جدید در ترمیم زخم نقشی دارند یا خیر؟

Galjour و همکارانش گزارش کردند که ترکیب پروتئین‌های دمینرالیزه شده ماتریکس استخوان و توبرامیسین (tobramycin) برای بهبود شکستگی‌های استخوان ران نسبت به مواد ذکر شده فوق به تنهایی بهتر هستند. آنها از توبرامیسین که یک آنتی‌بیوتیک است برای کنترل رشد میکروارگانیسم‌هایی که موجب التهاب می‌شدند، استفاده کردند [۳۲]. در مطالعه حاضر، ارتشاح سلولی مشاهده شده در حیوانات دیابتی به خصوص گروه بدون درمان ممکن است در نتیجه التهاب باشد. به نظر می‌رسد که استفاده توأم از اسیدهای چرب امگا- ۳ و امگا- ۶ ارتشاح سلولی و التهاب را مخصوصاً در روزهای پایانی آزمایش کنترل کرده باشد.

نتیجه‌گیری

نتایج مطالعه حاضر نشان داد استفاده همزمان از روغن ماهی و ذرت که به ترتیب شامل امگا-۳ و امگا- ۶ هستند، ممکن است در بهبود زخم دیابتی، نسبت به استفاده هر یک از این روغن‌ها به تنهایی، بهتر باشد و پیشنهاد می‌شود که آزمایشات بیشتری در این زمینه انجام بگیرد.

تشکر و قدردانی

بدینوسیله از معاونت محترم پژوهشی دانشگاه علوم پزشکی رفسنجان به خاطر تصویب طرح، حمایت‌های مالی و از آقای فرهاد مرتضی‌زاده برای کمک‌های تکنیکی خود تقدیر و تشکر می‌گردد.

References

[1] Jeffcoate WJ, Harding KG. Diabetic foot ulcers. *Lancent* 2003; 361(9368): 1545- 51.

[2] Reiber GE, Vileikyte L, Boyko EJ, del Aguila M, Smith DG, Lavery LA, et al. Causal pathways for incident lower-extremity ulcers in patients with diabetes from two settings. *Diabetes Care* 1999; 22(1): 157-62.

[3] Yue DK, Swanson B, McLennan S, Marsh M, Spaliviero J, Delbridge L, et al. Abnormalities of granulation tissue and collagen formation in

[11] Ormerod LD, Garsd A, Abelson MB, Kenyon KR. Eocosanoid modulation and epithelial wound healing kinetics the alkali-burned cornea. *J Ocul Pharmacol* 1992; 8(1): 53-8.

[12] Terklsen LH, Eskild-gensen A, Kieldsen H, Barker JH, Hjortdal VE. Topical application of cod lier oil ointment accelerates wound healing: an experimental study in wound in the ears of hairless mice. *Scand J Plast Reconstr Surg Hand Surg* 2000; 34: 15-20.

[13] Nirgiotis JG, Hennessey PJ, Black CT, Andrassy RJ. Low fat high-carbohydrate diets improve wound healing and increase protein levels in surgically stressed rats. *J Pediatr Surg* 1991; 26(8): 925-9.

[14] Bjerve KS. N-3 fatty acid deficiency in man. *J Inter Med* 1989; 225: 171-5.

[15] O-hara M, Esato K, Harada M, Kouchi Y, Akimoto F, Nakamura T, et al. Eicosapentanoic acid suppresses intima hyperplasia after expanded polterafluoroethy grafting in rabbits fed a high cholestrol diet. *J Vasc Surg* 1991; 13: 480-6.

[16] Trocki O, Heyd TJ, Waymack JP, Alexander JW. Effects of fish oil on postburn metabolism and immunity. *JPEN J Parenter Eateral Nutr* 1987; 11(6): 521-8.

[17] Mooney MA, Vaughn DM, Reinhart GA, Powers RD, Wright JC, Hoffman CE, et al. Evaluation of the effect of omega-3 fatty acidcontaining diets on inflammatory stage of wound healing in dogs. *Am J Vet Res* 1998; 59(7): 859- 63.

[18] Linz DN, Carcia VF, Arya G, Ziegler MM. Prostaglandin and tumor necrosis factor levels in experimental diabetes, ureamia and malnutrition. *Diabet Med* 1986; 3(3): 221-5.

[4] Stepanovic V, Awad O, Jiao C, Dunnwald M, Schatteman GC. Leprdb diabetic mouse bone marrow cells inhibit skind wound vascularization but promote wound healing. *Circ Res* 2003; 92(11): 1247-53.

[5] Ruthig DJ, Meckling-Gill KA. Both (n-3) and (n-6) fatty acids stimulate wound healing in the rat intestinal epithelial cell line, IEC-6. *J Nutr* 1999; 129(10): 1791-8.

[6] Khaksari Haddad M. Omega-3 fatty acids and wound healing in diabetes. *Koomesh, Journal of Semnan University of Medical Sciences* 2004; 5(4-3): 121-31. [Farsi]

[7] Khaksari M, Sajadi SMA, Haji Zadeh S, Shariati M, Hassani Sefat SM. Effect of dietary fish oil on wound healing in diabetic rats. *Koomesh, Journal of Semnan University of Medical Sciences* 2004; 5(4-3): 121-31. [Farsi]

[8] Jafari Naveh HR, Khaksari M, Taghavi MM, Shariati M, Rezaei Zadeh AR. The effect of dietary polyunsaturated fatty acid on skin wound healing in chronic diabetic rat. *Journal of Kerman University of Medical Sciences* 2005; 12(2): 99-109. [Farsi]

[9] Kasaee M, Rashidy Pour A. The effect of local fish oil on the repair of burn wound in rats. *Koomesh, Journal of Semnan University of Medical Sciences* 1999; 1(1): 17-22.

[10] Jarrahi M. The effect of dietary fish oil on the repair of burn wound in rats. *Iranian Journal of Basic Medical Sciences* 2000; 3(2): 61-7.

early wound inflammatory fluid; effect of parenteral omega-3 and omega-6 fatty acid adminstration. *Pediatr Surg* 1999; 29: 1065-70.

[19] Albina JE, Gladden P, Walsh WR. Detrimetal effects of an omega-3 fatty-enriched diet on wound healing. *JPEN J Enteral Nutr* 1993; 17: 519-21.

[20] Waisundara VY, Huang M, Hsu A, Huang D, Tan BK. Characterization of the anti-diabetic and antioxidant effects of rehmannia glutinosa in streptozotocin-induced diabetic Wistar rats. *Am J Chin Med* 2008; 36(6):1083-104.

[21] Sukumar P, Loo A, Magur E, Nandi J, Oler A, Levine RA. Dietary supplementation of nucleotides and arginine promotes healing of small bowel ulcers in experimental ulcerative ileitis. *Dig Dis Sci* 1997; 42(7):1530-6.

[22] Chithra P, Sajithlal GB, Chandrakasan G. Influence of aloe vera on the healing of dermal wounds in diabetic rats. *Indian J Exp Biol.* 1998; 59(3):195-201.

[23] Griffin JW, Tolley EA, Tooms RE, Reyes RA, Clifft JK. A comparison of photographic and transparency-based methods for measuring wound surface area. *Phys Ther* 1993; 73(2): 117-22.

[24] Hammes HP, Weiss A, Fuhrer D, Kramer HJ, Papavassilis C, Grimminger F. Acceleration of experimental diabetic retinopathy in the rat by omega-3 fatty acids. *Diabetologia* 1996; 39(3): 251-5.

[25] Hankenson KD, Watkins BA, Schoenlein IA, Allen KG, Turek JJ. Omega-3 fatty acids enhance ligament fibroblast collagen formation in association with changes in interleukin-6 production. *Proc Soc Exp Biol Med* 2000; 223(1): 88-95.

[26] McVeigh GE, Brennan GM, Johnston GD, McDermott BJ, McGrath LT, Henry WR, et al. Dietary fish oil augments nitric oxide production or release in patients with type 2 (non-insulin-dependent) diabetes mellitus. *Diabetologia* 1993; 36(1): 33-8.

[27] Hynes GR, Jones PJ. Leptin and its role in lipid metabolism. *Curr Opin Lipidol* 2001; 12(3): 321-7.

[28] Futagami A, Ishizaki M, Fukuda Y, Kawana S, Yamanaka N. Wound healing involves induction of cyclooxygenase-2 expression in rat skin. *Lab Invest* 2002; 82(11): 1503-13.

[29] Giron MD, Sanchez F, Hortelano P, Periago JL, Suarez MD. Effects of dietary fatty acids on lipid metabolism in streptozotocin-induced diabetic rats. *Metabolism* 1999; 48(4): 455-60.

[30] Malasanos TH, Stacpoole PW. Biological effects of omega-3 fatty acids in diabetes mellitus. *Diabetes Care* 1991; 14(12): 1160-79.

[31] Gembal M, Druzynska J, Kowalczyk M, Przepiera E, Cybal M, Arendarczyk W، et al. The effect of ascorbic acid on protein glycation in streptozotocin-diabetic rats. *Diabetologia* 1994; 37(7): 731.

[32] Galjour C, Dzugan S, Graves M, Benghuzzi H, Russell G, Tucci M, et al. Stimulation of fracture healing by continuous delivery of demineralized bone matrix proteins and tobramycin. *Biomed Sci Instrum* 2005; 41: 122-7.

Skin Wound Healing of Chronic Diabetic Rats Using Omega-3 and Omega-6 Fatty Acids

H.R. Jafari naveh[1], M.M.Taghavi[2], M.Shariati[3], A. Rezvani[4]

Received: 02/07/2011 Sent for Revision: 15/08/2011 Received Revised Manuscript: 19/10/2011 Accepted: 03/11/2011

Background and Objectives: Scientists are trying to find ways for skin wound healing in chronic diabetic diseases. The potential role of omega-3(ω-3) and omega-6(ω-6) fatty acids on wound healing is of interest and controversial. In this study, the effects of topical application of fish and corn oils containing ω-3 and ω-6 fatty acids on skin wound healing in chronic diabetic rats has been evaluated.

Materials and Methods: In this intervention-experimental study, mature male rats were randomly divided into five groups (n=7). Diabetes in four groups were induced by subcutaneous injection of 50 mg/kg streptozotocin(STZ). The fifth group was served as normal or control group. In diabetic groups, one group was non- treated group (shame group), and two groups received fish and corn oil (FO-group and CO- group) respectively. The last diabetic group was treated with both fish and corn oil (FCO-group). All animals were wounded by a vertical 3 cm incision in the middle of their dorsum. Treatment was done 4 weeks after the induction of diabetes till complete wound healing. Wound surface area was measured at 3th, 7th, 11th, 15th and 20th post-operated days. At the same times, the histological characteristics were studied by using hematoxilin-eosine method. Required time for full healing was also measured.

Results: Our results showed that surface area of wound in FCO- group was lower than non- treated group at 11th, 15th, and 20th post- operative days significantly. Moreover the percentage of the wound healing in FCO- group was 98% at the 20th day, while this parameter in non-treated group was 70%. Histological studies showed that epidermal growth, cellular diffusion, density of collagen in FCO- group was approximately the same as the control group.

Conclusion: The results showed that topical application of fish and corn oil together may result in an acceleration of skin wound healing in chronic diabetic rats.

Key words: Diabetes, Fish oil, Corn Oil, Wound healing

Funding: This research was funded by Rafsanjan University of Medical Sciences.

Conflict of Interest: None declared

Ethical approval: The Ethics Committee of Rafsanjani University of Medical Sciences approved the study.

How to cite this article: Jafari naveh H.R, Taghavi M.M, Shariati M, Rezvani A. Skin Wound Healing of Chronic Diabetic Rats Using Omega-3 and Omega-6 Fatty Acids. *J Rafsanjan Univ Med Scie* 2012; 11(4): 355-64. [Farsi]

1- Faculty Member, Dept. of Anatomy, School of Medicine, Rafsanjan University of Medical Sciences, Rafsanjan, Iran (Corresponding Author) (0391)5234003, Fax:(0391)3221666, E-mail: jafari3970@yahoo.com

2- Assistant Prof., Dept. of Anatomy, School of Medicine, Rafsanjan University of Medical Sciences, Rafsanjan, Iran

3- PhD Candidate, Dept. of Anatomy, School of Medicine, Mashhad University of Medical Sciences, Mashhad, Iran

4- Assistant Prof., Dept. of Physiology and Pharmacology, School of Medicine, Rafsanjan University of Medical Sciences, Rafsanjan, Iran