گزارش مورد
مجله دانشگاه علوم پزشکی رفسنجان
دوره هشتم، شماره چهارم، زمستان ۱۳۸۸، ۳۳۴-۳۲۷

تومور Solid-Pseudopapillary پانکراس: گزارش یک مورد نادر

منصور مقیمی[۱]، سید مصطفی شیریزدی[۲]، محمد دهستانی[۳]، حمیدرضا سلطانی[٤]، زهره بهنام‌فر[٥]

دریافت مقاله: ۸۷/٦/۹ ارسال مقاله به نویسنده جهت اصلاح: ۸۷/۱۲/۳ دریافت اصلاحیه از نویسنده: ۸۸/۷/۱۳ پذیرش مقاله: ۸۸/۷/۱٦

چکیده

زمینه و هدف: SPPT (Solid-PseudoPapillary tumor) نئوپلاسم نادری است که کمتر از ۱ تا ۲٪ از نئوپلاسم‌های اگزوکرین پانکراس را تشکیل می‌دهد. بیش از ۹۰٪ موارد در زنان جوان طی سنین ۲۰ تا ۴۰ سالگی بروز می‌کند. این تومور اگر چه از نظر بالینی خوش خیم است ولی توانایی بالقوه برای بدخیمی با درجه پایین را دارد.

شرح مورد: خانم ۱۸ ساله‌ای به علت برجستگی و درد شکمی، سردرد، تب و لرز، کاهش اشتها، رنگ پریدگی و سوزش ادرار در تیرماه ۱۳۸۶ در بیمارستان شهید صدوقی یزد پذیرش شد. در معاینه، توده‌ای با تورم سفت، متحرک، بدون درد و با حاشیه مشخص در ربع فوقانی و چپ شکم لمس می‌شد. در سونوگرافی توده هیپواکوئیک به قطر ۱۶ سانتی‌متر در ناحیه قدامی – طرفی چپ آئورت مشاهده گردید. در سی‌تی‌اسکن بیمار، توده بزرگ هیپودنس با جدار ضخیم در کناره راست ستون فقرات مشاهده می‌شد. بعد از جراحی در بررسی میکروسکوپی، سلول‌های تومورال کوچک چند وجهی با هسته های بیضوی، زوائد پاپیلری کاذب، جزایر و ترابکول به همراه فیبروز منتشر، آتروفی اسینار و ارتشاح خفیف سلول‌های آماسی مزمن در حاشیه تومور مشاهده گردید.

بحث و نتیجه‌گیری: تشخیص نهایی در بیمار مذکور SPPT بوده که یک نئوپلاسم اولیه پانکراس به شمار می‌آید. باید در تشخیص افتراقی توده‌های پانکراس به ویژه در خانم‌های جوان در نظر گرفته شود. برداشتن کامل توده، درمان انتخابی است هم‌چنین بیماران با عود موضعی یا متاستاز می‌توانند بعد از برداشتن کامل توده، بقای طولانی مدت داشته باشند.

واژه‌های کلیدی: تومور Solid-PseudoPapillary، تومور Gruber- Frantz، تومور پانکراس

مقدمه

SPPT نئوپلاسم نادری است که کمتر از ۱ تا ۲٪ از نئوپلاسم‌های اگزوکرین پانکراس را تشکیل می‌دهد و بیش از ۹۰٪ موارد در زنان جوان طی سنین ۲۰ تا ۴۰ سالگی بروز می‌کند [۱]. برای اولین بار در سال ۱۹۵۹ توسط فردی به نام Frantz معرفی شد [۲]. این تومور اگر چه از نظر بالینی خوش‌خیم است ولی توانایی بالقوه برای بدخیمی با درجه پایین را دارد [۶-۳]. منشاء اولیه این تومور هنوز به درستی مشخص نشده است. گروهی از محققین منشاء آن را از سلول‌های درون‌ریز پانکراس

۱- استادیار گروه آموزشی پاتولوژی، دانشگاه علوم پزشکی شهید صدوقی یزد
۲- استادیار گروه آموزشی جراحی، دانشگاه علوم پزشکی شهید صدوقی یزد
۳- مربی گروه آموزشی علوم تجربی، دانشگاه آزاد اسلامی واحد یزد
٤- (نویسنده مسئول) دانشجوی پزشکی، عضو انجمن علمی دانشگاه آزاد اسلامی واحد یزد
تلفن: ۸۲۱۰٥٤۰-۰۳٥۱، دورنگار: ۸۲۱٤۸۱۸- ۰۳٥۱، پست الکترونیکی: hrsgmed@yahoo.com
٥- دانشجوی پزشکی دانشگاه علوم پزشکی شهید صدوقی یزد

[۹-۷] و گروهی دیگر، از سلول‌های مجاری ترشحی [۱۳-۱۰] و سلول‌های بنیادین [۴] می‌دانند. این بیماران معمولاً بدون علامت می‌باشند یا با درد شکمی غیراختصاصی مراجعه می‌نمایند [۱۴] در بسیاری از موارد برداشتن کامل و خارج کردن توده، درمان انتخابی می‌باشد [۱۵].

معرفی بیمار: بیمار خانم ۱۸ ساله‌ای بود که به دلیل برجستگی و درد شکمی متناوب با انتشار به پاها، سر درد و تب و لرز در سال ۱۳۸۶ در مرکز آموزشی درمانی شهید صدوقی یزد پذیرش شد. اشتهای او از یک ماه قبل کاهش یافته و در ظاهر رنگ پریده بود. بیمار سوزش ادرار را ذکر می‌کرد. در معاینه اولیه در لمس شکم توده‌ای با قوام سفت و متحرک بدون درد و حساسیت در ربع فوقانی و طرف چپ احساس می‌شد و حدود آن قابل لمس بود. بر روی شکم تغییر رنگ پوست به صورت استریا دیده می‌شد. بیمار درد شکم را به دنبال خوردن غذاهای ترش ذکر می‌کرد. بنا به گفته بیمار برجستگی شکم در حدود یک سال و نیم پس از ازدواج ایجاد شده و بعد از زایمان تشدید یافته بود. در سونوگرافی، توده بزرگی به قطر تقریبی ۱۶ سانتی‌متر در ناحیه قدامی – طرف چپ آئورت دیده می‌شد که از ناحیه فوقانی تا اپیگاستر و از ناحیه تحتانی تا قسمت فوقانی لگن ادامه یافته و هیپواکوئیک و دارای جدارهای متعدد بود. در سی‌تی‌اسکن انجام شده، دانسیته کبد اندکی کاهش یافته و تصویر توده بزرگ هیپودنس به قطر تقریبی ۱۵×۱۲سانتی‌متر در حد فاصل طحال، تنه و دم پانکراس، سطح خلفی- تحتانی معده و قدام کلیه چپ دیده می‌شد که قسمت اعظم آن هیپودنس و کیستیک ولی جدار آن ضخیم بود و تشدید محیطی (Peripheral Enhancement) توده مذکور مشاهده می‌شد. ضایعه فضاگیر با جا به جایی تحتانی و خلفی کلیه چپ دیده می‌شد. توده به حدی بزرگ بود که از خط وسط عبور نموده و در کناره راست ستون فقرات برجسته شده بود. بیمار با تشخیص توده کیستیک پانکراس تحت عمل جراحی لاپاراتومی قرار گرفت. جزئیات مربوط به یافته‌های آزمایشگاهی حائز اهمیت در بیمار مورد نظر در جدول ۱ آورده شده است.

جدول ۱- یافته‌های آزمایشگاهی بیمار مبتلا به SPPT

MCV=79/7fl	Hb=8g/dl
ESR=94 mm/h	CRP=++
LDH= 786 u/l	Ast=62u/l
	PLT= 495 1000/ul

در بررسی ماکروسکوپی، توده کیستیک قهوه‌ای رنگ به ابعاد ۷×۴/۵×۴ سانتی‌متر دیده می‌شد که از قبل برش خورده بود. در سطح داخلی کیست، نسوج نرم نامنظم به رنگ قهوه‌ای کدر با نواحی نکروز هموراژیک وجود داشت. حداکثر ضخامت جدار کیست ۱/۳ سانتی‌متر و با قوام سفت و کانون‌های کرم نارنجی رنگ بود. در بررسی میکروسکوپی، سلول‌های تومورال کوچک تا متوسط و چند وجهی با هسته‌های بیضی شکل، اغلب شکاف‌دار یا شیاردار و سیتوپلاسم به رنگ روشن تا صورتی با حاشیه نامشخص به صورت صفحات، زوائد پاپیلری کاذب، جزایر و ترابکول دیده می‌شد. میتوز نادر بود. استرومای فیبروهیالنی با کانون‌های میگزوئید، تجمع سلول‌های کف‌آلود، خونریزی قدیمی و رسوب کریستال‌های روشن چربی به چشم می‌خورد. مناطق وسیع نکروز هموراژیک در تومور جلب توجه می‌کرد. در حاشیه تومور بافت پانکراس با فیبروز منتشر، آتروفی آسینار، ارتشاح سلول‌های آماسی مزمن و اتساع خفیف برخی از مجاری مشاهده می‌شد. (شکل‌های ۱، ۲ و ۳)

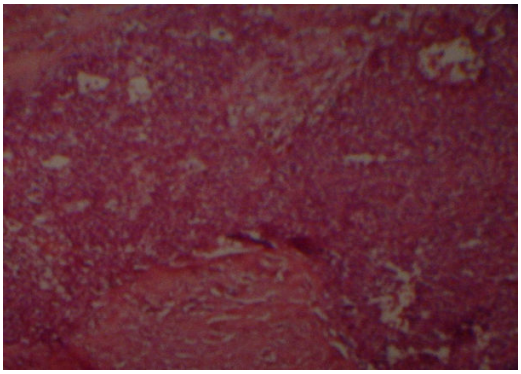

شکل ۱- تصویر آسیب‌شناسی نشان‌دهنده SPPT بزرگنمایی ٤٠

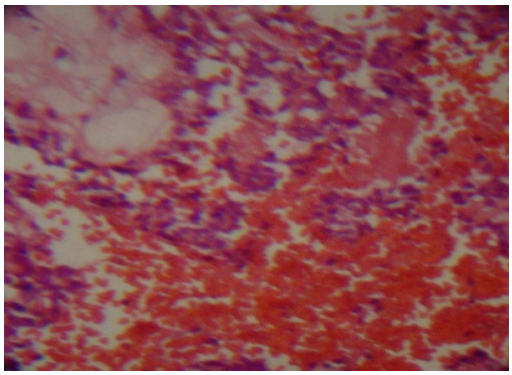

شکل ۲- تصویر آسیب‌شناسی نشان‌دهنده SPPT بزرگنمایی ١٠٠

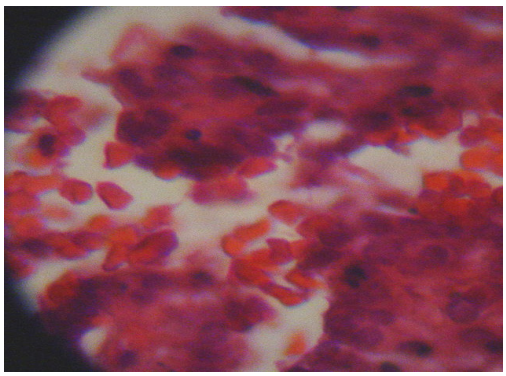

شکل ۳- تصویر آسیب‌شناسی نشان‌دهنده SPPT بزرگنمایی ٤٠٠

بحث

SPPT نئوپلاسم نادری است که اولین بار در سال ۱۹۵۹ توسط Frantz گزارش گردید [۱]. تاکنون حدود ۴۵۰ مورد از این تومور گزارش شده است [۱۴] و اغلب در زنان جوان با محدوده سنی ۸ تا ۶۷ سال و متوسط سنی ۳۵ سال و با نسبت ابتلای مرد به زن (۱ به ۹/۵) بروز می‌کند. علت نامعلوم بوده و هیچ عامل خطری برای آن شناخته نشده است [۱] اسامی دیگر آن به شرح زیر می‌باشد:

Solid-Cystic acinar tumor/ Solid- Papillary (epithelial) neoplasm [۱۵-۱۷].

Papillary Cystic (epithelial) neoplasm [۱۸-۱۹].

Solid-Cystic papillary epithelial neoplasm [۹].

Adenocarcinoma of the pancreas in childhood [۱].

در سال ۱۹۹۶، WHO نام تومور را برای طبقه‌بندی بین‌المللی بافت‌شناسی تومور اگزوکرین پانکراس، به SPPT تغییر داد [۱۸]. این تومور منشاء سلولی نامشخص دارد. اما تعداد زیادی از محققان معتقدند که از سلول بنیادی نخستین چند ظرفیتی (Multipotential primordial stem cell) منشاء می‌گیرد [۱۴]. از نظر ماکروسکوپی به صورت توده گرد یا بیضی شکل با کپسول فیبروتیک و نواحی خونریزی‌دهنده کیستیک و توپر مشاهده می‌شود که با هم ادغام شده‌اند [۲]. این تومور با قوام نرم و قطر ۳۰-۱/۵ سانتی‌متر و به طور متوسط ۱۰ سانتی‌متر به رنگ قرمز- قهوه‌ای می‌باشد [۱۴] از نظر میکروسکوپی سلول‌های نئوپلاستیک یک دست و چند وجهی بوده و سیتوپلاسم صورتی رنگ با گلبول‌های هیالنی PAS(+) دارد. هسته مرکزی، گرد تا بیضی شکل می‌باشد و به وسیله شیارهای هسته‌ای و هستک‌های نامشخص با کروماتین ظریف مشخص می‌شود.

ساختمان‌های پاپیلاری کاذب، به صورت حلقه سلول‌های نئوپلاستیک در حاشیه محور عروقی آرایش

می‌یابند. فضاهای میکروکیستیک به هم پیوسته و کیست‌هایی را تشکیل می‌دهند که حاوی خون، ماکروفاژهای کف‌آلود، شکاف‌های کلسترولی و کلسیفیکاسیون موضعی هستند. بد شکلی سلولی، آشکال میتوز و تهاجم عروقی به ندرت رخ می‌دهد [۱]. یک مطالعه بیانگر این نکته است که در حال حاضر الگوی ایمونوهیستوشیمیایی مشخصی برای SPPT وجود ندارد. فقط متاستازهای دور دست را می‌توان به عنوان معیار بدخیمی پذیرفت و تهاجم کپسولی به عنوان معیار بدخیمی در نظر گرفته نمی‌شود. تهاجم موضعی، متاستازهای دور دست و عود بسیار نادر است [۱۴]. Fidda و همکاران گزارش کردند که اگر چه معیارهای بدخیمی به طور واضحی وجود ندارند ولی در این تومور تهاجم دور عصبی و عروقی با یا بدون تهاجم عمقی به بافت‌های اطراف معیارهایی هستند که رفتارهای بدخیمی تومور را نشان می‌دهند [۱۵]. تومور اگر چه از نظر بالینی خوش‌خیم است ولی توانایی بالقوه برای بدخیمی با درجه پایین را دارد [۲] تقریباً در ۱۵٪ موارد، متاستاز رخ می‌دهد ولی بیماران به ندرت در نتیجه اثرات مستقیم این نئوپلاسم می‌میرند [۲۰] متاستاز به کبد در ۷٪ بیماران و مواردی از متاستاز به صفاق و ریه هم گزارش شده است [۲]. متاستاز به گره‌های لنفاوی شایع نیست [۱]. موارد نادری از متاستاز گره‌های لنفاوی، گسترش به صفاق و تعدد تومور گزارش شده است [۱۸] این تومورها در هر قسمتی از پانکراس ایجاد می‌شوند [۲۱] ولی به طور شایع از دم و جسم پانکراس و به ندرت از سر پانکراس منشاء می‌گیرند [۱۵]. در صورت متاستاز، ۹۷٪ موارد بقای ۵ ساله دارند [۱۶]. تظاهرات بالینی آن نسبتاً غیراختصاصی است اما تومورهای بزرگ، با علایم ناشی از فشار به نواحی مجاور و یا با توده قابل لمس، تومورهای کوچک با ناراحتی یا درد شکم تظاهر می‌کنند. یرقان حتی در تومورهای با منشاء سر پانکراس نادر است [۱۵]. تظاهرات نادری از بیماری به صورت درد شکمی شدید به علت پارگی خونریزی‌دهنده بر اثر تروما یا پارگی خود به خودی توصیف شده است. تومور اغلب در معاینات فیزیکی معمول یا طی مطالعات تصویربرداری غیرمرتبط با بیماری کشف می‌شود [۱]. شایع‌ترین علامت، درد در قسمت فوقانی شکم است که در نیمی از بیماران وجود دارد [۲]. تصاویر اولتراسوند، توده با حدود مشخص و با نواحی هیپواکوژنیسیتی و توپر را نشان می‌دهد. در MRI و سی‌تی‌اسکن تومور ناهمگون با کپسول ضخیم دیده می‌شود [۲۱]. تصاویر مقطعی در ارزیابی متاستاز به کبد و هم‌چنین دیدن تهاجم موضعی به بافت‌های اطراف و عروق خونی کمک‌کننده است [۱۸]. اولتراسونوگرافی آندوسکوپیک تشخیص دقیق تومور را فراهم می‌کند [۱۵]. در میان ابزارهای تشخیصی، سی‌تی‌اسکن حساس‌ترین است. همه این تومورها باید به عنوان تومورهای بدخیم با درجه پایین در نظر گرفته شوند [۲]. SPPT در مطالعات ایمونوهیستوشیمی به طور قوی و منتشر برای CD10/CD56 و Vimentin مثبت است و به طور ضعیف و کانونی برای Synaptophysin و Pan Ck مثبت و برای Chromogranin منفی است [۲۲]. در بیش از ۹۰٪ تومورها بروز Vimentin دیده می‌شود که نشان‌دهنده منشاء مزانشیمی SPPT می‌باشد [۱۴]. هم‌چنین SPPT برای NSE (Neuron_Specific_Enolase) و آنتی تریپسین α مثبت است [۲۰]. گزارش‌های جدید نشان می‌دهند موتاسیون در انکوژنβ-CATENIN تقریباً در همه تومورهای SPPT دیده می‌شود [۱] و ناشی از بروز

بیش از حد Cyclin D1 است. در طی یک بررسی بـه ایـن نتیجه رسیده‌اند که گالاکتین۳، یک شاخص مناسب بـرای تشخیص SPPT از تومورهـای نوروانـدوکرین و هـم‌چنـین یک شاخص رفتاری تومور است، زیرا بروز کم آن همراه بـا گسترش متاستاز می‌باشد [۱۶]. تـشخیص افتراقـی مـوارد زیر را شامل می‌شود:

تومور نوروآندوکرین پانکراس [۲۱]

کارسینوم سلول آسینار [۱]

تومور موسینی با کیست بزرگ غالب [۲۱].

کیست کاذب نوع سپتوم‌دار با مایع خونی [۱۴].

تومورهای کیست‌دار و تومورهـای انـدوکرین پـانکراس [۱۴].

آدنوکارسینوم مجرا [۱۴].

در مطالعـه Washington گـزارش شـده اسـت کـه تـشخیص، بـستگی بـه آگـاهی از علایـم بـالینی، اشـکال ماکروسکوپی و میکروسکوپی و نمونه‌برداری کـافی از ایـن تومور دارد [۱۴]. برداشتن کامل توده درمان انتخابی است و باید شامل برداشتن تومور بـه همـراه گـره‌هـای لنفـاوی مربوطه، پانکراس و هر عضو مجاور دیگر باشد. برداشتن آن با پیش‌آگهی عالی همراه اسـت. در مطالعـه Washington بیش از ۹۵٪ بیماران فقط به وسیله برداشت کامل جراحی درمان شدند. هیچ نقـش ثابـت شـده‌ای بـرای اسـتفاده از شیمی درمانی جهت درمان این تومور وجـود نـدارد [۱۵]. حتی بیماران با عود موضعی یا متاستاز مـی‌تواننـد بعـد از برداشتن کامل توده بقای طولانی مدت داشته باشند [۱].

نتیجه‌گیری

SPPT یک نئوپلاسم اولیه پانکراس است کـه علـت آن ناشناخته مانده است و توانایی کمی برای رفتـار بـدخیمی دارد. ایـن تومـور بایـد در تـشخیص افتراقـی تـوده‌هـای پانکراس به ویژه در خانم‌های جوان در نظر گرفته شود.

تشکر و قدردانی

از تلاش و تجربیات ارزنده همکـاران محتـرم در آزمایـشگاه پـاتولوژی بیمارسـتان شـهید صـدوقی یـزد تـشکر و قـدردانی می‌گردد.

References

[1] Bectas H, Werner U, kaden S. Solid-pseudopapillary tumor of the pancreas – a rare and frequently misdiagnosed neoplasm. *Langenbeck's Arch Surg* 1999; 384: 39-43.

[2] Frantz VK. Tumors of the pancreas. In: Atlas of tumor pathology VII, fascicles 27 and 28. Armed Forces Institute of Pathology, Washington. 1959; pp: 32-3.

[3] Compagno J, Oertel JE, Kremzar M . Solid and papillary epithelial neoplasm of the pancreas, probably of small duct origin: a clinicopathologic study of 52 cases. *Lab Invest J Pathol* 1979; 40: 248-9.

[4] Stachura J, Popiela T, Pietron M, Tomaszewska R, Kulig J, Nowak K. Cytology of solid and papillary epithelial neoplasms of the pancreas: A case report. *Diagn Cytopathol* 1988; 4(4): 339-41.

[5] Herbay AV, Sieg B, Otto HF. Solid-cystic tumour of the pancreas. An endocrine neoplasm? *Virchows Arch A Pathol Anat Histopathol 1990*; 416: 535-8.

[6] Boor PJ, Swanson MR. Papillary- cystic neoplasm of the pancreas. *Am J Surg Pathol* 1979: 3(1): 69-75.

[7] Kloppel G, Maurer R, Hofmann E, Lüthold K, Oscarson J, Forsby N, et al. Solid-cystic (papillary-cystic) tumours within and outside the pancreas in men: report of two patients. *Virchows Arch A Pathol Anat Histopathol* 1991; 418: 179-83.

[8] Farman J, Chen CK, Schulze G, Teitcher J. Solid and papillary epithelial pancreatic neoplasm: an unusual tumor. *Gastrointest Radiol* 1987; 12(1): 31-4.

[9] Kramer K. Rebel M. Kozianka J. Solid-pseudo-papillary tumor of the pancreas (SPPT) as sonographic incidentaloma in the context of acute appendicitis. *Zentralbl Chir* 2006; 131(3): 230-4.

[10] Aydiner F, Erinanc H, Savas B, Erden E, Karayalcin K. Solid pseudopapillary tumor of the pancreas: emphasis on differential diagnosis from aggressive tumors of the pancreas. *Turk J Gastroenterol* 2006; 17(3): 219-22.

[11] Shantanu K.S, Shailendra R, Puneet S, et al. Papillary cystic and solid tumor of the Pancreas: Report of a rare case. *Int J Surgery* 2007; 10(2): 191-3.

[12] Komoran HG, Zirkin RM, Nathan LE. Papillary cystic neoplasm of the pancreas: report of two cases of a surgically curable tumor. *Surgery* 1986; 99: 110-3.

[13] Choi JY, Kim MJ, Kim JH, Kim SH, Lim JS, Oh YT, et al. Solid pseudopapillary tumor of the pancreas: typical and atypical manifestations. *AJR Am J Roentgenol* 2006; 187(2): W178-86.

[14] Washington K. Solid-pseudopapillary tumor of the pancreas: challenges presented by an unusual pancreatic neoplasm. *Ann Surg Oncol* 2002; 9(1): 3-4.

[15] Fidda N, Sauer DA. Pathologic quiz case: a pancreatic tumor in a 31-year-old woman. *Arch Pathol Lab Med* 2003; 127(7): 321-2.

[16] Kloppel G, Morohoshi T, John HD, Oehmichen W, Opitz K, Angelkort A, et al. Solid and cystic acinar cell tumour of pancreas. A tumour in young women with favourable prognosis. *Virchows Arch A Pathol Anat Histopathol* 1981; 392(2): 171-83.

[17] Kloppel G, Solcia E, Longnecker DS, Capella, Sobin LH. Histological typing of tumors of the exocrine pancreas. In: international histological classification of tumours. World Health Organisation, 2nd ed. Springer, Berlin Heidelberg New York, 1996:pp 120-128

[18] Pezzi MC, Schuerch C, Erlandson RA, Deitrick J. Papillary-cystic neoplasm of the pancreas. *J Surg Oncol* 1988; 37(4): 278-85.

[19] Siech M, Merkle E, Mattfeldt T, Wiedmeier U, Brambs HJ, Beger HG. Solid pseudopapillari tumors of pancreas. *Chirurg* 1996; 67(10): 1012-5.

[20] Solcia E, Capella C, Kloppel G. Tumors of the pancreas. In: Atlas of tumor pathology, fascicle 20. Armed Forces Institute of Pathology, Bethesda, Maryland. 1997; pp: 29-30.

[21] Benjamin E, Wright DH. Adenocarcinoma of the pancreas of childhood: a report of two cases. *Histopathology* 1980; 4(1): 87-104.

[22] Hamoudi AB, Misugi K, Grossfeld JL, Reiner CB. Papillary epithelial neoplasm of the pancreas in a child. *Cancer* 1970; 26: 1126-34.

Solid-Pseudo-Papillary Tumor of Pancreas: A Case Report

M. Moghimi[1], S.M. Shiryazdi[2], M. Dehestani[3], H.R. Soltani[4], Z. Behnamfar[5]

Received: 30/08/08 **Sent for Revision: 21/02/09** **Received Revised Manuscript: 05/10/09** **Accepted: 08/10/09**

Background and Objectives: Solid Pseudo-Papillary Tumor (SPPT) is a benign and rare neoplasm which transforms to malignant from in fewer than 1 to 2 percent of cases. In more than 90% of the cases, it appears in young women ages 20 to 40 years old. Although SPPT is a benign tumor, it has special potential for mild malignancy.

Case Report: The patient was an 18-year old woman with abdominal mass, headache, fever, chill, decreased appetite, pallor and dysuria who referred to Shahid Sadooghi hospital of Yazd, Iran in July 2007. In examination, a firm inflated, mobile, and painless mass with distinct borders was palpated in the left upper abdominal quadrant. This mass was 16 cm in diameter. In CT scan a large hypodense mass with thick wall and crossing the center line on the right side of spine was prominent. Microscopic evaluations after the surgery showed tumoral cells of small polyhedral core elliptical, pseudopapillary processes trabeculs with diffused fibrosis, atrophy acinar and mild infiltration of chronic inflammatory cells in the tumors margins.

Conclusion: The final diagnosis in this patient was SPPT, a primary neoplasm of the pancreas. Its etiology is unknown and has low potential to turn into malignant form. It should be considered, especially in young women. Complete removal of the mass is the preferred treatment of the patients. Patients with local recurrence or metastasis can have long term survival after complete removal of the mass.

Key words: Solid – Pseudo Papilary Tumor, Gruber-Frantz Tumor, Pancreatic Tumors

1- Assistant Prof., Dept. of Pathology, Shahid Sadoughi University of Medical Sciences, Yazd, Iran
2- Assistant Prof., Dept.of General Surgery Shahid Sadoughi University of Medical Sciences, Yazd, Iran
3- General Phycision, Dept. of Experimental Sciences, Islamic Azad University of Yazd, Iran
4- Student of Medicine, Member of Scientific Medical Association, Islamic Azad University of Yazd, Iran (Corresponding Author) Tel: (0351) 8210540, Fax: (0351) 8214818, E-Mail: hrsgmed@yahoo.com
5- Medical Student, Shahid Sadoughi University of Medical Sciences, Yazd, Iran