

## مقاله پژوهشی

مجله دانشگاه علوم پزشکی رفسنجان

دوره ۱۷، اردیبهشت ۱۳۹۷، ۹۳-۱۰۴

# اثر گیاهان گل اشرفی، صبرزرد و کرچک بر روند التیام زخم‌های پوستی در موش صحرائی نر بالغ

سیده آیدا داوری<sup>۱</sup>، محمدرضا حاجی‌نژاد<sup>۲</sup>، کیوان صمدی<sup>۳</sup>، سمانه افتخاری<sup>۴</sup>

دریافت مقاله: ۹۶/۰۹/۲۵ ارسال مقاله به نویسنده جهت اصلاح: ۹۶/۱۰/۲۶ دریافت اصلاحیه از نویسنده: ۹۶/۱۱/۲۸ پذیرش مقاله: ۹۶/۱۲/۸

### چکیده

**زمینه و هدف:** زخم‌های پوستی بسیار دردناک اند و درمان آنتی‌بیوتیکی آن‌ها هزینه بر و دارای عوارض جانبی است. امروزه گیاهان دارویی به علت قیمت و عوارض کمتر به صورت گسترده استفاده می‌شوند. گیاهان گل اشرفی، صبرزرد و کرچک دارای خواص ضد میکروبی و التیامی هستند. هدف از مطالعه حاضر مقایسه اثر این سه گیاه دارویی بر روی روند ترمیم زخم پوستی در موش صحرائی نر می‌باشد.

**مواد و روش‌ها:** در مطالعه تجربی حاضر، ۳۲ موش صحرائی نر بالغ به روش تصادفی به چهار گروه ۸ تایی تقسیم شدند که شامل یک گروه کنترل (گروه زخم و استعمال موضعی ناحیه آسیب دیده با اوسرین) و سه گروه تحت درمان با گل اشرفی، صبرزرد و کرچک (استعمال موضعی با ۲ سی سی عصاره ۱۰ درصد) بود. زخم‌هایی با ضخامت‌های مساوی در ناحیه پشتی موش‌ها ایجاد و قطر آن‌ها در طول درمان (۲۱ روز) اندازه گیری و در پایان نمونه‌های بافتی نیز تهیه شد. داده‌ها توسط آزمون آماری آنوای یک طرفه و تعقیبی توکی آنالیز شدند.

**یافته‌ها:** اندازه قطر زخم‌ها در روز پنجم نشان داد که میانگین مساحت زخم در گروه تحت درمان با گل اشرفی و کرچک به طور معنی‌داری کمتر از گروه کنترل بود ( $P < 0/05$ ). در پایان آزمایش، بیشترین التیام زخم پوستی متعلق به گروه تحت درمان با کرچک بود که بین این گروه و گروه کنترل اختلاف معنی‌دار وجود داشت ( $P < 0/05$ ).

**نتیجه‌گیری:** گیاه دارویی کرچک در مقایسه با گل اشرفی و صبرزرد اثر بهبودی بیشتری در ترمیم زخم پوستی در موش صحرائی دارد.

**واژه‌های کلیدی:** گل اشرفی، صبر زرد، کرچک، التیام زخم

۱- (نویسنده مسئول) استادیار گروه پاتوبیولوژی، دانشکده دامپزشکی، دانشگاه زابل، زابل، ایران

۲- استادیار گروه علوم پایه، دانشکده دامپزشکی، دانشگاه زابل، زابل، ایران

۳- دانشجوی دانشکده دامپزشکی، دانشگاه زابل، زابل، ایران

۴- دانشجوی دانشکده پیراپزشکی، دانشگاه علوم پزشکی و خدمات درمانی تهران، تهران، ایران

## مقدمه

کاهش بار مالی، اثرات درمانی قابل توجه، توسعه صنایع وابسته به کشت گیاهان دارویی و به ویژه پیشنهاد استفاده از گیاهان دارویی توسط سازمان بهداشت جهانی در افزایش این تمایل مؤثر بوده است [۶].

گل اشرفی یا گل همیشه بهار (*Calendula officinalis* L.) از خانواده *Asteraceae*، گیاهی علفی، یک ساله و بومی منطقه مدیترانه می‌باشد. گل‌های این گیاه به شکل سبدهای بزرگ و به رنگ زرد یا نارنجی مایل به زرد می‌باشند و داروهای تهیه شده از آن‌ها دارای اثرات ضد التهاب، ضد باکتریایی، ضد درد و آنتی‌اکسیدانی هستند که به شکل دم‌کرده و پماد کالندولا عمدتاً به صورت جلدی و موضعی استفاده می‌شوند [۷].

آلوئه ورا (*Aloe Arborescens*) یا صبر زرد، گیاهی علفی و چند ساله از سرده سگل‌ها، راسته مارچوبه‌ای‌ها و تیره سریشیان می‌باشد و بومی مناطق گرمسیری مانند ماداگاسکار، عربستان و ایران (بندر سیریک از توابع میناب و بندر لنگه) است [۸]. این گیاه دارای برگ‌های ضخیم آبدار شمشیری به رنگ سبز مایل به خاکستری می‌باشد که سطح فوقانی آن‌ها مقعر و سطح تحتانی آن‌ها محدب است و برگ‌های تازه آن حاوی عصاره‌ای است که توسط حرارت با بخار، ماده‌ای غلیظ به رنگ قهوه‌ای تیره با طعمی تلخ و بوی مخصوص از آن حاصل می‌شود. عصاره و ژل موجود در برگ صبرزرد دارای خواص ضد التهابی، ترمیم سوختگی، ضد میکروبی (ضد باکتری و ضد قارچ)، ضد سرطانی، ضد دیابت و آنتی‌اکسیدانی می‌باشد [۹، ۱].

گیاه کرچک (*Ricinus communis*) از خانواده *Euphorbiaceae* گیاهی یک ساله درختی کوچک با برگ‌های متناوب انگشتی، گل‌های منفرد کوچک متعدد، میوه کروی دارای سه حجره و سه دانه بیضوی و براق می‌باشد که در مناطق گرمسیری می‌روید [۶]. قسمت‌های

پوست به عنوان بزرگترین عضو بدن دارای نقش‌های فراوانی از جمله تنظیم درجه حرارت بدن، هدایت حس فیزیکی، سد مکانیکی، سنتز ویتامین D و حفاظت در برابر اشعه ماورابنفش و عوامل مهاجم می‌باشد. این ارگان از دو لایه اپیدرم در خارج و درم در داخل تشکیل شده است. منشا جنینی اپیدرم از اکتودرم است که سلول‌های کراتینوست و اختصاصی مثل لانگرهانس، ملانوسیت و مرکل درون آن قرار گرفته است. درم نیز از بافت همبند فشرده نامنظم و غنی از رشته‌های کلاژن تشکیل شده و منشا جنینی آن مزودرم است و از وظایف مهم آن تغذیه اپیدرم، ایجاد انعطاف‌پذیری در پوست، انسجام مکانیکی و نقش دفاعی می‌باشد [۱-۲].

زخم پوستی نوعی از هم‌گسیختگی بافتی است که به سبب عوامل مختلف نظیر بریدگی، آسیب فیزیکی و سوختگی، لایه‌های پوست پیوستگی طبیعی خود را از دست می‌دهند. ترمیم زخم روند پیچیده و نسبتاً طولانی است که سیستم ایمنی بدن هر موجود زنده در پاسخ به زخم از خود نشان می‌دهد و تا اصلاح کامل بافت آسیب دیده ادامه می‌یابد. این فرآیند شامل مجموعه‌ای از وقایع سلولی و مولکولی است. بدین صورت که پس از ایجاد زخم در پوست، پاسخ‌های آماسی و التهابی و افزایش تولید کلاژن تازه توسط سلول‌های ناحیه درم آغاز شده و در نهایت بافت پوششی جدیدی در ناحیه اپیدرم تشکیل می‌گردد [۳-۴]. زخم‌های مزمن بسیار دردناک بوده و درمان آنتی‌بیوتیکی آن‌ها هزینه بر و دارای عوارض جانبی می‌باشد. ضمن این که اغلب زخم‌ها از خود اسکار (داغ زخم) به جا می‌گذارند [۵]. در سال‌های اخیر تمایل زیادی به استفاده از گیاهان دارویی در جهان و به خصوص ایران ایجاد شده است و عواملی نظیر عوارض جانبی کمتر،

آن‌ها قرار داده شد. جهت انجام آزمایش، موش‌ها با ترکیبی از کتامین (۷۰ میلی‌گرم بر کیلوگرم وزن بدن) و زایلازین (۱۰ میلی‌گرم بر کیلوگرم وزن بدن) به صورت تزریق داخل صفاقی بیهوش و سپس موهای سمت راست ستون فقرات آن‌ها تراشیده شد و ناحیه مذکور با الکل ضد عفونی و با سرم فیزیولوژی شستشو داده شد. سپس با استفاده از تیغ جراحی زخمی به قطر ۱ سانتی‌متر و با ضخامت کامل (حاوی تمام لایه‌های پوستی) بر روی پوست موش‌ها ایجاد شد.

### روش تهیه و مصرف عصاره‌های گیاهی

جهت سهولت در نگهداری و استفاده طولانی مدت از عصاره‌های گیاهی، ابتدا ۲۰۰ گرم پودر حاصل از برگ گل‌های گیاه گل اشرفی، موسیلاژ برگ‌های گیاه صبر زرد و برگ‌های گیاه کرچک از شرکت داروسازی باریج اسانس تهران تهیه شد. جهت تهیه عصاره اتانولی، هر یک از پودرهای مذکور با ۵۰۰ سی‌سی اتانول ۹۶ درصد مخلوط شده و به مدت سه روز در دمای اتاق (همراه با چند بار تکان دادن ظرف حاوی محلول در طول شبانه روز) قرار گرفت. سپس محلول به دست آمده از کاغذ صافی عبور داده شد و حلال بدست آمده به طور کامل به وسیله دستگاه روتاری با دور ۶۰ و دمای ۵۰ درجه سانتی‌گراد از محلول جدا گردید و در انکوباتور ۳۷ درجه سانتی‌گراد به طور کامل خشک شد. سپس از هریک از عصاره‌های گیاهان مذکور پمادهایی با غلظت ۱۰ درصد بر پایه اوسرین (به عنوان ماده پایه نگه دارنده دارو بر روی زخم) تهیه شد و به صورت استعمال موضعی مورد استفاده قرار گرفت. در طول دوره آزمایش (۲۱ روز) جهت پیشگیری از بروز عفونت در گروه کنترل، از اوسرین برای شستشوی ناحیه زخم استفاده شد و سه گروه تحت درمان نیز به ترتیب عصاره‌های صبر زرد، گل اشرفی و کرچک را هر

مختلف این گیاه جهت مصارف درمانی مورد استفاده قرار می‌گیرد و دارای خواصی نظیر ضد میکروب، ضد التهاب، ضد درد، آنتی‌اکسیدان، حفاظت کبدی و درمان دیابت و نیز مسهل برای درمان یبوست می‌باشد [۱۰].

مطالعات مختلفی بر روی اثرات درمانی و التیام زخم‌ها توسط گیاه صبر زرد انجام گرفته است [۱۴-۱۱، ۹، ۸، ۵، ۱۰]، ولی در این رابطه بر روی دو گیاه گل اشرفی و کرچک مطالعات اندکی وجود دارد [۱۵، ۱۰، ۷-۶]. همچنین تا کنون مقایسه‌ای بین اثر سه گیاه دارویی مذکور بر روی ترمیم زخم صورت نگرفته است. بنابراین پژوهش حاضر با هدف مقایسه اثر سه گیاه دارویی گل اشرفی، صبر زرد و کرچک بر روند تسریع التیام زخم پوستی می‌باشد که می‌تواند مؤثرترین گیاه دارویی را در این خصوص معرفی نماید.

### مواد و روش‌ها

#### گروه‌بندی حیوانات و روش القاء زخم

در این پژوهش تجربی از ۳۲ سر موش صحرایی نر نژاد ویستار بالغ تهیه شده از حیوان خانه دانشکده دامپزشکی دانشگاه زابل با میانگین وزنی ۱۷۰-۱۵۰ گرم استفاده شد که حیوانات به روش تصادفی ساده به چهار گروه هشت تایی تقسیم شدند که شامل یک گروه کنترل (گروه زخم و استعمال موضعی ناحیه آسیب دیده با اوسرین) و سه گروه تحت درمان (استعمال موضعی با گیاهان دارویی گل اشرفی، صبر زرد و کرچک) می‌باشند. در تمام طول دوره آزمایش (۲۱ روز)، موش‌ها در قفس‌های مجزا با دمای حدود ۲۷-۲۵ درجه سانتی‌گراد، رطوبت نسبی تقریبی ۱۸-۱۴ درصد و شرایط ۱۲ ساعت روشنایی-۱۲ ساعت تاریکی نگهداری شدند و روزانه حدود ۲۰ گرم غذای پلت شده مخصوص موش صحرایی (تهیه شده از شرکت جوانه خراسان) همراه با آب شهری به صورت آزادانه در اختیار

هفتم فیبروبلاست‌ها و در روزهای چهاردهم و بیست و یکم فیبروسیت‌ها و الیاف کلاژن مورد بررسی قرار گرفت.

### روش بررسی آماری

تا پایان ۲۱ روز که دوره تشکیل بافت پوششی جدید و بهبودی کامل زخم و تشکیل پوست جدید قرمز رنگ می‌باشد، هر ۵ روز یک بار مساحت زخم‌ها توسط کولیس اندازه‌گیری و ثبت شد. در نهایت نتایج به دست آمده در ۴ گروه مورد آزمایش با استفاده از آزمون آماری تحلیل واریانس یک طرفه آنالیز شد و سپس گروه‌ها با یکدیگر توسط آزمون تعقیبی توکی مقایسه شدند. در روز اول آزمایش پیش فرض‌های آزمون آماری تحلیل واریانس یک طرفه (برابری واریانس در گروه‌ها و نرمال بودن داده‌ها در هر گروه) توسط آزمون‌های آماری مناسب مورد بررسی و تأیید قرار گرفت، ولی با توجه به حذف تعدادی از موش‌ها در طول دوره آزمایش و باقی ماندن دو موش در هر گروه در انتهای آزمایش، بهتر است که در روز آخر از آزمون‌های آماری برای بررسی پیش فرض‌های آنوا استفاده نشود. از نرم افزار آماری SPSS نسخه ۱۸ جهت تجزیه و تحلیل داده‌ها استفاده شد و  $P < 0/05$  به عنوان سطح معنی‌دار در نظر گرفته شد.

### نتایج

**مقایسه مساحت زخم‌ها:** اندازه‌گیری مساحت زخم‌ها در روز پنجم نشان داد که میانگین مساحت زخم در گروه‌های تحت درمان با گل اشرفی و کرچک به طور معنی‌داری کمتر از گروه کنترل (اوسرین) بود ( $P < 0/05$ )، ولی مساحت زخم در گروه تحت درمان با صبر زرد تفاوت معنی‌داری با گروه کنترل نداشت. همچنین بین گروه‌های تحت درمان با صبر زرد، کرچک و گل اشرفی با یکدیگر نیز تفاوت معنی‌داری وجود نداشت. در روز دهم، میانگین مساحت زخم در گروه تحت درمان با کرچک و صبر زرد

۲۴ ساعت یک بار به مقدار ۲ سی‌سی به صورت استعمال موضعی بر روی زخم، دریافت نمودند. این مطالعه بر اساس قوانین بین‌المللی در مورد حیوانات آزمایشگاهی و آیین‌نامه کمیته اخلاق در پژوهش‌های علوم پزشکی به انجام رسید و در طول آزمایش سعی گردید که حداقل استرس و درد به حیوانات وارد شود.

### روش نمونه‌برداری و بررسی هیستوپاتولوژی

برای بررسی روند بهبود زخم، در هر بار نمونه‌گیری (روزهای ۳، ۷، ۱۴ و ۲۱) برای آن که کمترین آسیب و استرس به موش‌ها وارد شود، دو موش از هر گروه انتخاب شد و پس از ایجاد بی‌حسی موضعی با لیدوکائین ۲ درصد، نمونه‌ها با ابعاد یکسان ( $0/5 \times 1 \times 1$  سانتی‌متر) از زخم‌ها توسط اسکالپل تهیه شد. این موش‌ها پس از نمونه‌گیری از جریان آزمایش خارج می‌شدند و به حیوان خانه دانشگاه زابل سپرده می‌شدند تا بقیه مراحل ترمیم زخم آن‌ها به صورت طبیعی و بدون استفاده از داروها صورت گیرد و مجدداً نمونه‌گیری نشوند. بنابراین در روزهای ۵، ۱۰، ۱۵ و ۲۰ اندازه‌گیری مساحت زخم‌ها به ترتیب ۶، ۴، ۲ و ۲ موش در هر گروه وجود داشتند. نمونه‌های بافتی گرفته شده در بافر فرمالین ۱۰ درصد جهت تهیه مقاطع هیستوپاتولوژی تثبیت شده و پس از ۲۴ ساعت، فرمالین نمونه‌ها تعویض می‌شد. سپس مراحل آب‌گیری، شفاف‌سازی و آغشتگی به پارافین توسط دستگاه اتوتکنیکون انجام شد و پس از قالب‌گیری در پارافین، برش‌هایی به ضخامت متوسط ۵ میکرون توسط میکروتوم تهیه می‌شد و به روش متداول رنگ‌آمیزی هماتوکسیلین-ائوزین، لام‌های تهیه شده رنگ‌آمیزی می‌شدند و سپس توسط میکروسکوپ نوری با بزرگنمایی‌های مختلف مورد بررسی قرار می‌گرفتند. بدین ترتیب که در روز سوم آنژیوزنز (رگ‌زایی) و شدت آماس و ادم، در روز

آماري میانگین مساحت زخم، تنها بین گروه تحت درمان با کرچک و گروه کنترل اختلاف معنی‌دار مشاهده شد ( $P < 0/05$ ) (جدول ۱)، که این بررسی آماری نشان می‌دهد که در این پژوهش بیشترین اثر بخشی در ترمیم زخم را در درجه اول کرچک و در درجه دوم و سوم به ترتیب صبر زرد و گل اشرفی داشته‌اند. تصاویر ماکروسکوپی از زخم موش‌های گروه‌های مورد مطالعه در روزهای مختلف اندازه‌گیری مساحت زخم‌ها، در شکل ۱ آورده شده است.

با گروه اوسرین اختلاف معنی‌دار داشت ( $P < 0/05$ )، اما گروه تحت درمان با گل اشرفی تفاوت معنی‌داری با گروه تحت درمان با اوسرین نشان نداد. در روز پانزدهم، میانگین مساحت زخم در گروه تحت درمان با صبر زرد با گروه کرچک مشابه بود و هر دو گروه اختلاف معنی‌داری با گروه کنترل داشتند ( $P < 0/05$ ). بنابراین میانگین مساحت زخم در گروه کنترل وسیع‌تر از گروه گل اشرفی بود و همچنین مساحت زخم در گروه گل اشرفی نیز بزرگ‌تر از گروه‌های تحت درمان با استعمال موضعی کرچک و صبر زرد بود. در روز بیستم پس از بررسی

جدول ۱- میانگین و انحراف معیار مساحت زخم‌ها ( $Mean \pm SD$ ) در موش‌های گروه‌های مورد مطالعه در پژوهش حاضر در روزهای پنجم، دهم، پانزدهم و بیستم. در هر ستون حروف انگلیسی مختلف، تفاوت آماری معنی‌دار را نشان می‌دهند.

تیمارها	روز ۵	روز ۱۰	روز ۱۵	روز ۲۰
اوسرین	$0/73 \pm 0/03^b$	$0/5 \pm 0/05^b$	$0/41 \pm 0/04^b$	$0/09 \pm 0/01^b$
گل اشرفی	$0/65 \pm 0/03^a$	$0/41 \pm 0/04^a$	$0/31 \pm 0/04^{ab}$	$0/08 \pm 0/01^b$
صبر زرد	$0/67 \pm 0/05^{ab}$	$0/34 \pm 0/03^a$	$0/21 \pm 0/04^a$	$0/05 \pm 0/01^{ab}$
کرچک	$0/65 \pm 0/05^a$	$0/34 \pm 0/03^a$	$0/19 \pm 0/01^a$	$0/03 \pm 0/01^a$
تعداد موش در هر گروه (n)	۶	۴	۲	۲

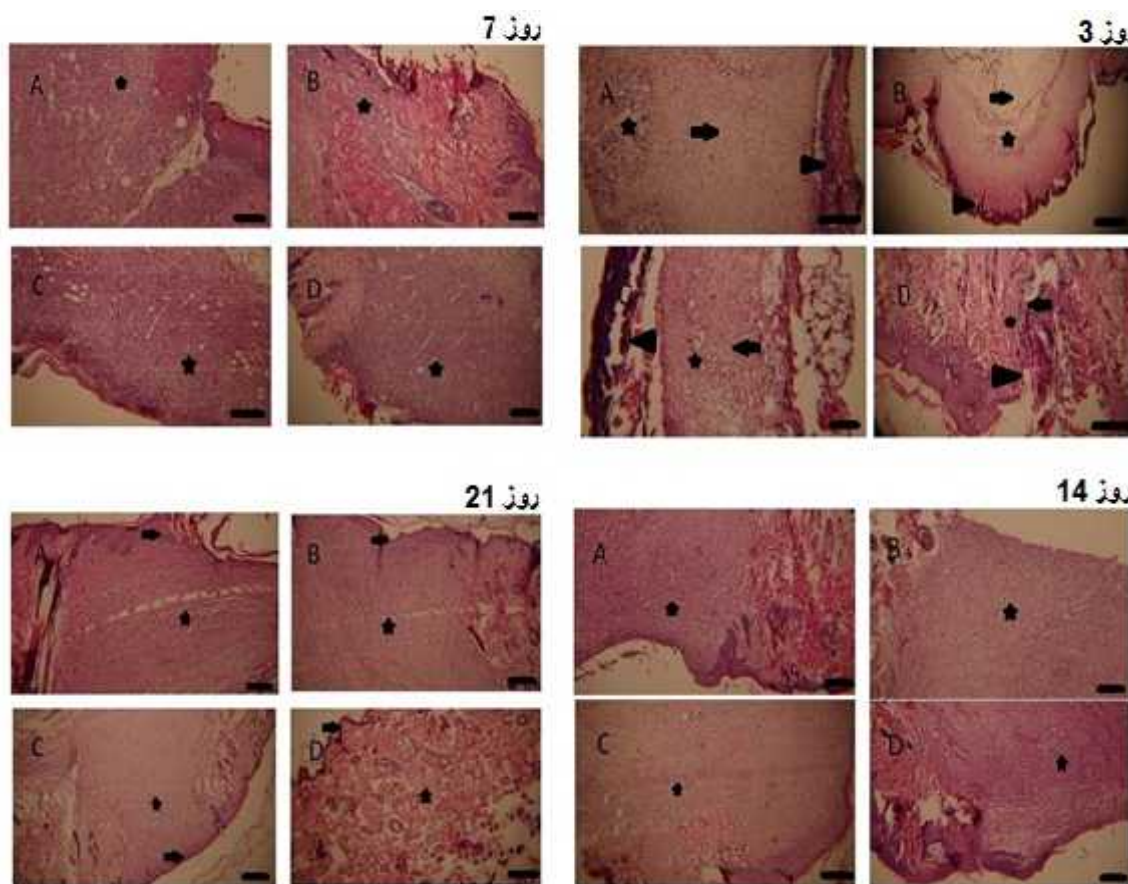


شکل ۱- تصاویر ماکروسکوپی از زخم‌های پوستی گروه‌های مورد مطالعه در روزهای مختلف اندازه‌گیری (A: گروه اوسرین، گروه‌های تحت درمان با B: گل اشرفی، C: گروه صبر زرد، D: گروه کرچک).

### مقایسه هیستوپاتولوژیکی

لحاظ مقایسه این فاکتورها وضعیت تقریباً مشابهی داشتند. در روز هفتم نمونه‌گیری، در بافت آسیب دیده، جوانه گوشتی تازه ای حاوی فیبروبلاست‌های جوان همراه با رسوب رشته‌های کلاژن تازه، شروع به تشکیل شدن نمود که این بافت در گروه‌های تحت درمان با استعمال موضعی کرچک و صبر زرد در مقایسه با دو گروه دیگر به صورت گسترده‌تر، سازمان یافته‌تر و فشرده‌تر مشاهده شد.

در بررسی هیستوپاتولوژی نیز پس از بررسی فاکتورهای ترمیمی از قبیل آنژیوژنز، آماس، ادم، جوانه گوشتی جدید و جوانه گوشتی قدیمی در روزهای ۳، ۷، ۱۴ و ۲۱ نمونه‌گیری نتایج مشابهی حاصل شد. بدین صورت که در روز سوم، نکروز اپیدرم، واکنش آماسی و ادم در گروه کنترل، نسبتاً شدیدتر و میزان آنژیوژنز در این گروه از سه گروه تحت درمان کمتر بود، ولی سه گروه تحت درمان از



شکل ۲- مقایسه هیستوپاتولوژی سرعت ترمیم زخم در موش‌های دریافت کننده اوسرین (A)، گل اشرفی (B)، صبر زرد (C) و کرچک (D) در روزهای مختلف نمونه‌گیری. روز ۳: نکروز اپیدرم (سرفلس)، آماس و ادم (فلس) و آنژیوژنز (تشکیل عروق خونی جدید) (ستاره) قابل مشاهده هستند (رنگ آمیزی هماتوکسیلین-انوزین، مقیاس =  $280\mu\text{m}$ : A،  $128\mu\text{m}$ : B،  $250\mu\text{m}$ : C،  $200\mu\text{m}$ : D). روز ۷: بافت جوانه گوشتی جدید همراه با تجمع فیبروبلاست‌ها و ایجاد الیاف کلاژن تازه تشکیل (ناحیه مشخص شده با ستاره) (رنگ آمیزی هماتوکسیلین-انوزین، مقیاس =  $100\mu\text{m}$ : A،  $205\mu\text{m}$ : B،  $128\mu\text{m}$ : C،  $308\mu\text{m}$ : D). روز ۱۴: تشکیل جوانه گوشتی بالغ همراه با تجمع فیبروسیت‌ها و فشرده شدن نسبی الیاف کلاژن (ناحیه مشخص شده با ستاره) (رنگ آمیزی هماتوکسیلین-انوزین، مقیاس =  $250\mu\text{m}$ : A،  $128\mu\text{m}$ : B،  $77\mu\text{m}$ : C،  $100\mu\text{m}$ : D). روز ۲۱: جوانه گوشتی بالغ همراه با فشرده‌گی و منظم شدن فیبروسیت‌ها و الیاف کلاژن (ناحیه مشخص شده با ستاره)، تشکیل مجدد بافت پوششی (فلس) (رنگ آمیزی هماتوکسیلین-انوزین، مقیاس =  $140\mu\text{m}$ : A،  $128\mu\text{m}$ : B،  $200\mu\text{m}$ : C،  $77\mu\text{m}$ : D).

چرب، فلاونوئید، لیکوپن، ساپونین، هیدروکربن‌های پارافینی، گلیکوزیدهای تری‌ترپنی، اسیدهای آمینه و ویتامین‌ها هستند که سبب اثرات ضد التهابی و ضد میکروبی این گیاه دارویی می‌شوند [۱۵]. همچنین مؤثر بودن پماد موضعی کالندولا حاصل از این گیاه در درمان بیماران دچار زخم‌های پوستی به مدت سه هفته به اثبات رسیده است [۱۷] که نشان دهنده اثرات مثبت آن در درمان زخم‌های مزمن می‌باشد. در مطالعه‌ای در رابطه با ترمیم زخم پوستی در موش صحرایی نشان داده شده است که عصاره این گیاه سبب کاهش معنی‌دار واکنش التهابی و ادم و نیز افزایش آنژیوژنز در مقایسه با گروه کنترل می‌شود و از ایجاد عفونت میکروبی جلوگیری می‌کند [۱۵].

در مطالعه دیگری در همین رابطه بر روی موش صحرایی مشخص شد که تولید مجدد بافت پوششی در ناحیه دچار زخم پوستی در گروه درمان با عصاره گل اشرفی در مقایسه با گروه کنترل به صورت معنی‌داری بیشتر بوده است [۱۸]. در پژوهش حاضر اگرچه گیاه گل اشرفی در مقایسه با صبر زرد و کرچک از لحاظ سرعت کاهش دادن مساحت زخم و اثر ترمیمی بر فاکتورهای هیستوپاتولوژی، بهبودی کمتری را نشان داد ولی در مقایسه با گروه کنترل اثربخشی مثبت بیشتری داشت. در مطالعات صورت گرفته بر روی گیاه دارویی آلونئه‌ورا (صبر زرد) مشخص شده است که گلیکوپروتئین‌های ژل موجود در برگ این گیاه از تورم و درد جلوگیری کرده و روند بهبود را تسریع می‌نمایند. پلی‌ساکاریدهای آن نیز سبب تحریک رشد و ترمیم پوست می‌شوند. همچنین اسیدسالیسیلیک و آنتی‌پروستاگلاندین موجود در این ژل از فعالیت برادی‌کینین در محل زخم جلوگیری کرده و در نتیجه اثر ضد درد آن را توجیه می‌نماید [۱۳].

در این روز هنوز اندکی آماس، ادم و آنژیوژنز در نمونه‌ها وجود داشت. در روز چهاردهم نمونه‌گیری، جوانه گوشتی بالغ‌تر شده و در گروه تحت درمان با استعمال خارجی کرچک در مقایسه با سایر گروه‌ها میزان کلاژن بالغ و فیبروسیت بیشتری مشاهده شد و بافت جوانه گوشتی به صورت فشرده‌تر و منظم‌تر بود. نهایتاً در روز بیست و یکم آزمایش، جوانه گوشتی تشکیل شده، کاملاً بالغ (اصطلاحاً کهنه) حاوی کلاژن و فیبروسیت بیشتر و منظم‌تر بود و تشکیل مجدد لایه بافت پوششی مشاهده شد. در این روز، گروه تحت درمان با کرچک بیشترین ترمیم را نشان داد و از لحاظ بافتی بسیار شبیه به پوست سالم بود، به طوری که فولیکول‌های موی بسیار زیادی هم در لایه درم تشکیل شده بود (شکل ۲).

## بحث

مطالعه حاضر با هدف مقایسه سرعت اثر سه گیاه دارویی گل اشرفی، صبر زرد و کرچک بر روی ترمیم زخم پوستی در موش صحرایی صورت گرفت. روند ترمیم زخم یکی از پیچیده‌ترین فرآیندهای فیزیولوژیک بوده که طی آن سلول‌ها و ترشحات مختلف سلولی به ویژه فاکتورهای رشد و بسیاری از سیتوکین‌ها وارد عمل می‌شوند [۱۲]. با توجه به اهمیت این موضوع و این که عدم درمان مناسب و به موقع زخم‌های باز پوستی ممکن است به عفونت‌های موضعی، ایجاد چسبندگی و حتی سرطان منجر شود و از سوی دیگر داروهای شیمیایی موجود در بازار علاوه بر عدم اثربخشی مناسب، می‌توانند سبب ایجاد عوارض جانبی شوند، لذا روی آوردن به طب سنتی و استفاده از مواد بیولوژیک در جوامع بشری بیش از پیش رواج یافته است [۱۶].

مشخص شده است که گل‌های گیاه گل اشرفی حاوی ترکیباتی نظیر کاروتنوئیدهای کاروتن، استرهای اسید

کاهش واکنش هیستامینی و به دنبال آن به حداقل رسیدن خارش و تحریکات مضر پوستی نیز به علت وجود لاکتات منیزیم در ژل برگ این گیاه رخ می‌دهد [۸]. بررسی روند ترمیم زخم در موش سوری نشان داده است که ژل گیاه صبر زرد در گروه تحت درمان با این گیاه دارویی با ایجاد لایه پوششی ضخیم‌تر حاوی کلاژن و فیبروبلاست بیشتر در مقایسه با گروه کنترل سبب اثر ترمیمی بهتری بر روی پوست می‌شود و می‌تواند به عنوان یک ترمیم کننده قوی در آسیب‌های پوستی مورد استفاده قرار گیرد [۱۲]. نتایج مطالعه حاضر نیز نشان داد که گیاه صبر زرد در مقایسه با گروه کنترل و گروه تحت درمان با گل اشرفی اثربخشی بیشتری بر ترمیم زخم پوستی در موش صحرایی دارد و جوانه گوشتی گسترده‌تری (حاوی فیبروبلاست و کلاژن) ایجاد نموده است. در سایر مطالعات نیز اثرات درمانی ژل آلوئه ورا بر بهبود زخم ناشی از سوختگی درجه دو [۸]، اثر محرکی عصاره گیاه آلوئه ورا بر سیستم ایمنی میزبان جهت مبارزه و غلبه بر عوامل میکروبی و قارچی [۱۹]، تسریع تولید مجدد بافت پوششی در زخم قرنیه ناشی از بیماری دیابت در موش صحرایی [۹] و نیز درمان زخم‌های پوستی مزمن به اثبات رسیده است [۱۴] که همگی مؤید نقش قابل توجه این گیاه در التیام زخم‌های پوستی می‌باشند و با نتایج مطالعه حاضر همخوانی دارند. قسمت‌های مختلف گیاه کرچک جهت مصارف دارویی استفاده می‌گردد اما مشخصاً دانه‌های این گیاه که از آن روغن کرچک حاصل می‌شود نقش درمانی برجسته‌تری دارد. روغن کرچک عمدتاً حاوی استروئیدها، ساپونین‌ها، فلاونوئیدها، آلکالوئیدها و گلیکوزیدها می‌باشد که سبب خواصی نظیر آنتی‌اکسیدان،

ضد درد، ضد التهاب، ضد آسم، ضد میکروب و ضد دیابت در این گیاه دارویی می‌شود [۱۰]. بیشتر مطالعات صورت گرفته بر روی این گیاه دارویی به بررسی اثرات ضد التهابی و ضد میکروبی آن پرداخته‌اند [۶، ۲۰] و مطالعات چندانی بر روی اثر این گیاه بر ترمیم زخم‌های پوستی صورت نگرفته است. این در حالی است که طبق نتایج پژوهش حاضر مساحت زخم پوستی در موش‌های گروه تحت درمان با استعمال موضعی کرچک در مقایسه با گروه کنترل به طور معنی‌داری کاهش یافته بود و از لحاظ هیستوپاتولوژی نیز در مقایسه با سایر گروه‌ها بهبودی بیشتری را نشان داد.

### نتیجه‌گیری

در مجموع نتایج این مطالعه نشان می‌دهد که گیاه دارویی کرچک می‌تواند به عنوان درمان کننده سریع و مؤثر جهت ترمیم زخم‌های پوستی مورد استفاده قرار گیرد و نسبت به گیاهان صبر زرد و گل اشرفی اثربخشی سریع‌تر و بهتری را دارا می‌باشد. پیشنهاد می‌گردد مطالعاتی در رابطه با مکانیسم اثر گیاه کرچک بر ترمیم زخم‌های پوستی ناشی از بریدگی و سوختگی صورت گیرد.

### تشکر و قدردانی

این مقاله حاصل طرح پژوهشی مشترک بین دانشگاه زابل (شماره طرح: IR-UOZ93-21) و دانشگاه علوم پزشکی و خدمات بهداشتی و درمانی تهران (شماره طرح: ۹۳-۰۳-۶۱-۲۶۸۶۶) می‌باشد و با حمایت مالی این دو دانشگاه صورت گرفته است. نویسندگان از جناب آقای دکتر داریوش سعادت‌تی جهت انجام تجزیه و تحلیل آزمون‌های آماری صمیمانه تشکر می‌نمایند.



## References

- [1] Hashemi SA, Madani SA, Abediankenari S. The review on properties of Aloe vera in healing of cutaneous wounds. *Biomed Res Int* 2015; Article ID 714216, 6 pages.
- [2] Mogo anu GD, Popescu FC, Busuioc CJ, Lasc r I, Mogoant L. Comparative study of microvascular density in experimental third-degree skin burns treated with topical preparations containing herbal extracts. *Rom J Morphol Embryol* 2013; 54(1): 107-13.
- [3] Nayak S, Nalabothu P, Sandiford S, Bhogadi V, Adogwa A. Evaluation of wound healing activity of *Allamanda cathartica*. L. and *Laurus nobilis*. L. extracts on rats. *BMC Complement Altern Med* 2006; 6(1): 12-8.
- [4] Nayak BS, Kanhai J, Malcolm Milne D, Pinto Pereira L, Swanston WH. Experimental evaluation of ethanolic extract of *Carapa guianensis* L. leaf for its wound healing activity using three wound models. *Evid Based Complement Alternat Med* 2011; Article ID 419612, 6 pages.
- [5] Avijgan M. Aloe vera gel as an effective and cheap option for treatment in chronic bed sores. *J Guilan Univ Med Sci* 2004; 13(50): 45-51. [Farsi]
- [6] Verma SK, Yousef S, Singh SK, Mathur A. Antimicrobial potential of roots of *Riccinus communis* against pathogenic microorganisms. *Int J pharma Bio Sci* 2011; 2(1): 545-8.
- [7] Mehrabani D, Ziaei M, Hosseini SV, Ghahramani L, Bananzadeh AM, Ashraf MJ, Amini A, Amini M, Tanideh N. The effect of *Calendula officinalis* in therapy of acetic acid induced ulcerative colitis in dog as an animal model. *Iran Red Crescent Med J* 2011; 13(12): 884-90.
- [8] Malek Hosseini A, Ghaffarzadegan R, Alizadeh SA, Ghaffarzadegan R, Haji Agaei R, Ahmadlou M. Effect of aloe vera gel, compared to 1% silver sulfadiazine cream on second degree burn wound healing. *CMJ* 2013; 3(1): 418-28. [Farsi]

- [9] Atiba A, Ueno H, Uzuka Y. The effect of aloe vera oral administration on cutaneous wound healing in type 2 diabetic rats. *J Vet Med Sci* 2011; 73(5): 583-9.
- [10] Jena J, Gupta AK. Ricinus Communis Linna: A phytopharmacology review. *Int J Pharm Pharm Sci* 2012; 4(4): 25-9.
- [11] Eghdampour F, Jahdie F, Kheyrkhah M, Taghizadeh M, Naghizadeh S, Haghan H. The effect of aloe vera ointment in wound healing of episiotomy among primiparous women. *IJOGI* 2012; 15(35): 25-31. [Farsi]
- [12] Najafi N, Arabi M, Jafarzadeh H. The healing power of Aloe vera mucilage: induction of insulin-like growth factor gene expression and regeneration tissue in mouse damaged skin. *J Shahrekord Univ Med Sci* 2014; 16(2): 1-9. [Farsi]
- [13] Najafi N, Arabi M, Jafarzadeh H. Inducing effect of aloe vera gel extract on epithelial growth factor receptor gene expression in cutaneous wounds of male mice Balb/c. *JCT* 2014; 5(1): 53-61. [Farsi]
- [14] Avijgan M, Kamran A, Abedini A. Effectiveness of aloe vera gel in chronic ulcers in comparison with conventional treatments. *Iran J Med Sci* 2016; 41(3): S30.
- [15] Parente LML, Júnior RSL, Tresvenzol LMF, Vinaud MC, Paula JR, Paulo NM. Wound healing and anti-inflammatory effect in animal models of Calendula officinalis L. growing in Brazil. *Evid Based Complement Alternat Med* 2012; Article ID 375671, 7 pages.
- [16] Tavakoli MA, Vazirinejad R, Ansari Jaber A, Negahban T, Mashayekhi H, Nazari M, et al. Effect of teucrium polium extract on skin wound healing in rat. *HMJ* 2012; 17-24. [Farsi]
- [17] Buzzi M, Freitas Fd, Winter Mde B. Pressure ulcer healing with Plenusdermax® Calendula officinalis L. extract. *Rev Bras Enferm* 2016; 69(2): 250-7.
- [18] Preethi KC, Kuttan R. Wound healing activity of flower extract of Calendula officinalis. *J Basic Clin Physiol Pharmacol* 2009; 20(1): 73-9.

- 
- [19] Farahnejad Z, Ghazanfari T, Noorifard M. Immunomodulatory effects of Aloe Vera on of the fungus *Candida Albicans* in animal model. *J Army Univ Med Sci* 2012; 10(4): 261-7. [Farsi]
- [20] Naz R, Bano A. Antimicrobial potential of *Ricinus communis* leaf extracts in different solvents against pathogenic bacterial and fungal strains. *Asian Pac J Trop Biomed* 2012; 2(12): 944-7.

## The Effect of Calendula, Aloe and Caster on Cutaneous Wounds Healing Process in Mature Male Rat

S.A. Davari<sup>1</sup>, M.R. Hajinezhad<sup>2</sup>, K. Samadi<sup>3</sup>, S. Eftekhari<sup>4</sup>

Received:16/12/2017 Sent for Revision:16/01/2018 Received Revised Manuscript:17/02/2018 Accepted: 27/02/2018

**Background and Objectives:** Cutaneous wounds are seriously painful and their antibiotic treatments are expensive with adverse effects. Nowadays medicinal herbs are widely used because of lower cost and side effects. *Calendula officinalis*, *Aloe arborescens* and *Ricinus communis* herbs have antimicrobial and healing effects. The aim of the present study was comparing the effect of these three herbal medicines on cutaneous wound healing process in male rat.

**Materials and Methods:** In this experimental study, 32 male adult rats were randomly divided into 4 equal groups of 8, including one control group (wound group and topical use of eucerine in the injured area) and three groups treated with *Calendula officinalis*, *Aloe arborescens* and *Ricinus communis* (topical use of 2cc extract 10%). Wounds with equal thickness were made on the rats' back sides and their diameters were measured in the treatment period (21 days) and tissue samples were finally prepared. Data were analyzed by one-way ANOVA and Tukey's post hoc test.

**Results:** Diameter measures of the wounds on the 5<sup>th</sup> day showed that the average of the wounds' diameters in the *Calendula officinalis* and *Ricinus communis* treated groups were significantly lower than the control group ( $p<0.05$ ). At the end of the experiment, the best improvement on cutaneous wound healing belonged to the group treated with *Ricinus communis* so that there was a significant difference between this group and the control group ( $p<0.05$ ).

**Conclusion:** *Ricinus communis* medicinal herb has more improving effect on cutaneous wound healing in rat.

**Key words:** Calendula officinalis, Aloe arborescens, Ricinus communis, Wound healing

**Funding:** This research was funded by University of Zabol and Tehran University of Medical Sciences.

**Conflict of interest:** None declared.

**Ethical approval:** The Ethics Committee of University of Zabol approved the study (UOZ.ECRA.2017.2316905).

**How to cite this article:** Davari SA, Hajinezhad MR, Samadi K, Eftekhari S. The Effect of Calendula, Aloe and Caster on Cutaneous Wounds Healing Process in Mature Male Rat. *Univ Med Sci* 2018; 17(2): 93-104. [Farsi]

1- Assistant Professor, Department of Pathobiology, Faculty of Veterinary Medicine, University of Zabol, Zabol, Iran, ORCID: 0000-0001-5598-4172

(Corresponding Author) Tel: (0543) 2240735, Fax: (0543) 2240735, E-mail: davari.aida1@gmail.com

2- Assistant Professor, Department of Basic Sciences, Faculty of Veterinary Medicine, University of Zabol, Zabol, Iran, ORCID: 0000-0002-3825-4714

3- Student of Faculty of Veterinary Medicine, University of Zabol, Zabol, Iran

4- Student of Faculty of Allied Medical Sciences, Tehran University of Medical Sciences, Tehran, Iran