

تأثیر اسیدرتینوئیک ترانس در اپی تلیزاسیون بافت بلاستما در شرایط آزمایشگاهی (برون تنی)

ناصر مهدوی شهری^۱، جواد بهارآراء^۲، امین توسلی^۳، هاشم راستی^۴، فهیمه شهابی پور^۵، نگار صغیری^۶

دریافت مقاله: ۹۰/۸/۱۵ ارسال مقاله به نویسنده جهت اصلاح: ۹۰/۹/۲۱ دریافت اصلاحیه از نویسنده: ۹۰/۱۲/۷ پذیرش مقاله: ۹۰/۱۲/۸

چکیده

زمینه و هدف: اسید رتینوئیک می‌تواند در بسیاری از فرآیندهای پایه بیولوژیکی مانند رشد و تمایز اثر بگذارد. یکی از این اثرات اپی تلیزاسیون است که بافت بلاستما بدلیل داشتن سلول‌های شبه جنینی می‌تواند اثر غلظت‌های مختلف اسید رتینوئیک را در اپی تلیزاسیون نشان دهد. هدف این پژوهش بررسی تأثیر اسید رتینوئیک ترانس در اپی تلیزاسیون بافت بلاستما در شرایط آزمایشگاهی می‌باشد.

مواد و روش‌ها: در این مطالعه مداخله‌ای، بلاستمای لاله گوش خرگوش نر نژاد نیوزلندی به صورت حلقه‌ای بوسیله پانچ، جدا گردید و در محیط کشت مخلوط با غلظت‌های ۰/۰۰۰۱، ۰/۰۰۰۱ و ۰/۰۰۱ میکرولیتر بر میلی‌لیتر اسید رتینوئیک کشت داده شد و در روزهای ۳، ۷، ۱۴، ۲۱ و ۲۸ به کمک تکنیک رنگ‌آمیزی هماتوکسیلین ائوزین و تری کروم ماسون با میکروسکوپ نوری مورد بررسی بافت شناسی قرار گرفت.

یافته‌ها: اپی تلیوم‌زایی در نمونه کنترل (بدون تیمار با اسید رتینوئیک) از روز ۱۴ بعد از کشت رخ داد، ولی نمونه‌های تحت تیمار با اسید رتینوئیک در غلظت ۰/۰۰۰۰۱ میکرولیتر بر میلی‌لیتر بیشترین روند اپی تلیوم‌زایی و در غلظت ۰/۰۰۱ میکرولیتر بر میلی‌لیتر عدم اپی تلیوم‌زایی و حتی مرگ سلولی را نشان دادند.

نتیجه‌گیری: اسید رتینوئیک در روند اپی تلیوم‌زایی بافت پویایی مانند بلاستما که دارای ویژگی‌هایی مشابه با سلول‌ها و بافت‌های جنینی است اثر می‌گذارد.

واژه‌های کلیدی: اسید رتینوئیک ترانس، بلاستما، اپی تلیال، خرگوش نیوزیلندی

۱- (نویسنده مسئول) استاد گروه آموزشی زیست‌شناسی، دانشکده علوم پایه، دانشگاه آزاد اسلامی واحد مشهد، مشهد، ایران

تلفن: ۰۵۱۱-۸۷۶۲۲۲۷، دورنگار: ۰۵۱۱-۸۴۳۵۰۵۰، پست الکترونیکی: mhdavin@um.ac.ir

۲- دانشیار گروه آموزشی زیست‌شناسی، دانشکده علوم پایه، دانشگاه آزاد اسلامی واحد مشهد، مشهد، ایران

۳- دانشجوی دکتری بیوتکنولوژی دانشکده دامپزشکی، دانشگاه فردوسی مشهد، مشهد، ایران

۴- دانشجوی دکتری علوم جانوری- تکوینی دانشگاه آزاد اسلامی واحد علوم و تحقیقات تهران، عضو باشگاه پژوهشگران جوان دانشگاه آزاد اسلامی

مشهد، مشهد، ایران

۵- کارشناس ارشد تکوین، دانشگاه آزاد اسلامی واحد مشهد، مشهد، ایران

۶- کارشناس ارشد زیست‌شناسی- تکوینی، دانشگاه آزاد اسلامی واحد مشهد، عضو باشگاه پژوهشگران جوان دانشگاه آزاد اسلامی مشهد، مشهد، ایران

مقدمه

کمبودهای تغذیه‌ای می‌توانند اثر شدیدی بر ترمیم زخم و صدمات ناشی از جراحات داشته باشند. در این راستا پژوهشگرانی که به بررسی دینامیک ترمیم بافت پرداخته‌اند، چندین فاکتور تغذیه‌ای شامل ویتامین‌ها، مواد معدنی و پروتئین‌ها را در بازسازی و ترمیم زخم مؤثر دانسته‌اند [۱]. در مطالعه‌ای که در سال ۲۰۱۱ بر روی قرنیه چشم خرگوش انجام شد، مشخص گردید که اسیدرتینوئیک در درمان زخم‌های اپی‌تلیوم قرنیه خرگوش مؤثر است [۲]. اسیدرتینوئیک یکی از مشتقات ویتامین A است که به صورت درون‌زا در مراحل جنینی و بالغ زندگی مهره‌داران وجود دارد. این مولکول دارای وزن مولکولی ۳۰۰ دالتون و لیپوفیلیک می‌باشد [۳]. سلول‌های جنینی و بالغ که به اسیدرتینوئیک نیازمند هستند، آن را از گردش خون و به شکل رتینول اتصالی (-Retinol) binding Protein بدست می‌آورند [۴]. در داخل سلول‌ها، رتینول توسط آنزیم رتینال به اسیدرتینوئیک تبدیل می‌شود. اسیدرتینوئیک سنتز شده در سلول، وارد هسته شده و در داخل هسته دو ایزومر اسیدرتینوئیک تمام ترانس و 9-cis-RA که به ترتیب به گیرنده پروتئینی اسیدرتینوئیک (RARs) retinoic acid receptors و گیرنده رتینوئید X (RXRs) retinoid X receptors که عوامل رونویسی وابسته به لیگاند هستند، متصل می‌شود و با تشکیل هتروداپمر RAR/RXR به ناحیه تنظیمی ژن‌ها (RAREs) متصل شده، الگوی فعالیت ژنی را تغییر می‌دهد [۵-۶].

اسیدرتینوئیک یک مولکول مهم و حیاتی در تکوین طرح اولیه اندام حرکتی، رشد نورونی و تکوین شش‌ها

است [۷، ۴]. همچنین اسیدرتینوئیک می‌تواند فعالیت ژن‌هایی که در ترمیم بافت‌ها و اندام‌های مختلف مهم هستند را القاء نماید [۸]. در این میان رتینوئیدها با تأثیر بر روی بهبود اپی‌تلیزاسیون در ترمیم زخم اثر می‌گذارند. این واقعیت با مشاهدات کلینیکی تیمار با اسیدرتینوئیک تمام ترانس که بعد از زخم‌های پوستی سبب اپی‌تلیزاسیون مجدد می‌گردد، روشن می‌شود [۹]. وجود اسیدرتینوئیک اضافی در بافت‌ها می‌تواند نقش تراژوژنی داشته باشد [۶].

می‌توان برای بررسی نقش اسیدرتینوئیک در اپی‌تلیزاسیون و همچنین مطالعه اثر تراژوژنیک آن از کشت بافت‌های پویا مانند بافت‌هایی که در پدیده ترمیم در جانوران پرسلولی نقش دارند، استفاده نمود [۱۰-۱۳]. مطالعات نشان داده است طی روند ترمیم، بافتی به نام بلاستما که دارای سلول‌هایی با قابلیت تکثیر و تمایز، مشابه سلول‌های جنینی می‌باشد قادر است در شرایط داخل بدن به انواعی از سلول‌های تخصص‌یافته تمایز یابد [۱۴-۱۵]. بررسی‌های قبلی نشان داده‌اند که موجودات دارای بافت بلاستما می‌توانند مدل‌های تجربی زنده جالبی به منظور مطالعات فرآیند ترمیم، تمایز و تکوین سلولی باشند، یکی از بهترین مثال‌های تشکیل بافت بلاستما در پستانداران، جایگزینی همه بافت‌ها پس از ایجاد سوراخ در لاله گوش خرگوش نر نژاد نیوزلندی است [۱۶-۱۷]. در این مطالعه، بافت بلاستمای لاله گوش خرگوش نر نژاد نیوزلندی، در شرایط آزمایشگاهی با استفاده از غلظت‌های مختلف اسیدرتینوئیک تیمار شد تا میزان اپی‌تلیزاسیون در این بافت مورد ارزیابی قرار گیرد.

مواد و روش‌ها

این مطالعه مداخله‌ای، در سال ۱۳۸۹ در گروه زیست‌شناسی دانشکده علوم پایه دانشگاه آزاد اسلامی واحد مشهد انجام شد. در این مطالعه، مشابه برخی تحقیقات گذشته، ضخامت اپی‌تلیوم بر اساس یافته‌های مرفولوژی و به صورت کیفی و نیز مقایسه‌ای با بافت کنترل ارزیابی شده است [۱۸].

در اجرای این پژوهش جهت تهیه حلقه بلاستما از لاله گوش خرگوش نر نژاد نیوزلندی ۸-۶ ماهه و با وزن تقریبی ۲/۵ کیلوگرم که از مؤسسه واکسن و سرم‌سازی رازی مشهد تهیه گشته بود، استفاده گردید. در تمامی مراحل انجام این پژوهش، مصوبات مربوط به اصول کار با حیوانات آزمایشگاهی همچون دسترسی آزادانه به آب و غذا، جلوگیری از درد ناشی از پانچ کردن مثل استفاده از لیدوکائین رعایت گردیده است. بدین ترتیب جهت تهیه بافت بلاستما، ابتدا با استفاده از کرم موبر موهای سطح پشتی و شکمی لاله گوش حذف گردید و بعد از بی‌حسی موضعی لاله گوش توسط محلول لیدوکائین ۱٪، سوراخ‌هایی با قطر ۲ میلی‌متر با پانچر مخصوص انجام شد، موقعیت سوراخ‌ها با توجه به سیستم عروقی موجود بر روی لاله گوش، بین شریان مرکزی و وریدهای محیطی قسمت میانی گوش انتخاب شد.

بعد از دو روز، پانچ دوم در اطراف سوراخ‌های پانچ شده اول با قطر ۴ میلی‌متر ایجاد شد تا حلقه بلاستما از لاله گوش جدا گردد. بعد از جداسازی حلقه بلاستما، جهت آلودگی‌زدایی ۷ بار با سرم فیزیولوژی استریل در زیر هود لامینار شستشو داده شد تا آماده ورود به محیط کشت گردد.

بافت‌های بلاستمای تهیه شده در ظروف شش خانه‌ای کشت قرار گرفتند و در هر خانه ظرف کشت میزان ۲ میلی‌لیتر محیط کشت (Dulbecco's modified DMEM (Eagle medium ساخت کارخانه جیبکو آمریکا همراه با ۱۵٪ سرم جنینی گاو FBS، ساخت کارخانه بیوسرا انگلستان و ۱۰۰ میکرولیتر آنتی‌بیوتیک پنی‌سیلین/استرپتومایسین ساخت کارخانه سیگما آلمان ریخته شد. در نمونه‌های تست مقادیر 10^{-5} ، 10^{-4} و 10^{-3} میکرولیتر بر میلی‌لیتر از اسید رتینوئیک ترانس (R2625) ساخت کارخانه سیگما آلمان حل شده در دی‌متیل‌سولفوکسید (۴۰ RA/mL DMSO میکروگرم) به محیط کشت اضافه گشت. سپس به انکوباتور ۳۷ درجه سانتی‌گراد با CO_2 ۵٪ منتقل گردید. بافت بلاستما از هر سه غلظت و همچنین نمونه کنترل فاقد اسید رتینوئیک در روزهای ۳، ۷، ۱۴، ۲۱ و ۲۸ بعد از کشت بررسی گردید. در مجموع ۳ دوز تعداد ۳۰ نمونه تست و ۱۰ نمونه کنترل در محیط کشت قرار گرفت. به طوری که در هر روز جهت اطمینان تعداد ۲ نمونه از هر دوز و ۲ نمونه کنترل از محیط کشت برداشته شد و مورد بررسی قرار گرفت. شایان ذکر است جهت بررسی دقیق اثر اسید رتینوئیک بر بافت بلاستما به عنوان عامل اصلی، سایر شرایط بین نمونه آزمون و کنترل به صورت یکسان برقرار شد به طوری که به محیط کشت تمامی نمونه‌های کنترل DMSO اضافه گردید.

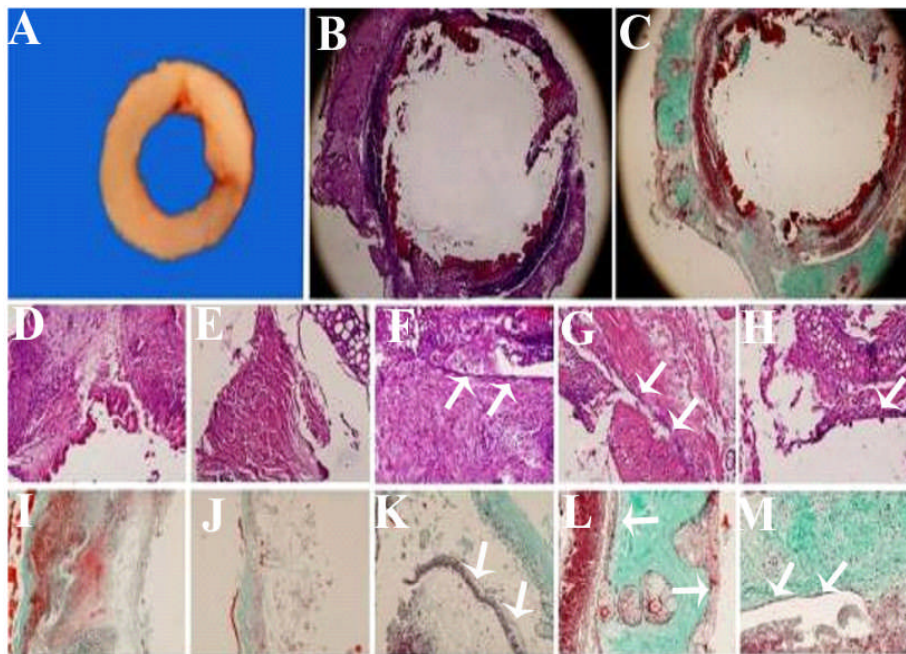
جهت انجام مطالعات بافت‌شناسی، بعد از فیکس کردن با بوئن، آب‌گیری و قالب‌گیری با پارافین، برش‌هایی با قطر ۷ میکرون با میکروتوم تهیه شد. جهت رنگ‌آمیزی، ابتدا برش‌ها پارافین‌زدایی و آب‌دهی شدند، سپس با رنگ‌های هماتوکسیلین-ئوزین و تری‌کروم ماسون رنگ‌آمیزی

که بدون تیمار با اسید رتینوئیک است را نشان می‌دهد. در نمونه‌های کنترل در روزهای ۳ و ۷ بعد از کشت اپی تلیومزایی دیده نشد (شکل ۱، D و E رنگ آمیزی هماتوکسیلین - ائوزین و E و J رنگ آمیزی تری کروم ماسون) ولی در روزهای ۱۴، ۲۱ و ۲۸ بعد از کشت اپی تلیومزایی دیده شد (شکل ۱، F-H رنگ آمیزی هماتوکسیلین - ائوزین و K-M رنگ آمیزی تری کروم ماسون).

گردیدند. در نهایت با استفاده از میکروسکوپ نوری (IX70 المپیوس) و دوربین (کانن) عکس برداری شد.

نتایج

بعد از تهیه حلقه بافت بلاستمایی از لاله گوش خرگوش نر نژاد نیوزلندی و آلودگی‌زدایی از آن (شکل ۱، A)، این بافت وارد محیط کشت شد و در روزهای مختلف و غلظت‌های مختلف اسید رتینوئیک مورد تیمار قرار گرفت. در شکل ۱، B و C حلقه بلاستمایی نمونه کنترل



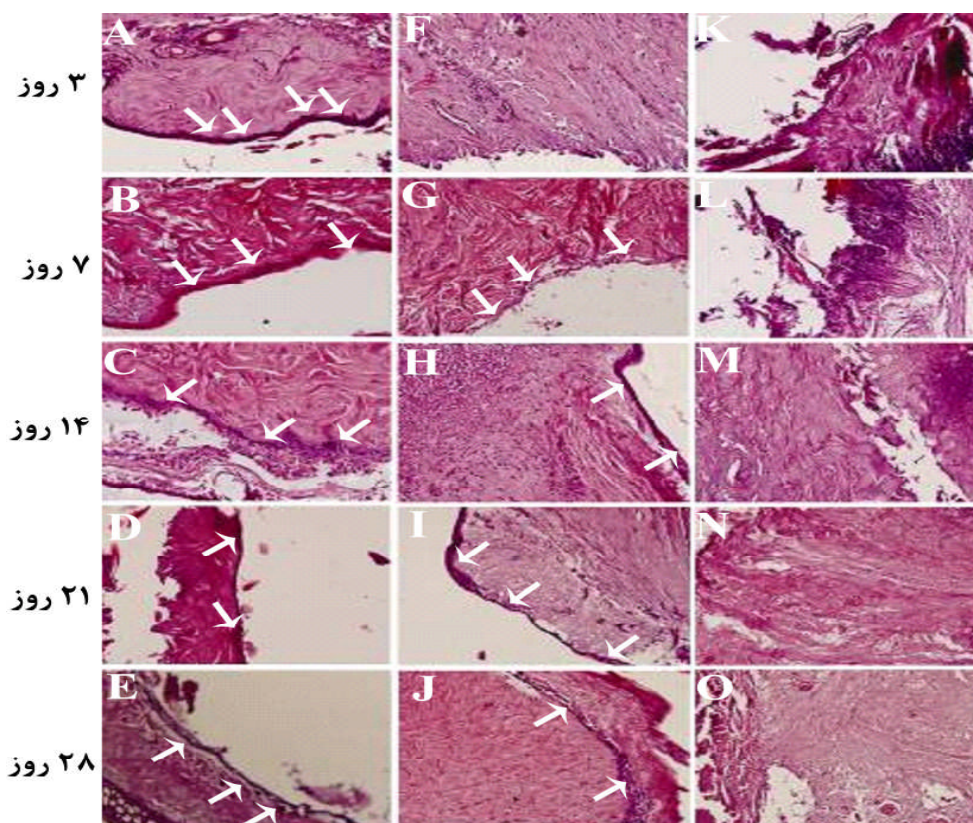
شکل ۱- A، حلقه بلاستمایی بدست آمده از پانچ لاله گوش خرگوش نر نژاد نیوزلندی. B رنگ آمیزی H&E، C رنگ آمیزی تری کروم ماسون از برش عرضی حلقه بلاستمایی در ۳ روز بعد از کشت (بزرگ‌نمایی $\times 40$). F-G، فلش‌ها تشکیل اپی تلیوم را در طرف داخل حلقه بلاستمایی نشان می‌دهد (رنگ آمیزی H&E). K-M، رنگ آمیزی تری کروم ماسون (بزرگ‌نمایی $\times 200$).

(شکل ۲، A) حتی نسبت به کنترل (شکل ۱، D) اپی تلیومزایی دیده می‌شود و در روز ۲۸ بعد از کشت، جدا شدن اپی تلیوم تشکیل شده، مشاهده گردید (شکل ۲، E). در غلظت 10^{-4} میکرولیتر بر میلی‌لیتر اسید رتینوئیک (شکل ۲، F-J) اپی تلیومزایی از روز هفتم به بعد مشاهده

در نمونه‌های تیمار شده با غلظت‌های مختلف اسید رتینوئیک می‌توان الگوی متفاوتی از تشکیل اپی تلیوم را در بافت بلاستمایی مشاهده نمود. در غلظت 10^{-5} میکرولیتر بر میلی‌لیتر اسید رتینوئیک (شکل ۲، A-E) تشکیل اپی تلیوم کاملاً مشخص است به طوری که در روز سوم

۲۱ و ۲۸ بعد از کشت) تقریباً سلول‌های بافت بلاستمایی نیز زنده نمانده بودند (شکل ۲، M-O).

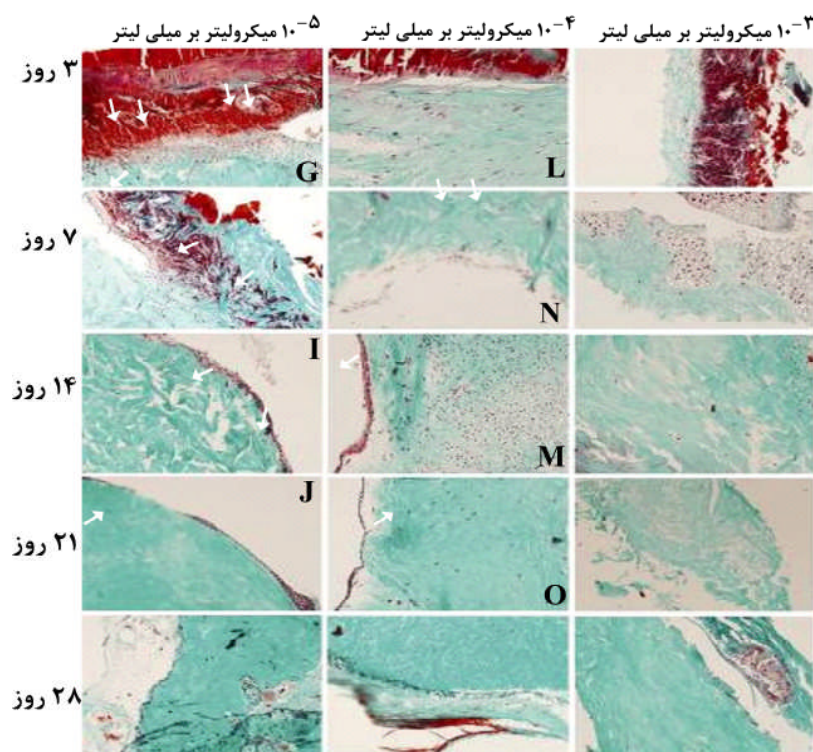
شد. و در بیشترین غلظت اسید رتینوئیک یعنی 10^{-3} میکرولیتر بر میلی‌لیتر هیچ اپی‌تلیوم‌زایی دیده نشد (شکل ۲، K-O). به طوری که حتی در روزهای پایانی (روزهای



شکل ۲- بافت بلاستما در غلظت‌های مختلف اسید رتینوئیک و در روزهای مختلف بعد از کشت. A-E، بیشترین اپی‌تلیوم‌زایی در غلظت کم اسید رتینوئیک (10^{-5} میکرولیتر بر میلی‌لیتر) دیده می‌شود. F-G، در غلظت 10^{-6} میکرولیتر بر میلی‌لیتر اپی‌تلیوم‌زایی در بیشتر روزها دیده می‌شود. K-O، ولی در غلظت زیاد 10^{-3} میکرولیتر بر میلی‌لیتر اسید رتینوئیک تشکیل اپی‌تلیوم رخ نداده است و حتی در روز ۲۱ و ۲۸ بعد از کشت سلول‌های بافت بلاستما نیز وجود ندارند (رنگ‌آمیزی H&E، بزرگنمایی $\times 200$).

در تمامی روزها مشاهده کرد (شکل ۳، A-E) اما در غلظت زیاد اسید رتینوئیک یعنی 10^{-3} میکرولیتر بر میلی‌لیتر عدم تشکیل اپی‌تلیوم مشاهده گردید (شکل ۳، K-O). جدول ۱ تشکیل اپی‌تلیوم را در غلظت‌ها و روزهای مختلف بعد از کشت به طور خلاصه نشان می‌دهد.

رنگ‌آمیزی نمونه‌های تست با تری کروم‌ماسون اپی‌تلیوم‌زایی وابسته به غلظت را در بافت بلاستما و در روزهای مختلف با تفکیک بافتی بهتری نشان داد. همان‌گونه که در شکل ۳ مشاهده می‌شود در غلظت 10^{-5} میکرولیتر بر میلی‌لیتر که کمترین میزان غلظت اسید رتینوئیک می‌باشد، می‌توان تشکیل اپی‌تلیوم را به وضوح



شکل ۳- بافت بلاستما در غلظت‌های مختلف اسید رتینوئیک و در روزهای مختلف بعد از کشت با استفاده از رنگ آمیزی تری کروم ماسون. A-E. بیشترین اپی تلیوم‌زایی در غلظت کم اسید رتینوئیک (10^{-5} میکرولیتر بر میلی لیتر) دیده می‌شود. F-G. در غلظت 10^{-4} میکرولیتر بر میلی لیتر اپی تلیوم‌زایی در بیشتر روزها دیده می‌شود. K-O. ولی در غلظت زیاد 10^{-3} میکرولیتر بر میلی لیتر اسید رتینوئیک تشکیل اپی تلیوم رخ نداده است و حتی در روز ۲۱ و ۲۸ بعد از کشت سلول‌های بافت بلاستما نیز وجود ندارند (بزرگنمایی $\times 200$)

جدول ۱- تشکیل اپی تلیوم در روزها و غلظت‌های مختلف بعد از کشت بلاستما (اپی تلیوم (+)، عدم اپی تلیوم (-)). لازم به ذکر است جدول زیر حاصل یک بررسی کیفی است.

روز ۲۸	روز ۲۱	روز ۱۴	روز ۷	روز ۳	
بعد از کشت	بعد از کشت	بعد از کشت	بعد از کشت	بعد از کشت	
+	+	+	-	-	کنترل
+	+	+	+	+	10^{-5} میکرولیتر بر میلی لیتر
+	+	+	+	-	10^{-4} میکرولیتر بر میلی لیتر
-	-	-	-	-	10^{-3} میکرولیتر بر میلی لیتر

شبه جنینی می‌باشند، که قادر به تقسیم و تمایز هستند [۱۶-۱۷]. با توجه به اثرات تراتوژنی اسید رتینوئیک در دوران جنینی و از آنجا که بافت بلاستما دارای خصوصیات بافتی مشابه با بافت‌ها و سلول‌های دوران جنینی است، لذا نتایج مطالعه حاضر بیان می‌دارد که اسید رتینوئیک در روند هیستوژنر اپی تلیوم‌زایی نرمال

بحث

هدف از این تحقیق بررسی تأثیر اسید رتینوئیک ترانس بر روی اپی تلیزاسیون بافت بلاستما بود. به این دلیل که بافت بلاستمای لاله گوش خرگوش نر نژاد نیوزلندی بر اثر ایجاد زخم (پانچ) تشکیل می‌گردد و پس از شکل‌گیری دارای گروهی از سلول‌های تمایز نیافته و

روی جنبه‌های مختلف ترمیم زخم اشاره کرد، یکی از مهم‌ترین جنبه‌های اثرگذار اسید رتینوئیک روی ترمیم زخم، اثر آن روی بهبود اپی‌تلیزاسیون است. به طوری که که رشد و تمایز بافت اپی‌تلیال را کنترل کرده و از طرفی کنترل‌کننده میزان کراتین در بافت اپی‌تلیال نیز می‌باشد [۲۱]. با مشاهدات کلینیکی مشخص می‌شود که بعد از تیمار با اسید رتینوئیک تمام ترانس می‌توان اپی‌تلیزاسیون را بعد از زخم‌های پوستی سطحی مشاهده کرد. چندین جنبه از اپی‌تلیزاسیون با رتینوئیدها تنظیم می‌گردد. اول این که رونویسی متالوپروتئینازها برای مثال کلاژناز (MMP-1) با اسید رتینوئیک مهار می‌گردد. دوم این که اسید رتینوئیک روی بیان اینتگرین کراتینوسیت اثر می‌گذارد و ممکن است الگوی اینتگرین را در طی ترمیم زخم مدوله نماید. سوم این که اسید رتینوئیک روی تکثیر کراتینوسیت اثر می‌گذارد و به وسیله اسید رتینوئیک مهار می‌گردد [۹]. در مطالعات دیگری نیز نشان داده شده است که در دوز زیاد، اسید رتینوئیک موجب جلوگیری از اپی‌تلیوم‌سازی و رشد اپی‌درم می‌شود [۲۲-۲۳]. از طرفی، در تحقیقات نشان داده شد که اسید رتینوئیک اثری مشابه با اسید سالیسیلیک با ویژگی کراتینولیتیک در شرایط درون‌زاد دارد [۲۴]. از دوزهای پایین رتینوئیدها برای مدت زمان طولانی در درمان بیماری‌های پراکنده اپیدرمیولیتیک استفاده شده است [۲۴]. اسید رتینوئیک باعث افزایش بیان سیتوکراتین‌های CK4, CK6, CK13 و CK19 در انسان می‌شود [۲۵]. پیشنهاد می‌شود در تحقیقات آینده میزان بیان سنتز کراتین در دوزهای مختلف اسید رتینوئیک، بر روی بافت بلاستما مورد بررسی قرار گیرد و بدین وسیله اثر کراتینولیتیک و اپی‌تلیوم‌زایی

بافت بلاستما مؤثر می‌باشد. اسید رتینوئیک داری دامنه گسترده‌ای از اثرات بر روی مورفوژنز و تمایز در مهره‌داران می‌باشد. در دوز بالا، رتینوئیدها تراژون هستند و نقص‌های مختلفی را در دوران تکوینی ایجاد می‌کنند. رتینوئیدها همچنین می‌توانند تمایز را در شرایط برون‌تنی و درون‌تنی در انواع سلول‌ها مدوله کنند [۱۹]. همان‌گونه که مشاهده شود، بعد از تهیه و کشت بافت بلاستما از روز ۱۴ به بعد می‌توان اپی‌تلیوم‌زایی را در بافت بلاستما مشاهده نمود ولی با اضافه کردن اسید رتینوئیک الگوی بیان اپی‌تلیوم کاملاً متفاوت است.

در مطالعه حاضر، تأثیر متفاوت غلظت‌های مختلف اسید رتینوئیک روی فرآیند اپی‌تلیوم‌زایی بافت بلاستما مشاهده شد. به طوری که در غلظت کم اسید رتینوئیک یعنی

10^{-5} میکرولیتر بر میلی‌لیتر تسریع اپی‌تلیوم‌زایی وجود داشت. این موضوع در مطالعات قبلی نیز مشخص شده است که اسید رتینوئیک برای تمایز و حفظ بیشتر بافت اپی‌تلیال ضروری است [۲۰]. در دوز متوسط اسید رتینوئیک یعنی 10^{-4} میکرولیتر بر میلی‌لیتر، اپی‌تلیوم‌زایی از روز ۷ بعد از کشت مشاهده شد. اما در دوز بالا (10^{-3} میکرولیتر بر میلی‌لیتر)، نقش اسید رتینوئیک بیشتر تراژونیک بود. یعنی نه تنها اپی‌تلیومی تشکیل نشد بلکه از روز ۱۴ بعد از کشت، این دوز اسید رتینوئیک اثری کشنده بر روی سلول‌های بافت بلاستما داشت، به طوری که هیچ سلولی در ماتریکس بافت بلاستما مشاهده نشد. این مطلب با مشاهدات اثر دوز تراژون اسید رتینوئیک جمعیت‌های بلاستمایی باله در زبرافیش، که در مرگ سلولی اثر می‌گذارد، تأیید می‌گردد [۱۲]. از اثرات مختلف اسید رتینوئیک می‌توان به تأثیر آن

اختلال ایجاد کرده و می‌تواند سبب مرگ سلول‌های بافت بلاستما نیز شود.

تشکر و قدردانی

پژوهشگران بر خود لازم می‌دانند مراتب سپاس و امتنان خود را از معاونت محترم پژوهشی دانشگاه آزاد اسلامی واحد مشهد به خاطر تأمین هزینه‌های این تحقیق که از محل گرانت پژوهشی به نام "مطالعه تکوین بافت بلاستما در محیط کشت تحت تأثیر اسید رتینوئیک بر اساس تکنیک‌های بافت‌شناسی" فراهم گردیده، ابراز نمایند.

آن به عنوان مدلی آزمایشگاهی بر روی بافت بلاستما ارزیابی شود.

نتیجه‌گیری

نتایج این پژوهش نشان می‌دهد، اسید رتینوئیک به عنوان یک مورفوژن می‌تواند سبب تسریع اپی تلیومزایی که یکی از فاکتورهای مهم در ترمیم زخم است مؤثر باشد. از طرفی در دوزهای بالا، این ماده می‌تواند کشنده باشد، به طوری که نه تنها سبب مهار تشکیل اپی تلیوم می‌گردد، بلکه در هیستوژنز (اپی تلیومزایی) طبیعی بافت بلاستما،

References

- [1] Sherman AR, Barkley M. Nutrition and wound healing. *J Wound Care* 2011; 20(8): 357-8, 360, 362-7.
- [2] Hattori M, Shimizu K, Katsumura K, Oku H, Sano Y, Matsumoto K, Yamaguchi Y, Ikeda T. Effects of all-trans retinoic acid nanoparticles on corneal epithelial wound healing. *Graefes Arch Clin Exp Ophthalmol* 2012; 250(4): 557-63.
- [3] Malcolm M, Matthew H. Retinoic Acid, a Regeneration-Inducing Molecule. *Dev Dyn* 2003; 226: 237-44.
- [4] Corcoran J, Shroot B, Pizzey J, Maden M. The role of retinoic acid receptors in neurite outgrowth from different populations of embryonic mouse dorsal root ganglia. *J Cell Sci* 2000; 113(pt 14): 2567-74.
- [5] Denker L, Annerwall E, Busch C, Eriksson U. Localization of specific retinoid-binding sites and expression of cellular retinoic-acid-binding protein (CRABP) in the early mouse embryo. *Development* 1990; 110(2): 343-52.
- [6] Maden M, Hunt P, Eriksson U, Kuroiwa A, Krumlauf R, Summerbell D. Retinoic acid binding protein, rhombomeres, and the neural crest. *Development* 1991; 111(1): 35-43.
- [7] Bryant SV, Gardiner DM. Retinoic acid, local cell-cell interactions, and pattern formation in vertebrate limbs. *Dev Biol* 1992; 152(1): 1-25.
- [8] Maden M. Retinoids as endogenous components of the regenerating limb and tail. *Wound Repair Regen* 1998; 6(4): 358-65.

- [9] Evelyn B, Viktor M, Klaus D. Retinoic Acid Upregulates the Plasminogen Activator System in Human Epidermal Keratinocytes. *J Invest Dermatol* 2001; 116: 778-84.
- [10] Robert JH, Gregg D. ADH1 and ADH4 Alcohol/Retinol Dehydrogenases in the Developing Adrenal Blastema Provide Evidence for Embryonic Retinoid Endocrine Function. *Dev Dyn* 1998; 213: 114-20.
- [11] David MG, Bruce B, Yuriko K, Susan VB. Regulation of HoxA expression in developing and regenerating axolotl limbs. *Development* 1995; 121: 1731-41.
- [12] Patrizia F, Jacqueline G. Retinoic Acid-Induced Cell Death in the Wound Epidermis of Regenerating Zebrafish Fins. *Dev Dyn* 1995; 202: 271-83.
- [13] Corcoran JP, Ferretti P. RA regulation of keratin expression and myogenesis suggests different ways of regenerating muscle in adult amphibian limbs. *J Cell Sci* 1999; 112(pt 9): 1385-94.
- [14] Brockes JP, Kumar A. Plasticity and reprogramming of differentiated cells in amphibian regeneration. *Nat Rev Mol Cell Biol* 2002; 3(8): 566-74.
- [15] Tsonis PA. Regeneration in vertebrates. *Dev Biol* 2000; 221(2): 273-84.
- [16] Goss RJ, Grimes LN. Epidermal downgrowths in regenerating rabbit ear holes. *J Morphol* 1975; 146(4): 533-42.
- [17] Mahdavi-Shahri N, Naseri F, Kheirabadi M, Babaie S, Shakib FS, Azarniya M. The ultra structure study of blastema in pinna tissues of rabbits with transmission electron microscope. *J Biol Sci* 2008; 8: 993-1000.
- [18] Gasser P, Lati E, Peno-Mazzarino L, Bouzoud D, Allegaert L, Bernaert H. Cocoa polyphenols and their influence on parameters involved in ex vivo skin restructuring. *Int J Cosmet Sci* 2008; 30(5): 339-45.
- [19] Keith JJ, Steven RS. Effects of Tunicamycin on Retinoic Acid Induced Respecification of Positional Values in Regenerating Limbs of the Larval Axolotl, *Ambystoma mexicanum*. *Dev Dyn* 1992; 193: 185-92.
- [20] Johnson KJ, Scadding SR. Effects of vitamin A and other retinoids on the differentiation and morphogenesis of the integument and limbs of vertebrates. *Can J Zool* 1991; 69: 263-73.
- [21] Nassif PW, Nakandakari S, Fogagnolo L, Contin LA, Alves CJ. Epidermolytic hyperkeratosis: a follow-up of 23 years of use of systemic retinoids. *An Bras Dermatol* 2011; 86(4 Suppl 1): S72-5.
- [22] Asselineau D, Darmon M. Retinoic acid provokes metaplasia of epithelium formed in vitro by adult human epidermal keratinocytes. *Differentiation* 1995; 58(4): 297-306.
- [23] Garcia-Fernandez RA, Perez-Martinez C, Alvarez JE, Navarrete AJ, Garcia-Iglesias MJ. Mouse epidermal development: effects of retinoic acid exposure in utero. *Vet Dermatol* 2006; 17(1): 36-44.
- [24] Waller JM, Dreher F, Behnam S, Ford C, Lee C, Tiet T, et al. 'Keratolytic' properties of benzoyl peroxide and retinoic acid resemble salicylic acid in man. *Skin Pharmacol Physiol* 2006; 19(5): 283-9.
- [25] Virtanen M, Gedde-Dahl T Jr, Mörk NJ, Leigh I, Bowden PE, Vahlquist A. Phenotypic/genotypic correlations in patients with epidermolytic hyperkeratosis and the effects of retinoid therapy on keratin expression. *Acta Derm Venereol* 2001; 81(3): 163-70.

Effect of All-Trans Retinoic Acid on Epithelialization of Blastema Tissue *in vitro*

N. Mahdavi-Shahri¹, J. Baharara², A. Tavassoli³, H. Rasti⁴, F. Shahabipour⁵, N. Saghiri⁶

Received: 06/11/2011 Sent for Revision: 12/12/2011 Received Revised Manuscript: 26/02/2012 Accepted: 27/02/2012

Background and Objectives: Retinoic acid has a major role in a variety of biological processes including growth and differentiation. One of these effects is epithelialization seen in blastema tissue exposed to different concentration of retinoic acid, due to its embryo-like cells. The main objective of this research was to investigate an experimental studies of employed different concentration of retinoic acid on embryonic- like tissue as an experimental model *in vitro*.

Materials and Methods: This research is interventional study. The blastema tissue was prepared as the rings by punching pinna of New Zealand white rabbits with professional ethics. Then blastema tissues were cultured with different dose of retinoic acid (10^{-5} $\mu\text{l/ml}$, 10^{-4} $\mu\text{l/ml}$, 10^{-3} $\mu\text{l/ml}$) and evaluated in days of 3, 7, 14, 21 and 28 by histotechniques such as hematoxylin and eosin and Masson's trichrome staining.

Results: The results showed that epithelialization process occurs at the day of 14 in control specimen (without retinoic acid) but samples treated with RA in concentration of 10^{-5} $\mu\text{l/ml}$ show increases in epithelialization. Cell death was seen with concentration of 10^{-3} $\mu\text{l/ml}$.

Conclusion: Results revealed that retinoic acid has an effect on epithelialization of dynamic tissues such as blastema which has an embryonic- like cells and tissues properties.

Key words: All-trans Retinoic acid, Blastema, Epithelial, New Zealand rabbit.

Funding: This research was funded partly by Mashhad University of Medical Sciences.

Conflict of interest: None declared.

Ethical approval: The Ethics Committe of Mashhad University of Medical Sciences approved the study.

How to cite this article: Mahdavi-Shahri N, Baharara J, Tavassoli A, Rasti H, Shahabipour F, Saghiri N. Effect of All-TransRetinoic Acid on Epithelialization of Blastema Tissue *in vitro* *J Rafsanjan Univ Med Scie* 2012; 11(5): 471-80. [Farsi]

1- Prof., Dept. of Biology, Faculty of Science, Islamic Azad University, Mashhad Branch, Mashhad, Iran

Corresponding Author, Tel: (0511) 8762227, Fax: (0511) 8435050, E-mail: mahdavin@um.ac.ir

2- Associated Prof., Dept. of Biology, Faculty of Science, Islamic Azad University, Mashhad Branch, Mashhad, Iran

3- PhD Student in Cell & Developmental Biology, Dept. of Biology, Ferdowsi University of Mashhad, Mashhad, Iran.

4- PhD Student in Cell & Developmental Biology, Islamic Azad University, Mashhad Branch, Young Researchers Club, Mashhad, Iran

5- MSc in Cell & Developmental Biology, Islamic Azad University, Mashhad Branch, Mashhad, Iran

6- MSc in Biology, Islamic Azad University, Mashhad Branch, Young Researchers Club, Mashhad, Iran