مقاله پژوهشی
مجله دانشگاه علوم پزشکی رفسنجان
دوره ۱۷، بهمن ۱۳۹۷، ۱۰۰۲-۹۸۹

اثر حفاظتی کورکومین بر مسمومیت کبدی القاء شده با متاندینون در موش سوری نر: یک مطالعه تجربی

بهزاد طاری[۱]، نادر گودرزی[۲]

دریافت مقاله: ۹۷/۴/۱۹ ارسال مقاله به نویسنده جهت اصلاح: ۹۷/۷/۹ دریافت اصلاحیه از نویسنده: ۹۷/۸/۱۴ پذیرش مقاله: ۹۷/۹/۲۱

چکیده

زمینه و هدف: با توجه به اثرات آنتی‌اکسیدانی کورکومین، مطالعه حاضر به منظور تعیین اثرات حفاظتی‌کورکومین بر مسمومیت کبدی القاء شده متاندینون (دیانابول) در موش سوری نر انجام شد.

مواد و روش‌ها: در این مطالعه تجربی ۳۵ سر موش سوری نر بالغ با وزن ۲±۳۵ گرم به صورت تصادفی به پنج گروه تقسیم شدند. گروه اول ۰/۲ میلی‌لیتر نرمال سالین و گروه دوم ۲۰ میلی‌گرم/کیلوگرم دیانابول خوراکی دریافت نمود. گروه‌های تیمار علاوه بر دریافت ۲۰ میلی‌گرم/کیلوگرم دیانابول، کورکومین را با دوزهای ۵۰، ۱۰۰ و ۲۰۰ میلی‌گرم/کیلوگرم به مدت ۸ هفته به‌صورت گاواژ دریافت کردند. در پایان، آنزیم‌های آلکالین فسفاتاز، آلانین آمینوترانسفراز و آسپارتات آمینوترانسفراز اندازه‌گیری شدند و تغییرات کمی بافت کبد با استفاده از روش‌های استریولوژی مورد بررسی قرار گرفت. داده‌ها با استفاده از آنالیز واریانس یک‌طرفه و آزمون تعقیبی Tukey تجزیه و تحلیل شدند.

یافته‌ها: حجم کبد، هپاتوسیت‌ها، سینوزوئیدها و هم‌چنین سطح آنزیم‌های آلکالین فسفاتاز و آلانین آمینوترانسفراز در گروه دریافت کننده دیانابول نسبت به گروه کنترل افزایش معنی‌دار یافته بود ($p<۰/۰۵$). کورکومین با دوز ۱۰۰ و ۲۰۰ میلی‌گرم/کیلوگرم به‌طور معنی‌داری ($p<۰/۰۵$) حجم کبد، هپاتوسیت‌ها و سینوزوئیدها و هم‌چنین سطوح آنزیم‌های آلانین آمینوترانسفراز و آلکالین فسفاتاز را نسبت به گروه تیمار شده با دیانابول کاهش داد ($p<۰/۰۵$).

نتیجه‌گیری: به‌نظر می‌رسد که کورکومین به علت خواص آنتی‌اکسیدانی و ضد التهابی خود می‌تواند از تغییرات ساختاری و عملکرد کبدی به دنبال تجویز دیانابول جلوگیری کند.

واژه‌های کلیدی: متاندینون، مسمومیت کبدی، کورکومین، موش سوری، اثر حفاظتی

۱- دانش‌آموخته دکترای عمومی دامپزشکی، دانشکده دامپزشکی، دانشگاه رازی،کرمانشاه، ایران
۲- (نویسنده مسئول) استادیار گروه آموزشی علوم پایه و پاتوبیولوژی، دانشکده دامپزشکی، دانشگاه رازی، کرمانشاه، ایران
تلفن: ۳۸۳۲۲۵۹۹-۰۸۳، دورنگار: ۳۸۳۲۰۰۴۱-۰۸۳، پست الکترونیکی: n.goodarzi@razi.ac.ir

مقدمه

استروئیدهای آنابولیک آندروژنیک (Anabolic Androgenic Steroid; AAS)، مشتقات مصنوعی تستوسترون هستند که معمولاً برای تقویت عملکرد فیزیکی و افزایش توده عضلانی توسط ورزش‌کاران استفاده می‌شوند [۱]. استروئیدهای آنابولیک آندروژنیک برای درمان بیماری‌های مختلف از جمله کم خونی، اختلالات عملکردی گناد مردانه، آنژیوادم ارثی و پوکی استخوان [۳-۲] مورد استفاده قرار گیرد. با این حال، بزرگ شدن سینه‌ها، هیپوگونادیسم، اختلالات پوستی وکاردیومیوپاتی از عوارض جانبی هستند که پس از سوء مصرف کوتاه‌مدت و طولانی مدت این دسته از داروها رخ می‌دهند [۷-۴]. از آنجایی‌که استروئیدهای آنابولیک آندروژنیک توسط کبد متابولیزه می‌شوند، طیف گسترده‌ای از اختلالات کبدی مانند افزایش سطح آنزیم‌های کبدی، کلسترول و تری‌گلیسیرید [۸]، سرطان کبدی [۹] را به دنبال تجویز آنها می‌توان انتظار داشت. با توجه به مطالعات به نظر می‌رسد استرس اکسیداتیو و گونه‌های فعال اکسیژن (Reactive Oxygen Species; ROS) در هپاتوسیت‌ها مکانیسم اصلی آسیب‌زایی در سمیت کبدی ایجاد شده توسط AAS است. از طرف دیگر ساختار شیمیایی این داروها از جمله داشتن گروه آلکیل بر روی کربن شماره ۱۷ می‌تواند میزان سمیت کبدی آنها را افزایش دهد. متاندینون با نام تجاری دیانابول (Dianabol) یکی از استروئیدهای آنابولیک آندروژنیکی است که امروزه به‌طور گسترده استفاده می‌شود. این دارو نیز از دسته استروئیدهای ۱۷-آلفا آلکیله بوده و می‌تواند سمیت کبدی قابل توجه‌ای داشته باشد [۱۰]. در این رابطه مشخص شده است که، برخی از آنتی‌اکسیدان‌ها دارای اثر محافظتی بر مسمومیت کبدی القاء شده توسط AAS می‌باشند [۱۲-۱۱].

یکی از ترکیبات گیاهان با خواص آنتی‌اکسیدانی زردپوبه می‌باشد. زردچوبه پودر ریزوم خشک شده گیاه *Curcuma longa* است که به‌طور گسترده در کشورهای آسیایی مانند هند، چین و دیگر کشورها کشت می‌شود. مهم‌ترین مواد تشکیل دهنده زردچوبه، کورکومینوئیدها هستند که حدود ۳ تا ۵ درصد ترکیب زردچوبه را تشکیل می‌دهند و رنگ زرد زردچوبه را نیز ایجاد می کنند.

مهم‌ترین کورکومینوئیدی که بیش‌ترین خواص درمانی زردچوبه را به آن نسبت می‌دهند، کورکومین است که اولین بار در سال ۱۸۱۵از زردچوبه استخراج و در سال ۱۹۱۰ فرمول مولکولی آن کشف شد [۱۳].

مطالعاتی که در سطح برون تنی (in-vitro) و درون‌تنی (in-vivo) صورت گرفته است، خواص آنتی‌اکسیدانی، ضدسرطانی، ضد ویروسی، ضد روماتیسمی و ضد التهابی کورکومین را اثبات نموده‌اند [۱۴]. گروه‌های فنولی موجود در ساختارکورکومین توانایی آن در از بین بردن ROS ها و رادیکال‌های سوپراکسید را افزایش می‌دهند [۱۶-۱۵].

از آنجایی‌که، تغییرات کمی ساختار کبد پس از تجویز دیانابول، هم‌چنین اثر حفاظتی کورکومین بر روی تغییرات بافتی و آنزیمی کبد مورد مطالعه قرار نگرفته است، بنابراین، مطالعه حاضر با هدف تعیین اثرات حافظتی کورکومین به عنوان یک آنتی‌اکسیدان و ضد التهاب بر روی تغییرات

کبدی ناشی از مصرف متاندینون در موش سوری نر انجام شد.

مواد و روش‌ها

این تحقیق تجربی در گروه علوم پایه و پاتوبیولوژی دانشکده دام‌پزشکی دانشگاه رازی کرمانشاه در تابستان سال ۱۳۹۷ انجام شد. در این مطالعه ۳۵ سر موش سوری نر بالغ و سالم از نژاد Balb/c با میانگین وزنی ۲±۳۵ گرم از مرکز پرورش حیوانات آزمایشگاهی دانشکده دام‌پزشکی دانشگاه رازی تهیه و در محدوده دمایی ۲±۲۲ سانتی‌گراد، رطوبت نسبی ۵±۵۵ درصد و ۱۲ ساعت روشنایی و ۱۲ساعت تاریکی نگهداری شدند. حیوانات به صورت نامحدود به آب و غذا دسترسی داشتند. روش‌های مورد استفاده در این مطالعه، تحت نظر کمیته اخلاق کار با حیوانات دانشگاه رازی کرمانشاه بوده است. هم‌چنین این مطالعه دارای کد اخلاق به شماره ۳۹۶-۲-۰۱۴ از کمیته اخلاق کار با حیوانات آزمایشگاهی دانشگاه رازی کرمانشاه می‌باشد. یک هفته پس از سازگاری با محیط، حیوانات به‌طور تصادفی به پنج گروه ۷ تایی تقسیم شدند. گروه اول به عنوان کنترل ۰/۲ میلی‌لیتر سالین نرمال دریافت کرد، گروه دوم ۲۰ میلی‌گرم بر کیلوگرم دیانابول (قرص ۱۰ میلی‌گرمی، March pharmaceutical Co., Ltd) را که در نرمال سالین حل شده بود، دریافت کردند. گروه‌های سوم، چهارم و پنجم با دیانابول علاوه بر دریافت دیانابول (۲۰ میلی‌گرم بر کیلوگرم) کورکومین را با دوزهای ۵۰، ۱۰۰ و ۲۰۰ میلی‌گرم بر کیلوگرم به مدت ۵۶ روز (۸ هفته) از طریق گاواژ دریافت کردند. در آخرین روز تیمار، حیوانات با پنبه آغشته به کلروفرم بیهوش شدند و نمونه خون به طور مستقیم از قلب اخذ و سرم آنها با دستگاه سانتریفیوژ (EBA 20, Hettich, USA) با سرعت ۱۰۰۰۰ دور در دقیقه جدا شد و آنزیم‌های کبدی آلکالین فسفاتاز (Alkaline phosphatase; ALP)، آسپارتات آمینوترانسفراز (Aspartate aminotransferase; AST)و آلانین آمینوترانسفراز (Alanine aminotransferase; ALT) با کیت‌های شرکت پارس آزمون (Pars Azmoon Co. Iran) اندازه‌گیری شدند.

علاوه بر این، پس از تشریح حیوانات، کبد آنها برداشته شد و حجم کل آن بر اساس اصل ارشمیدوس اندازه‌گیری شد [۱۷]. سپس نمونه‌های کبدی به مدت یک هفته در فرمالین بافر ۱۰ درصد قرار گرفتند. پس از تثبیت، به منظور تهیه مقاطع تصادفی یکنواخت ایزوتروپیک (Isotropic Uniform Random, IUR) طول عروق و مجاری، نمونه‌ها از طریق روش orientator برش داده شدند [۱۴]. کلیه برش‌های بافتی به دست آمده از هر کبد به صورت معمول تحت پردازش بافتی قرار گرفتند. مقاطع بافتی با ضخامت ۵ میکرومتر با روش هماتوکسیلین و ائوزین (H&E) رنگ‌آمیزی شده و تصاویر بافتی با استفاده از میکروسکوپ نوری (CX2; Olympus, Japan) مورد مطالعه استریولوژیک قرار گرفتند.

برای تخمین دانسیته حجمی ساختارهای مورد نظر، از یک پروب نقطه‌ای حاوی ۲۵ نقطه (+) با فواصل عمودی و افقی مساوی در بزرگ‌نمایی نهایی × ۴۰۰ استفاده شد (شکل ۱). پروب تهیه شده بر روی مانیتور نصب گردید و با انطباق تصادفی آن بر روی تصویر مقاطع بافتی، بین ۱۰ تا ۱۴ میدان دید بررسی و دانسیته حجمی هپاتوسیت‌ها، سینوزوئیدها، ورید مرکزی، انشعابات ورید باب، شریان

کبدی و مجاری صفراوی در هر کبد با استفاده از روش شمارش نقطه و فرمول زیر محاسبه شد [۱۸]:

$$V_v := \frac{P_{structure}}{P_{reference}}$$

که در آن $\Sigma P_{structure}$ و $\Sigma P_{reference}$ به ترتیب مجموع نقاط برخوردکرده با ساختار مورد نظر و مجموع نقاط پروب در n میدان دید است.

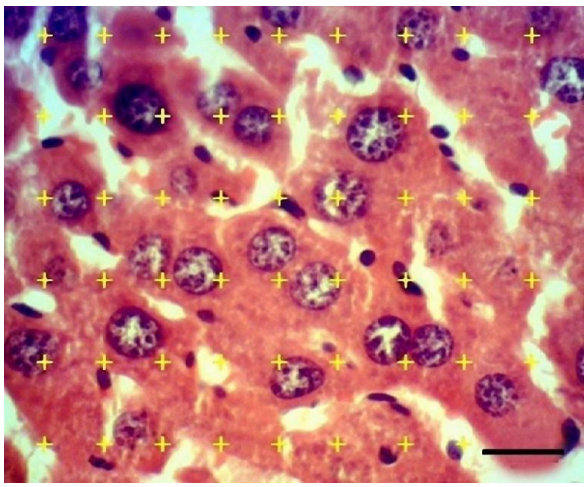

شکل ۱- پروب نقطه جهت محاسبه حجم نسبی (دانسیته حجمی) ساختارهای کبدی، با تقسیم مجموع تعداد نقاط برخورد کرده با ساختار مورد نظر بر مجموع نقاط برخورد کرده با بافت در n میدان دید به دست آمده است (نوار مقیاس = ۱۵ میکرومتر، بزرگ‌نمایی ۱۰۰۰×، H&E).

برای تعیین حجم تام ساختارهای مورد نظر، حجم نسبی آنها در حجم مرجع (حجم کبد) ضرب شد [۱۸]. دانسیته طول ورید مرکزی، ورید باب، شاخه‌های شریان کبدی و مجرای صفراوی با استفاده از پروب شمارش (۷۴۰ µm × ۷۴۰) و فرمول زیر (شکل ۲) تخمین زده شد:

$$L_v := 2 \times \frac{\Sigma Q}{a(\text{frame}) \times \Sigma \text{frame}}$$

که در آن ΣQ مجموع ساختار شمارش شده، Σframe تعداد کل چهارچوب شمارش شده و α(frame) مساحت پروب ۵۴۷۶۰۰ میکرومتر مربع است [۱۸].

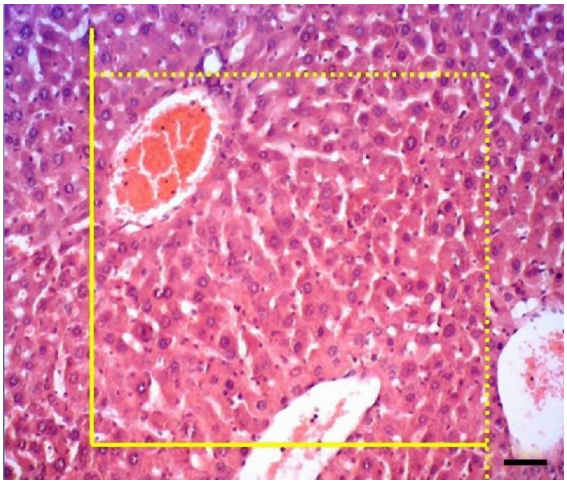

شکل ۲- پروب چهارچوب شمارش جهت تخمین طول عروق و مجاری صفراوی. با قرار دادن یک چهارچوب شمارش با اضلاع گسسته (خطوط شمارشی) و اضلاع ممتد (خطوط ممنوعه) بر روی تصاویر مقاطع بافتی تخمین زده می شود. ساختاری که تمام آنها یا بخشی از آن در داخل چارچوب شمارش قرار داشته باشد و با خطوط ممنوعه برخورد نکرده باشد، مورد شمارش قرار می‌گرفتند (نوار مقیاس = ۵۰ میکرومتر، بزرگ‌نمایی ۴۰۰×، H&E).

برای تجزیه و تحلیل داده‌های حاصل از این تحقیق از نرم‌افزار SPSS نسخه ۲۲ استفاده شد. با توجه به کمی بودن داده‌ها، ابتدا نرمال بودن توزیع فراوانی آنها توسط آزمون Kolmogorov- Smirnov تعیین شد (p>۰/۰۵). سپس میانگین پارامترها توسط آنالیز واریانس یک‌طرفه و آزمون تعقیبی Tukey مورد مقایسه قرار گرفت. نتایج حاصل به صورت انحراف معیار±میانگین گزارش شدند و سطح معنی‌داری در آزمون‌ها ۰/۰۵ در نظرگرفته شد.

نتایج

با توجه به نتایج، وزن و حجم کبد و هم‌چنین حجم کل هپاتوسیت‌ها و سینوزوئیدها در حیوانات تیمار شده با دیانابول به‌طور معنی‌داری در مقایسه با گروه کنترل افزایش یافت (جدول ۱). حجم کل ورید مرکزی و ورید باب در گروه تیمارشده با دیانابول به‌طور معنی‌داری در مقایسه با گروه

کنترل کاهش یافت (p<۰/۰۵)، در حالی‌که حجم کل مجاری صفراوی و شاخه‌های شریان کبدی تفاوت معنی‌داری نداشت (p>۰/۰۵) (جدول ۱). حجم کل کبد، هپاتوسیت‌ها و سینوزوئیدها به طور معنی‌داری با دوزهای ۱۰۰ و ۲۰۰ میلی‌گرم بر کیلوگرم کورکومین در مقایسه با گروه تیمارشده با دیانابول کاهش چشم‌گیری داشت (p<۰/۰۵). حجم ورید مرکزی، ورید باب و مجاری صفرا نیز با هر سه دوز کورکومین بهبود یافته بود (جدول ۱).

جدول ۱- وزن (میلی‌گرم) و حجم تام (میلی‌متر مکعب) کبد و ساختارهای کبدی در گروه‌های تیمار شده با دیانابول و دوزهای مختلف کورکومین (n=۷)

گروه ها	حجم (انحراف معیار±میانگین)							
	وزن کبد	کبد	هپاتوسیت‌ها	سینوزوئیدها	سیاهرگ مرکزی	سیاهرگ باب	سرخرگ کبدی	مجاری صفراوی
نرمال سالین	۱۷۴۰± ۲۲۰^{a}	۱۵۸۰± ۲۱۰^{a}	۱۲۴۸± ۱۱۸^{a}	۶۸± ۹^{a}	۱۴۴± ۱۵^{a}	۵۱±۱۴^{b}	۴/۱±۰/۹۱^{a}	۱۵± ۴^{a}
دیانابول	۲۰۸۶± ۱۷۶^{c}	۱۹۳۴±۲۵۰^{c}	۱۶۰۹±۲۰۴^{c}	۱۲۱±۱۲^{c}	۱۰۷± ۱۵^{b}	۳۱± ۹^{c}	۴/۲±۰/۷۶^{a}	۲۶± ۵^{a}
دیانابول+کورکومین ۵۰	۱۸۷۸±۴۹۹^{b}	۱۷۲۴± ۴۸۹^{b}	۱۴۰۸± ۸۵^{b}	۸۸±۹^{b}	۱۴۱± ۴۹^{a}	۴۴± ۶^{b}	۴/۰۷±۰/۵۵^{a}	۱۴± ۵^{a}
دیانابول+کورکومین۱۰۰	۱۷۷۰± ۳۸۷^{a}	۱۶۴۹± ۴۵۹^{a}	۱۳۲۰± ۶۵^{ab}	۸۸±۹^{b}	۱۳۱± ۲۱^{a}	۴۵± ۹^{b}	۴/۴۱± ۰/۲۶^{a}	۱۷± ۷^{a}
دیانابول+کورکومین ۲۰۰	۱۶۹۶± ۴۷۹^{a}	۱۶۰۱± ۳۵۰^{a}	۱۲۷۵± ۵۰^{a}	۷۴± ۷^{a}	۱۴۸± ۵۲^{a}	۵۵± ۶^{b}	۴/۱۶± ۱/۳۳^{a}	۱۵± ۴^{a}

آنالیز واریانس یک‌طرفه و آزمون تعقیبی Tukey، حروف غیر یک‌سان در هر ستون بیان‌گر وجود اختلاف معنی‌دار است. سطح معنی‌داری p<۰/۰۵

طول کل ورید مرکزی، ورید باب، مجاری صفراوی و شاخه‌های شریان کبدی، تغییرات معنی‌داری را در حیوانات تحت درمان با دیانابول و هم‌چنین در گروه های تحت درمان با کورکومین نسبت به گروه کنترل نشان نداد (p>۰/۰۵) (جدول ۲).

جدول ۲- طول (متر) عروق و مجاری صفراوی کبد در گروه های تیمار شده با دیانابول و دوزهای مختلف کورکومین (n=۷)

گروه‌ها	طول (متر)			
	سیاهرگ مرکزی	سیاهرگ باب	سرخرگ کبدی	مجاری صفراوی
نرمال سالین	۱/۲۱ ±۰ /۱۱^{a}	۱/۷۵ ± ۰/۷۷^{a}	۰/۶۸ ± ۰/۱۸^{c}	۰/۸۱ ± ۰/۲۹^{a}
دیانابول	۱/۰۸ ±۰ /۳۵^{a}	۱/۵۵ ± ۰/۴۲^{a}	۰/۵۹ ± ۰/۱۲^{a}	۰/۷۷ ± ۰/۲۱^{a}
دیانابول+کورکومین ۵۰	۱/۱۱ ± ۰/۲۵^{a}	۱/۱۲ ± ۰/۲۳^{a}	۰/۶۵ ± ۰/۰۵^{a}	۰/۸۴ ± ۰/۱۹^{a}
دیانابول+کورکومین۱۰۰	۱/۰۱ ± ۰/۲۵^{a}	۱/۶۱ ± ۰/۱۵^{a}	۰/۶۲ ±۰ /۱۵^{a}	۰/۸۵ ± ۰/۱۴^{a}
دیانابول+کورکومین ۲۰۰	۱/۱۹ ± ۰/۰۴^{a}	۱/۵۱ ± ۰/۳۷^{a}	۰/۵۸ ± ۰/۰۷ ^{a}	۰/۷۶ ± ۰/۰۹^{a}

آنالیز واریانس یک‌طرفه و آزمون تعقیبی Tukey، حروف غیر یک‌سان در هر ستون بیان‌گر وجود اختلاف معنی‌دار است. سطح معنی‌داری p<۰/۰۵

در بررسی ماکروسکوپی کبد، کیست‌های کبدی در سه مورد از حیوانات تحت درمان با دیانابول مشاهده شد (شکل ۳). در ارزیابی میکروسکوپیک مقاطع بافتی کبد در گروه کنترل دارای ساختار بافت شناختی طبیعی بود (شکل 4a)، در حالی که در موش‌های تیمارشده با دیانابول افزایش میزان رشته‌های کلاژن و تغییرات دژنراتیو در هپاتوسیت‌ها

مشاهده شد (شکل۴b). در گروه‌های تحت درمان با کورکومین این تغییرات بافت شناسی به میزان قابل توجهی بهبود یافته بودند (اشکال ۴ ج، ۴ د، ۴ ه).

سطح سرمی آنزیم‌های کبدی در جدول ۳ ارائه داده شده است. سطح آنزیم‌های ALP و ALT در گروه تیمارشده با دیانابول به طور معنی‌داری در مقایسه با گروه کنترل افزایش یافت (p<۰/۰۵)، در حالی‌که افزایش سطح آنزیم AST در گروه تیمارشده با دیانابول نسبت به گروه کنترل معنی‌دار نبود (p>۰/۰۵) بود. سطح سرمی آنزیم ALT با دوز ۲۰۰ میلی‌گرم برکیلوگرم کورکومین و سطح آنزیم ALP در همه گروه‌های تحت درمان با دوزهای مختلف کورکومین کاهش معنی‌دار داشت (p<۰/۰۵).



شکل ۳- نمای ماکروسکوپیک کبد در موش سوری تیمار شده با دیانابول (۲۰ میلی‌گرم/کیلوگرم) به مدت ۸ هفته. کیست کبدی در دایره نشان داده شده است (نوار مقیاس= ۱۰ میلی‌متر)

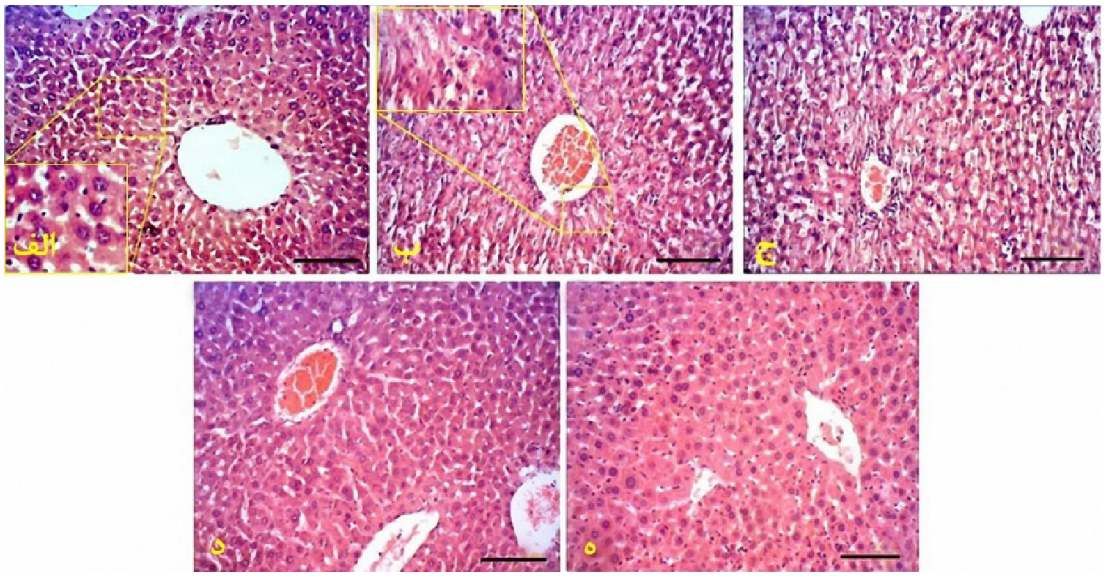

شکل ۴- مقاطع بافتی کبد در گروه‌های کنترل و تیمار شده با دیانابول و کورکومین. الف: گروه کنترل که ساختار کبد کاملا طبیعی مشاهده می شود. ب: گروه دریافت کننده دیانابول، که تکروز هپاتوسیت‌ها، به هم ریختگی نظم صفحات سلولی و افزایش رشته‌های کلاژن مشاهده می‌شود. ج: گروه دریافت کننده ۵۰ میلی‌گرم/کیلوگرم کورکومین. د: گروه دریافت کننده ۱۰۰ میلی‌گرم/کیلوگرم کورکومین. ه: گروه دریافت کننده ۲۰۰ میلی‌گرم/کیلوگرم کورکومین که صفحات هپاتوسیت‌ها منظم و طبیعی مشاهده می‌گردد (نوار مقیاس = ۱۰۰ میکرومتر، بزرگ نمایی ۱۰۰×، H&E).

جدول ۳- مقادیر آنزیم‌های کبدی (میلی‌گرم در دسی‌لیتر) در گروه‌های تیمار شده با دیانابول و دوزهای مختلف کورکومین (n=۷)

گروه ها	آنزیم‌های کبدی (انحراف معیار ± میانگین)		
	آلکالین فسفاتاز	آسپارتات آمینوترانسفراز	آلانین ترانسفراز
نرمال سالین	۸۱۱ ± ۲۹۳^{b}	۱۹۸ ± ۲۸/۶۲^{a}	۳۷/۴۱ ± ۱۱/۲۳^{c}
دیانابول	۱۳۱۱ ± ۳۷۸^{a}	۲۲۱ ± ۳۵^{a}	۵۶/۶۶ ± ۲۳/۷۱^{b}
دیانابول+کورکومین ۵۰	۸۶۰ ± ۱۸۵^{b}	۱۵۵ ± ۲۷/۳۳^{b}	۵۲/۳۳ ± ۱۶/۵۶^{b}
دیانابول+کورکومین ۱۰۰	۷۲۸ ± ۲۵۳^{b}	۱۵۹ ± ۳۹/۸۱^{b}	۶۱/۴۱ ± ۲۱/۷۳^{b}
دیانابول+کورکومین ۲۰۰	۵۵۷ ± ۲۴۲^{b}	۱۵۴ ± ۴۲/۷۲^{b}	۴۷/۶۱ ± ۲۳/۶۵^{c}

آنالیز واریانس یک‌طرفه و آزمون تعقیبی Tukey، حروف غیر یک‌سان در هر ستون بیان‌گر وجود اختلاف معنی‌دار است. سطح معنی‌داری $p<۰/۰۵$

بحث

در این تحقیق، تغییرات ساختاری کبد موش سوری به دنبال تجویز دیانابول و اثر کورکومین در بهبود این تغییرات با استفاده از روش‌های استریولوژی بررسی شد. هم‌چنین عملکرد کبد با اندازه گیری سطح سرمی آنزیم‌های کبدی مورد بررسی قرار گرفت.

نتایج به‌دست آمده نشان داد که وزن و حجم کبد پس از ۸ هفته تجویز دیانابول افزایش می‌یابد. در این راستا، Karbalay-Doust و Noorafshan [۱۹] و Gerez و همکاران [۲۰] نتایج مشابهی را پس تجویز ناندرولون دکانوات به عنوان یک داروی استروئید آنابولیک اندروژنیک گزارش نمودند. Viera و همکاران [۲۱] افزایش مقدار فیبر کلاژن کبد پس از ۵ هفته تیمار با ناندرولون دکانوات را مشاهده نمودند که یافته‌های ما با این گزارش مطابق بود. جالب توجه است، برخی مطالعات اولیه نشان داده‌اند که استروئیدهای آنابولیک آندروژنیک می‌توانند از پیشرفت بیماری‌هایی مانند سیروز کبدی، هپاتیت الکلی و هپاتیت حاد ویروسی که در آنها بافت هم‌بندی کبد افزایش می‌یابد، جلوگیری کنند [۲۲].

از آنجایی‌که هیپرتروفی و هیپرپلازی دو مکانیسمی هستند که می‌توانند باعث افزایش حجم کبد شوند. هم‌چنین مشخص شده است که داروهای AAS می‌توانند گیرنده‌های آندروژن بر روی هپاتوسیت‌ها و سایر انواع سلول‌ها تنظیم کنند و به این ترتیب باعث افزایش سنتز DNA و تقسیم سلولی و ایجاد هیپرپلازی می‌شوند [۲۴-۲۳]، بنابراین AAS را می‌توان به‌طور بالقوه به عنوان القاء کننده سرطان‌های کبدی در نظر گرفت. علاوه بر این، موارد متعددی از آدنوم و کارسینوم هپاتوسلولار پس از تجویز استروئیدهای آنابولیک مختلف گزارش شده است [۲۶-۲۵]. هم‌چنین مطالعات قبلی نشان داده شده است که AAS می‌تواند منجر به تکثیر شبکه اندوپلاسمی در هپاتوسیت‌ها شوند [۲۷]. در واقع، افزایش حجم کبد پس از دریافت استروئیدهای آنابولیک می‌تواند به‌طور جزئی به افزایش شبکه اندوپلاسمی و پروتئین‌های میکروسکوپی هپاتوسیت‌ها منجر شود. در نتیجه، افزایش کل حجم هپاتوسیت‌ها و کبد

در مطالعه حاضر ممکن است به‌طور عمده ناشی از هیپرپلازی هپاتوسیت‌ها و نه هیپرتروفی باشد.

به طور کلی پذیرفته شده است که ارزیابی آنزیم‌های کبدی در اختلالات کبدی اهمیت فراوانی دارد [۲۸]. با این حال، لازم به ذکر است که نه تنها یک آنزیم، بلکه دو یا چند آنزیم کبدی باید برای بررسی عملکرد کبد مورد بررسی قرار گیرد [۳۱-۲۹]. بر این اساس، نتایج مطالعه ما نشان داد که مصرف دیانابول منجر به افزایش سطح سرمی ترانس آمینازهای کبدی می‌شود. به نظر می‌رسد دیانابول باعث تخریب غشای سلول‌های کبدی و رهاسازی آنزیم‌های سیتوپلاسمی هپاتوسیت‌ها و در نهایت باعث افزایش سطح سرمی آنزیم‌ها می گردد.

از طرف دیگر مشخص شده است که درجه سمیت کبدی ناشی از ترکیبات AAS به ساختار مولکولی آنها و هم‌چنین دوز مورد استفاده بستگی دارد. به‌طوری‌که آندروژن‌های ۱۷-α آلکیله که به صورت خوراکی مصرف می‌شوند، میزان متابولیسم پایین و قابلیت زیستی بالاتری دارند و در نتیجه می‌توانند عملکرد کبدی را نسبت به AAS های غیر آلکیله بیشتر تحت تأثیر قرار دهند [۱۰]. در این راستا، Kuipers و همکاران نشان دادند تزریق عضلانی اثرات ناندرولون دکانوات، تستوسترون و استنوزولول به مدت ۸ هفته در بدن‌سازان تغییری در مقادیر آنزیم‌های کبدی در طول مطالعه به‌وجود نمی‌آورد [۳۱]. هم‌چنین Boada و همکاران [۲۸] به طور مشابه‌ای هیچ تغییری در سطوح سرمی ترانس آمینازهای کبدی پس از تیمار حاد و مزمن موش‌های صحرایی با استنوزولول مشاهده نکردند. علاوه بر این، دیگر محققین نیز تغییری در سطوح سرمی ALT و AST پس از تیمار طولانی مدت دیگر حیوانات آزمایشگاهی با AASهای ۱۷-α آلکیله گزارش نکردند [۳۲]. بر اساس این نتایج متناقض، به‌نظر می‌رسد که شدت آسیب‌های کبدی ناشی از AAS می‌تواند تا حدی با حساسیت‌های فردی نیز تعیین شود [۲۸].

مکانیزم دقیق ایجاد مسمومیت کبدی توسط ASS تا به حال به طور کامل شناخته نشده است. به‌طور کلی ROS ها عمدتاً به عنوان یک محصول جانبی در فرآیندهای متابولیسم تولید می‌شوند. هم‌چنین کبد نقش کلیدی کبد در متابولیسم و پاتوژنز مسمومیت کبدی القاء شده توسط استرس اکسیداتیو دارد [۱۰].

مطالعات مختلف نشان داده‌اند که مسمومیت کبدی القاء شده توسط AAS های ۱۷-α آلکیله با استرس اکسیداتیو و افزایش ROSها در سلول‌های کبدی مرتبط است [۳۶-۳۳]. هم‌چنین این عوامل می‌توانند بتا اکسیداسیون اسیدهای چرب را در میتوکندری افزایش دهند. بنابراین باعث افزایش رادیکال‌های آزاد و ایجاد مسمومیت‌های کبدی می‌شوند [۳۷]. در این راستا، با توجه به نتایج مطالعه ما، کورکومین در دوزهای بالاتر (۱۰۰ و ۲۰۰ میلی‌گرم/کیلوگرم) توانست وزن و حجم کبد را به‌طور قابل توجهی افزایش دهد. علاوه بر این، میزان آنزیم‌های ALP و ALT به میزان قابل توجهی در گروه‌های تحت تیمار با کورکومین با دوز بالا (۲۰۰ میلی‌گرم/کیلوگرم) کورکومین کاهش یافت. در این راستا مشخص شده است که گروه‌های فنولیک β-دیکتون، و هم‌چنین گروه‌های متوکسی در کورکومین، مسئول ویژگی‌های آنتی‌اکسیدانی کورکومین و حذف رادیکال‌های آزاد هستند [۳۸]. هم‌چنین هم‌سو با مطالعه ما،

Salahshoor و همکاران [۳۹] نشان دادند که کورکومین می‌تواند کاهش وزن کبد و هپاتوسیت‌ها و هم‌چنین اتساع ورید مرکزی به علت مسمومیت کبدی ناشی از نیکوتین را کاهش دهد. هم‌چنین نشان داده شده است که دوزهای ۲۰۰ و ۶۰۰ میلی‌گرم بر کیلوگرم کورکومین می‌تواند با مداخله در بیان پروتئین‌های مرتبط به چرخه سلولی از ایجاد هیپرپلازی کبدی و التهاب ناشی از دی اتیل نیتروزآمین جلوگیری نماید [۴۰].

نتیجه‌گیری

در نهایت، نتایج این مطالعه نشان می‌دهد که دیانابول به عنوان یک استروئید آنابولیک آندروژنیک می‌تواند با تغییر سطح آنزیم‌های کبدی و ساختار کبدی در موش سوری اثرات مسمومیت کبدی ایجاد نماید. از سوی دیگر، کورکومین به علت اثرات آنتی‌کسیدانی و ضد التهابی خود در دوزهای بالا می‌تواند از آسیب کبدی جلوگیری نموده و در نتیجه عمل‌کرد کبد را در برابر اثرات نامطلوب دیانابول تقویت نماید. در این مطالعه با توجه به محدودیت‌های سخت افزاری و مالی، امکان بررسی تغییرات بافت کبد به کمک میکروسکوپ الکترونی مقدور نبود و هم‌چنین اندازه‌گیری آنزیم‌های مرتبط با استرس اکسیداتیو انجام نشده است. لذا پیشنهاد می‌گردد که در مطالعات آینده تغییرات فراساختاری هپاتوسیت‌ها، سینوزوئیدهای کبدی و سطوح آنزیم‌های کاتالاز، سوپراکسید دیسموتاز، گلوتاتیون پراکسیداز و مالون دی آلدئید در این مدل مورد بررسی قرارگیرد.

تشکر و قدردانی

این مطالعه از پایان نامه آقای بهزاد طاری به منظور دریافت درجه دکترای عمومی دامپزشکی استخراج شده است. بدین وسیله از معاونت محترم پژوهشی دانشگاه رازی به دلیل حمایت-های مالی تقدیر و تشکر می‌گردد. هم‌چنین از همکاری‌های آقای محمد مهدی زنگنه در انجام مراحل مختلف این تحقیق تقدیر می‌گردد.

References

[1] Shahidi NT. A review of the chemistry, biological action, and clinical applications of anabolic-androgenic steroids. *Clin Ther* 2001; 23(9): 1355–90.

[2] Shahidi NT, Diamond LK. Testosterone-induced remission in aplastic anemia of both acquired and congenital types. Further observations in 24 cases. *N Engl J Med* 1961; 264(19): 953–67.

[3] Moss JL, Crosnoe LE, Kim ED. Effect of rejuvenation hormones on spermatogenesis. *Fertil Steril* 2013; 99(7):1814–20.

[4] Babigian A, Silverman RT. Management of gynecomastia due to use of anabolic steroids in bodybuilders. *Plast Reconstr Surg* 2001; 107(1): 240–2.

[5] Rahnema CD, Lipshultz LI, Crosnoe LE, Kovac JR, Kim ED. Anabolic steroid induced hypogonadism: diagnosis and treatment. *Fertil Steril* 2014; 101(5): 1271–9.

[6] Scott 3rd M, Scott A. Effects of anabolic-androgenic steroids on the pilosebaceous unit. *Med Pract* 1992; 50(2): 113–6.

[7] Sullivan ML, Martinez CM, Gennis P, Gallagher EJ. The cardiac toxicity of anabolic steroids. *Prog Cardiovasc Dis* 1988; 41(1): 1–15.

[8] Kafrouni MI, Anders RA, Verma S. Hepatotoxicity associated with dietary supplements containing anabolic steroids. Clin. *Gastroenterol Hepatol* 2007; 5(7): 809–12.

[9] Maravelias C, Dona A, Stefanidou M, Spiliopoulou C. Adverse effects of anabolic steroids in athletes. A constant threat. *Toxicol Lett* 2005; 158(3): 67.

[10] Bond P, Llewellyn W, Van Mol P. Anabolic androgenic steroid-induced hepatotoxicity. *Med Hypotheses* 2016; 93: 150-3.

[11] Pagonis TA, Koukoulis GN, Hadjichristodoulou CS, Toli PN, Angelopoulos NV. Multivitamins and phospholipids complex protects the hepatic cells from androgenic-anabolic-steroids-induced toxicity. *Clin Toxicol* 2008; 46(1): 57–66.

[12] Radovanovic´ D , Jovanovic´ D, Mihailovic´ D, Rankovi´c G, Stojiljkovi´c N, Dimitrov V. Hepatoprotective effects of silymarin in androgenic-anabolic steroid-induced liver damage. *Med Pregl* 2003; 56(1): 79–83.

[13] Aggarwal BB, Sundaram C, Malani N, Ichikawa H. Curcumin: the Indian solid gold. *Adv Exp Med Biol* 2007; 595:1-75.

[14] Gescher A, Pastorino U, Plummer SM, Manson MM. Suppression of tumour development by substances derived from the diet—mechanisms and clinical implications. *Br J Clin Pharmacol* 1998; 45(1): 1-12.

[15] Pozharitskaya ON, Ivanova SA, Shikov AN, Makarov VG. Separation and free radical□scavenging activity of major curcuminoids of Curcuma longa using HPTLC□DPPH method. *Phytochem Anal* 2008; 19(3): 236-243.

[16] Reddy ACP, Lokesh BR. Effect of dietary turmeric (Curcuma longa) on iron-induced lipid peroxidation in the rat liver. *Food Chem Toxicol* 1994; 32(3): 279-283.

[17] Scherle W. A simple method for volumetry of organs in quantitative Stereology. *Mikroskopie* 1970;26(1): 57–60.

[18] Nyengaard JR. Stereologic methods and, their application in kidney research. *J Am Soc Nephrol* 1999; 10(5): 1100–23.

[19] Karbalay-Doust S, Noorafshan A. Stereological study of the effects of nandrolone decanoate on the mouse liver. *Micron* 2009; 40(4): 471-5.

[20] Gerez JR, Frei F, Camargo IC. Histological assessment of ovaries and uterus of rats subjected to nandrolone decanoate treatment. *Contraception* 2005; 72(1): 77–80.

[21] Vieira RP, Franca RF, Damaceno-Rodrigues NR, Dolhnikoff M, Caldini EG,Carvalho CR, Ribeiro W, et al. Androlone decanoate. *Med Sci Sports Exerc* 2008; 40(5): 842-7.

[22] Gloud C. Anabolic-androgenic steroid treatment of liver diseases. *Liver* 1984; 4(3): 159-69.

[23] Yager JD, Zurlo J, Sewall C, Lucier G, Hongchin H. Growth stimulation followed by growth inhibition in livers of female rats treated with ethinylestradiol. *Carcinogenesis* 1994; 15(10): 2117-23.

[24] Giannitrapani L, Soresi M, La Spada E, Cervello M, D'Alessandro N,Montalto G. Sex hormones and risk of liver tumor. *Ann NY Acad Sci* 2006;1089: 228–36.

[25] Carrasco D, Prieto M, Pallardo L, et al. Multiple hepatic adenomas after long-term therapy with testosterone enanthate. *J Hepatol* 1985; 1(6): 1573-8.

[26] Serke S, Dienemann D, Speck B, et al. Hepatocellular carcinoma and focal nodular hyperplasia associated with

norethandrolonetherapy: *A case report Blut* 1986; 52(2): 111-6.

[27] Saborida A, Fulgencio M, Megias A. Effects of training and anabolic-androgenic steroids on drug metabolism in rat liver. *Med Sci Sports Exerc* 1993; 25(7): 815-22.

[28] Boada LD, Zumbado M, Torres S, et al. Evaluation of acute and chronic hepatotoxic effects exerted by anabolic-androgenic steroid stanozolol in adult male rats. *Arch Toxicol* 1999; 73(8-9): 465–72.

[29] Berrahall A, Hajjaji N. Antioxidant enzymes activities and bilirubin level in a adult rats treated with load. *C R Biol* 2007; 330(8): 581-8.

[30] Nunez M. Hepatotoxicity of antiretrovirals: incidence, mechanisms and management. *J Hepatol* 2006; 44(1): 132–9.

[31] Kuipers H, Wijnen JA, Hartgens F, Willems SM. Influence of anabolic steroids on body composition, blood pressure, lipid profile and liver functions in body builders. *Int J sports Med* 1991; 12(4): 413–8.

[32] Saborido A, Vila J, Odriozola JM, MegõÂas A. Effects of anabolizing androgens on hepatic monooxygenase activities. In: Shipe JR, Savory J (eds) Drugs in competitive athletics, Blackwell Scienti®c Publications, Oxford, 1991; pp: 121-55.

[33] Welder AA, Robertson JW, Melchert RB. Toxic effects of anabolic-androgenic steroids in primary rat hepatic cell cultures. *J Pharmacol Toxicol Methods* 1995; 33(4): 187–95.

[34] Pey, Saborido A, Bl´azquez I, Delgado J, Megı'aas A. Effects of prolonged stanozolol treatment on antioxidant enzyme activities, oxidative stress markers, and heat shock protein hsp72 levels in rat liver. *J Steroid Biochem Mol Biol* 2003; 87(4): 269–77.

[35] El-Moghazy M, Tousson E, Sakeran MI. Changes in the hepatic and renal structure and function after a growth promoter boldenone injection in rabbits. *Anim Biol-Leiden* 2010; 62(2): 171.

[36] Frankenfeld SP, Oliveira LP, Ortenzi VH, Rego-Monteiro IC, Chaves EA, Ferreira AC, et al. The anabolic androgenic steroid nandrolone

decanoate disrupts redox homeostasis in liver, heart and kidney of male wistar rats. *PLoS one* 2014; 9: 1-8.

[37] Lin H, Lu J-P, Laflamme P, Qiao S, Shayegan B, Bryskin I et al. Inter-related in vitro effects of androgens, fatty acids and oxidative stress in prostate cancer: a mechanistic model supporting prevention strategies. *Int J Oncol* 2010; 37(4):761.

[38] Garcia nino WR, Pedraza Chaverri J. Protective effect of curcumin against heavy metals- induced liver damage. *Food Chem Toxicol* 2014; 69: 182- 201.

[39] Salahshoor M, Mohamadian S, Kakabaraei S, Roshankhah S, Jalili. Curcumin improves liver damage in male mice exposed to nicotine. *J Tradit Complement Med* 2016; 6(2): 176-83

[40] Chaung S, Cheng AL, Lin JK, Kuo ML. Inhibition by curcumin of diethylnitrosamine-induced hepatic hyperplasia, inflammation, cellular gene products and cell-cycle-related proteins in rats. *Food Chem Toxicol* 2000; 38(11): 991-5.

The Protective Effect of Curcumin Against Methandienone Induced Hepatotoxicity in Male Mice: An Experimental Study

B. Taari[1], N. Goodarzi[2]

Received: 10/07/2018 Sent for Revision: 01/10/2018 Received Revised Manuscript: 05/11/2018 Accepted: 12/12/2018

Background and Objectives: Due to the approved antioxidant effects of curcumin, this study was conducted to investigate the hepatoprotective effects of curcumin against methandienone (dianabol) induced hepatotoxicity in male mice.

Materials and Methods: In this descriptive study, 35 adult male mice (weight=35±2 g) were randomly assigned into five groups. The first group received 0.2 ml of normal saline and second group received dianabol at 20 mg/kg/day orally. The treatment groups treated with 20 mg/kg/day of dianabol plus 50, 100 and 200 mg/kg/day of curcumin, during 8 weeks by gavage. At the end of the experiment, the level of alkaline phosphatase, alanine aminotransferase and aspartate amiotrasferase enzymes were measured and the quantitative changes of liver tissue were examined using stereological procedures. The data were analyzed using one-way ANOVA and Tukey's post-hoc test.

Results: The volume of the liver, hepatocytes, sinusoids as well as alanine aminotrasferase and alkaline phosphatase levels increased significantly in dianabol treated group as compared with the control group ($p<0.05$). Curcumin at 100 and 200 mg/kg doses significantly decreased the volume of the liver, hepatocytes, and sinusoides as well as the alanine aminotrasferase and alkaline phosphatase levels when compared to the dianabol treated group ($p<0.05$).

Conclusion: It seems that curcumin due to its anti-oxidant and anti-inflammatory properties can inhibit hepatic structural and functional alterations following dianabol administration.

Key words: Methandienone, Hepatotoxicity, Curcumin, Mice, Protective effect

Funding: This research was funded by Razi University, Kermanshah, Iran

Conflict of interest: None declared.

Ethical approval: The Ethics Committee of Razi University approved the study (Ethic Nubmer: 396-2-014).

How to cite this article: Taari B, Goodarzi N. The Protective Effect of Curcumin Against Methandienone Induced Hepatotoxicity in Male Mice: An Experimental Study. *J Rafsanjan Univ Med Sci* 2019; 17 (11): 989-1002. [Farsi]

1- D.V.M Graduate, Faculty of Veterinary Medicine, Razi University, Kermanshah, Iran, ORCID: 0000-0003-4742-1067
2- Assistant Prof., Dept. of Basic and Pathobiological Sciences, Faculty of Veterinary Medicine, Razi University, Kermanshah, Iran ORCID: 0000-0003-4704-6076
(Corresponding Author) Tel: (083) 38322599, Fax: (083) 38320041, E-mail: n.goodarzi@razi.ac.ir