

کیست استخوانی تروماتیک در قدام مندیبل دختر ۱۴ ساله: گزارش مورد

علی سالاری مقدم^۱، لیلی زاهدی^۲، نادر نوایی^۳

دریافت مقاله: ۹۵/۲/۱۱ ارسال مقاله به نویسنده جهت اصلاح: ۹۵/۴/۶ دریافت اصلاحیه از نویسنده: ۹۵/۷/۴ پذیرش مقاله: ۹۵/۷/۱۱

چکیده

زمینه و هدف: کیست استخوانی تروماتیک (Traumatic Bone Cyst, TBC)، نوعی کیست داخل استخوانی است که در فک‌ها شایع نیست. گزارش مورد حاضر، به توصیف یک مورد TBC می‌پردازد که در قسمت سیمفیز مندیبل بروز پیدا کرده بود.

شرح مورد: بیمار خانم ۱۴ ساله‌ای بود که در رادیوگرافی پانورامیک وی، یک ضایعه رادیولوسنت یونی‌لاکولار با گسترش به فضاهای بین ریشه دندان‌ها در ناحیه سیمفیز مندیبل مشاهده شد. بیمار هیچ علامت بالینی نداشت. مجموعه نمای رادیوگرافیک و مشاهده حفره استخوانی پر از خون حین جراحی، تشخیص TBC را برای ما قطعی نمود. ضایعه پس از عمل جراحی بهبود پیدا کرد.

نتیجه: در مواجهه با ضایعات رادیولوسنت در فک پایین که به نواحی بین‌دندانی گسترش یافته باشد، به‌خصوص در افراد جوان، بایستی مطرح نمودن TBC در تشخیص‌های افتراقی، مدنظر قرار گیرد.

واژه‌های کلیدی: کیست استخوانی تروماتیک، مندیبل، گزارش مورد

مقدمه

solitary bone cyst, osteodystrophic bone cyst نیز یاد شده است [۴]. TBC معمولاً بدون علامت است و به صورت تصادفی در جریان انجام رادیوگرافی‌های معمول دندانپزشکی کشف می‌گردد [۵]. از آنجایی که در تشخیص افتراقی TBC ضایعات کیستیک استخوانی مهمی نظیر odontogenic keratocyst (OKC) مطرح می‌گردد و نمای غالب رادیوگرافی TBC یعنی گسترش ضایعه به نواحی استخوانی بین‌دندانی به صورت کنگره‌ای (scalloped)، شباهت آن را به ضایعات مذکور تقویت می‌نماید [۵] و نیز

Traumatic Bone Cyst (TBC) ضایعه‌ای داخل استخوانی است که به دلیل فقدان پوشش اپی‌تلیالی، کیستی حقیقی محسوب نمی‌شود [۱]. این ضایعه فکی اغلب در دهه‌های اول و دوم زندگی رخ می‌دهد و با حدود ۱٪ شیوع در میان کیست‌های فکی، عملاً ناشایع محسوب می‌گردد [۲]. TBC بیشتر در استخوان مندیبل و در ناحیه پرمولر-مولر ایجاد می‌گردد [۳] و از آن در مطالعات مختلف با نام‌های دیگری از جمله simple bone cyst,

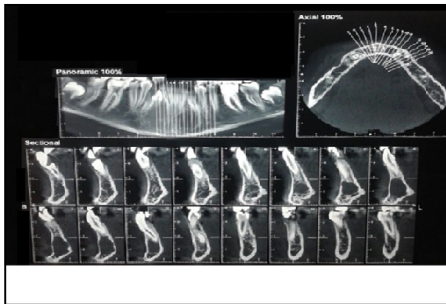
۱- دستیار تخصصی بیماری‌های دهان، دانشکده دندان پزشکی، دانشگاه علوم پزشکی کرمان، کرمان، ایران

۲- نویسنده مسئول) دندان پزشک

تلفن: ۰۳۴۳۲۱۱۹۰۲۱، دورنگار ۰۳۴۳۲۱۱۸۰۷۳، پست الکترونیکی: zahedileili@yahoo.com

۳- دانشیار بخش بیماری‌های دهان، دانشکده دندانپزشکی، دانشگاه علوم پزشکی کرمان، کرمان، ایران

بررسی وایتالیته دندان‌های مجاور با استفاده از تست سرما و تست الکتریکی پالپ نشان داد که کلیه این دندان‌ها وایتال بودند. CBCT درخواست شده برای بیمار که با دستگاه (Planmeca) (KVP:90 mA:10 FOV:8cm) 3D انجام گردید در ناحیه مبتلا نازک شدن صفحات باکال و لینگوال استخوان مندیبل را بدون وجود پرفوراسیون نشان داد. صفحه باکال استخوانی به میزان خفیفی دچار expansion شده بود. لامینادورای دندان‌های مجاور ضایعه سالم بود و هیچ‌گونه تحلیلی در ریشه این دندان‌ها مشاهده نگردید (شکل ۲).



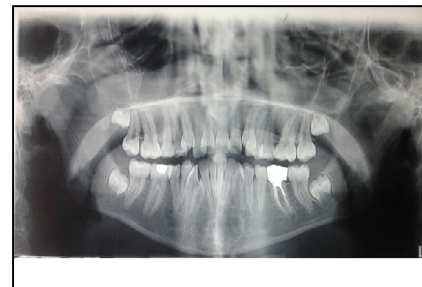شکل ۲- CBCT حدود ضایعه و تأثیر آن بر ساختارهای اطراف را نشان می‌دهد.

جهت کمک به تشخیص بالینی، اسپیراسیون با سوزن گیج ۱۵ انجام گردید. نتیجه حاصل از اسپیراسیون دو تا سه قطره خون بود که ارزش تشخیصی قابل توجهی نداشت. بر اساس معاینات بالینی و رادیوگرافی پانورامیک و CBCT انجام شده، تشخیص‌های TBC، OKC و کیست یا نئوپلاسم داخل استخوانی ناشناخته دیگر برای بیمار مطرح گردید و ضایعه بمنظور بیوپسی اکسیژنال تحت جراحی در بخش جراحی دانشکده دندانپزشکی کرمان قرار گرفت. عمل جراحی تحت بی‌حسی موضعی با لیدوکائین ۲٪ و اپی‌نفرین ۱/۱۰۰،۰۰۰ با تکنیک بی‌حسی بلاک‌منتال دوطرفه تحت شرایط استریلیزاسیون کامل انجام گردید. فلپ با برش سالکولار از ناحیه دیستال دندان

به دلیل نازک بودن دیواره بافت نرم پوشاننده ضایعه که باعث آسیب ضایعه حین برداشت جراحی و دشوار یا غیرممکن ساختن ارزیابی هیستوپاتولوژیک آن می‌گردد، بنابراین تشخیص افتراقی TBC از اهمیت خاصی برخوردار است [۶] و با در نظر گرفتن اینکه TBC در میان ضایعات داخل استخوانی ضایعه‌ای نسبتاً نادر محسوب می‌شود [۶-۵]، گزارش موارد جدید آن حائز اهمیت است.

معرفی بیمار

دختر ۱۴ ساله ایرانی حین انجام درمان ارتودنسی به دلیل مشاهده شدن ضایعه داخل استخوان فک پایین در رادیوگرافی، از طرف ارتودنتیست به بخش بیماری‌های دهان دانشکده دندانپزشکی کرمان ارجاع گردید. در تاریخچه پزشکی بیمار سابقه ابتلا به بیماری سیستمیکی وجود نداشت. بیمار هیچ‌گونه علامتی نظیر درد، بی‌حسی و پاراستزی را در فک‌ها اظهار نمی‌کرد و معاینه داخل دهانی و خارج دهانی نیز هیچ‌گونه علائمی دال بر تورم، عدم تقارن، قرمزی مخاط یا پوست را نشان نداد. رادیوگرافی پانورامیک بیمار که با دستگاه Planmecipromax (kvp:72 mA:10) ساخت کشور فنلاند انجام شده بود، ضایعه رادیولوسنت یونی‌لاکولار با حدود مشخص در ناحیه قدام فک پایین را نشان داد که اندازه تقریبی آن 16*18 میلی‌متر مربع بود (شکل ۱).



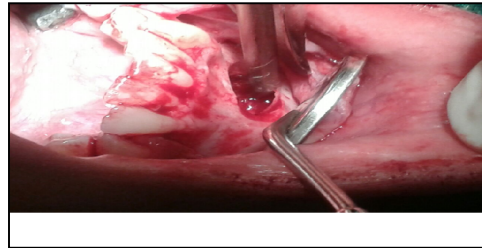
شکل ۱- رادیوگرافی پانورامیک اولیه، ضایعه‌ای رادیولوسنت را در قدام مندیبل نشان می‌دهد.

بحث

فقدان پوشش اپی تلیالی و پر بودن حفره استخوانی از مایع سرمی-خونی در بیمار حاضر نشان داد که تشخیص نهایی TBC است. TBC به ندرت ممکن است در قدام مندیبل مشاهده شود؛ درحالی که ضایعه گزارش شده حاضر همانند موارد گزارش شده توسط Kumar و Bechlet در ناحیه سیمفیز مندیبل رخ داده است [۷-۸، ۳].

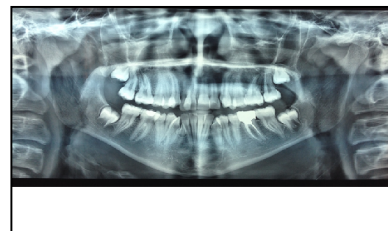اتیولوژی TBC به طور قطعی شناخته نشده و در مورد مکانیسم ایجاد آن تئوری‌های مختلفی ارائه گردیده است. یک فرضیه، اختلال موضعی در تمایز سلولی طی استخوانی شدن و در نتیجه اختلال در تولید و رشد استخوان را در ایجاد TBC دخیل می‌داند. ویژگی‌هایی نظیر وقوع بیشتر TBC در دهه‌های نخست زندگی و نیز وقوع بیشتر آن در مجاورت نواحی ریمادلینگ استخوانی این فرضیه را تقویت می‌کند [۳]. اما فرضیه دیگری که بیشتر مورد قبول است، وقوع TBC را با وارد آمدن ترومای منجر به خون‌ریزی در داخل فضاهای مغز استخوان مرتبط می‌داند. چنانچه فشار ناشی از هماتوم حاصل از خون‌ریزی منجر به قطع درناژ وریدی، ایسکمی و نکروز مغز استخوان شود و فعالیت آنزیماتیک برای لیز لخته نیز منجر به تخریب موضعی استخوان گردد، وقوع کلیه این پدیده‌ها به ایجاد حفره سیستمیک منتهی می‌شود [۲-۳]. این تئوری وقوع بیشتر TBC در سنین پایین، که احتمال تروما نیز بیشتر است، را توجیه می‌نماید. با این حال، اکثر بیماران، از جمله بیمار ما، سابقه‌ای از تروما به ناحیه فک را ابراز نمی‌کنند (یا ممکن است به خاطر نیاورند). در بررسی ۲۱ بیمار مبتلا به TBC توسط CortellBallester و همکاران تنها در ۲۳/۸٪ از موارد سابقه تروما وجود داشت و در مطالعه MartinsFilho و همکاران نیز در میان ۲۶ بیمار تنها ۴ مورد سابقه تروما ذکر شده بود [۹، ۱]. با این حال،

۲ سمت راست تا ناحیه دیستال دندان ۴ سمت چپ ۱۵ بمنظور دسترسی به ضایعه از صفحه باکال استخوان مندیبل داده شد و دیواره استخوانی باکال مربوط به ضایعه با فرز روند برداشته شد. ضایعه پس از کنار زدن فلپ و برداشتن استخوان به صورت حفره‌ای مملو از مایع سرمی-خونی در زمینه‌ای از بافت نرم نازک مشاهده گردید (شکل ۳).



شکل ۳- نمای جراحی ضایعه، حفره استخوانی پر از خون را نشان می‌دهد.

محتویات مذکور با استفاده از کورت Hu-Friedy از داخل حفره استخوانی خارج شده و دیواره داخلی حفره به دقت کورتاژ گردید. سپس فلپ به روی حفره برگردانده شد و با نخ سیلک 3/0 و با روش simple سوچور شد. به دلیل آسیب بافت در حین خارج نمودن امکان بررسی میکروسکوپی آن فراهم نگردید. در مراجعه اول بیمار یک هفته بعد از جراحی، برداشت سوچور انجام شد. بیمار از علامت خاصی شکایت نداشت و روند التیام محل جراحی قابل قبول بود. در فالوآپ ۶ ماهه و یک‌ساله بیمار، انجام رادیوگرافی پانورامیک ترمیم استخوانی قابل قبول و عدم عود ضایعه را نشان داد (عکس ۴).



شکل ۴- رادیوگرافی پانورامیک ۶ ماه بعد از جراحی، بهبود نسبی ضایعه را نشان می‌دهد.

تحلیل یافته لاکوناهاى هوشیپ، سلول‌های استئوکلاست و کانون‌های هموراژ است [۱۰].

برخی محققان معتقدند وجود مایع سرمی-خونی در داخل حفره استخوانی TBC نشان‌دهنده مراحل نخست ایجاد ضایعه است [۳،۱۱] که به همراه دیواره نازک بافت نرم، مانند نمونه حاضر، بررسی هیستوپاتولوژیک را غیرممکن می‌سازد. در بررسی Ballester و همکاران بر روی ۲۱ بیمار مبتلا با TBC، نیز امکان ارزیابی هیستوپاتولوژیک، تنها برای ۹/۵۲٪ بیماران فراهم گردیده بود. در این موارد، تشخیص نهایی ضایعه بر اساس معاینات بالینی، یافته‌های رادیولوژیک و مشاهدات حین جراحی صورت می‌گیرد [۸-۹].

بیمار حاضر در ارزیابی ۶ ماهه و یک‌ساله پس از مداخله جراحی، ترمیم حفره استخوانی و عدم عود ضایعه را نشان داد؛ هرچند مطالعه Suei و همکاران در ارزیابی نتایج ۱۳۲ بیمار مبتلا به TBC، میزان عود بالای ۷۰٪ را نشان می‌دهد. در مورد حفرت بزرگ یا ضایعات عودکننده، توصیه شده است که از روش‌های مکمل مانند پر نمودن حفره استخوانی با مواد پیوندی استفاده شود [۱۱-۱۳].

نتیجه‌گیری

ویژگی‌های قابل توجه بیمار حاضر شامل بروز ضایعه در قدام مندیبل، عدم سابقه تروما، عدم وجود علائم بالینی و مشاهده حفره استخوانی مملو از مایع سرمی-خونی در حین جراحی بود. گزارش مورد حاضر، اهمیت این مسئله را نشان می‌دهد که در برخورد با ضایعات رادیولوژیک یونی‌لاکولار در فک پایین بیمار جوان که ناحیه اینترادیکولار دندان‌های مجاور توسط ضایعه به حالت کنگره‌ای درآمده است، بایستی مطرح نمودن TBC در

عده‌ای از محققان معتقدند اعمال میکروتروماهای متعدد به فک‌ها می‌تواند در گذر زمان عامل ایجاد TBC گردد [۲، ۳-۹].

برخی مطالعات وجود علائمی نظیر درد و حساسیت دندان، پاراستزی و فیستول را در TBC گزارش نموده‌اند [۴] که با ویژگی‌های بالینی بیمار ما مغایرت دارد. مطالعه MartinsFilho و همکاران بر روی ۲۶ بیمار، تنها در سه مورد گزارش درد را نشان داده است و همچنین در ۹۲٪ موارد هیچ‌گونه تورم بالینی را ذکر ننموده است [۱]. در مطالعه Imanimoghaddam و همکاران، TBC باعث جابجایی دندان‌های مجاور و بروز تحلیل در لامینادورای دندان‌های مجاور گردیده که این یافته نیز با ویژگی‌های بالینی بیمار حاضر متفاوت است [۴].

این امکان وجود دارد که TBC نمای رادیوگرافی مالتی‌لاکولار را نشان دهد که این نما در نتیجه تمایل ضایعه به دالبری کردن سطح اندوستال کورتکس استخوان بروز می‌کند. البته اکثریت موارد گزارش شده از جمله بیمار حاضر نمای رادیوگرافی یونی‌لاکولار را ثبت نموده‌اند و در صورت بروز نمای مالتی‌لاکولر، تشخیص‌های افتراقی دیگری نظیر آملوبلاستوما، ادنتوزنیک میکسوما، مالفورماسیون‌های عروقی و ژانت‌سل گرانولومای مرکزی (CGCG) نیز مطرح خواهد گردید. به همین دلیل، مداخله جراحی برای آن ضروری به نظر می‌رسد [۴-۵].

در مطالعه حاضر به دلیل آسیب بافتی حین خارج نمودن ضایعه، امکان بررسی میکروسکوپی آن فراهم نگردید که به نوعی، محدودیت مطالعه محسوب می‌گردد. در کتب مرجع، نمای بافت‌شناسی TBC به صورت ضایعه‌ای با جداری از بافت همبند فیبروزه پر عروق توصیف شده و دیواره استخوانی حفره حاوی نواحی

بدین وسیله از کلیه همکاران گرامی در دانشکده دندانپزشکی کرمان که ما را در انجام این طرح یاری نمودند، تشکر می‌نماییم.

تشخیص‌های افتراقی و مداخله جراحی متعاقب آن، مدنظر قرار بگیرد.

تشکر و قدردانی

References

- [1] Martins-Filho PR, de Santana Santos T, de Araújo VL, Santos JS, de Souza Andrade ES, da Silva LC. Traumatic bone cyst of the mandible: a review of 26 cases. *Brazilian J Otorhinolaryngology* 2012; 78(2): 16-21.
- [2] Harnet JC, Lombardi T, Klewansky P, Rieger J, Tempe MH, Clavert JM. Solitary bone cyst of the jaws: a review of the etiopathogenic hypotheses. *J Oral and Maxillofacial Surgery* 2008; 66(11): 2345-8.
- [3] Kumar LS, Kurien N, Thaha KA. Traumatic bone cyst of mandible. *Journal of maxillofacial and oral surgery* 2015; 14(2): 466-9.
- [4] Imanimoghaddam M, Langaroody AJ, Nemati S, Azimi SA. Simple bone cyst of the mandible: Report of two cases. *Iranian Journal of Radiology* 2011; 8(1): 43.
- [5] deCarvalho AL, Carrard VC, Martins MD, Rados PV, Sant'AnaFilho M. Simple bone cyst: Report of cases and proposal for a minimal surgical intervention. *International journal of pediatric otorhinolaryngology* 2010; 74(12): 1449-51.
- [6] Kim KA, Koh KJ. Recurrent simple bone cyst of the mandibular condyle: A case report. *Imaging science in dentistry* 2013; 43(1): 49-53.
- [7] Bechtel K, Soltis M. Traumatic bone cyst of the mandible in a 10-year-old boy. *Pediatr Emerg Care* 2009; 25(2): 96-7.
- [8] Ahlers, E, Setabutr, D, Garritano, F, Adil, E, cGinn, J. Pathologic fracture of the mandible secondary to traumatic bone cyst. *Craniomaxillofacial Trauma & Reconstruction* 2013; 6(3): 201-4.
- [9] CortellBallester I, Barbosa de Figueiredo RP, BeriniAytés L, Gay Escoda C. Traumatic bone cyst: A retrospective study of 21 cases. *Medicina Oral, Patología Oral y CirugíaBucal* 2009; vol. 14(5): 239-43.
- [10] Neville BW, Damm DD, Chi AC, Allen CM. Oral and maxillofacial pathology. Elsevier Health Sciences; 2015 chapter 14: 589-591.
- [11] Uomalainen A, Apajalahti S, Kuhlefelt M, Hagström J. Simple bone cyst: A radiological dilemma. *Dentomaxillofacial Radiology* 2014
- [12] Swei Y, Taguchi A, Tanimoto K. Simple bone cyst of the jaws: Evaluation of treatment outcome by review of 132 cases. *J Oral Maxillofac Surg* 2007; 65(5): 918-23.
- [13] Hou T, Wu Z, Xing J, Wu X, Luo F, Xie Z, Wang X, Xu J. Tissue-engineered bone treating simple bone cyst: A new strategy. *Journal of Surgical Research* 2016; 200(2): 544-51.

Traumatic Bone Cyst in Mandibular Symphysis in a 14-Year-Old Girl: A Case Report

A. Salarimoghaddam¹, L. Zahedi², N. Navabi³

Received:26/04/2016

Sent for Revision:26/06/2016

Received Revised Manuscript:25/09/2016

Accepted:2/10/2016

Background and Objectives: Traumatic Bone Cyst (TBC) is an intraosseous cyst which is uncommon in jaws. Present report proceeds to a case of TBC developed in mandibular symphysis area.

Case presentation: The case was a 14-year-old girl who was seen with a unilocular radiolucent lesion with extension to interradicular zones in mandibular symphysis in her panoramic radiography. The patient didn't have any clinical symptoms or signs. The radiographic view and observing a blood-filled bone cavity during surgery made the diagnosis of TBC definite for us. The lesion healed after surgical intervention.

Conclusion: Confronting radiolucent lesions extending to interradicular zones in mandible especially in young people, TBC should be considered as a differential diagnosis.

Key words: Traumatic Bone Cyst, Mandible, Case Report

How to cite this article: Salarimoghaddam A, Zahedi L, Navabi N. Traumatic Bone Cyst in Mandibular Symphysis in a 14-Year-Old Girl: A Case Report. *J Rafsanjan Univ Med Sci* 2016; 15(7): 683-88. [Farsi]

1- Postgraduate Student, Dept. of Oral Medicine, Kerman Dental School, Kerman University of Medical Sciences, Kerman, Iran

2- Dentist

(Corresponding author) Tel: (034)32119021, Fax: (034) 32118073, E-mail: zahedileili@yahoo.com

3- Associate Prof., Dept. of Oral Medicine, Kerman Dental School, Kerman University of Medical Sciences, Kerman, Iran