

## مقاله پژوهشی

مجله دانشگاه علوم پزشکی رفسنجان

دوره هشتم، شماره اول، بهار ۱۳۸۸، ۴۹-۵۸

# اثر اسید اسکوربیک بر حجم انفارکتوس و اختلالات نورولوژیک متعاقب سکتة مغزی مدل آمبولیک در موش صحرائی

محمد الله توکلی<sup>۱</sup>، هدی رضایی<sup>۲</sup>، نجمه کامرانی<sup>۳</sup>، علی شمسی زاده<sup>۴</sup>، روح الله مولودی<sup>۵</sup>، فاطمه امین<sup>۶</sup>، فریبا خاتمی<sup>۶</sup>، محمد ابراهیم رضوانی<sup>۳</sup>، علی اصغر پورشانظری<sup>۱</sup>، علی روح بخش<sup>۳</sup>

دریافت مقاله: ۸۷/۴/۳ ارسال مقاله به نویسنده جهت اصلاح: ۸۷/۸/۲۶ دریافت اصلاحیه از نویسنده: ۸۷/۱۰/۲ پذیرش مقاله: ۸۷/۱۲/۱۴

### چکیده

**زمینه و هدف:** شواهد موجود نشان می‌دهند که اسید اسکوربیک اثرات آنتی‌اکسیدانی داشته و مبتلایان به سکتة مغزی که سطح سرمی اسید اسکوربیک در آن‌ها بالا بوده است، عملکرد و پیامد رفتاری بهتری داشته‌اند. در این مطالعه اثر محافظت نوروئی اسید اسکوربیک ۳ ساعت پس از ایسکمی مغزی مدل آمبولیک بررسی شد.

**مواد و روش‌ها:** در این مطالعه تجربی، حیوانات به سه گروه حلال، اسید اسکوربیک و کنترل جراحی تقسیم شدند. سکتة مغزی با تزریق لخته از قبل تشکیل شده به داخل شریان مغزی میانی راست ایجاد شد. ۴۸ ساعت پس از سکتة، مغز حیوانات برش داده شده و پس از رنگ‌آمیزی با تترازولیم کلرید، حجم انفارکتوس با کمک یک نرم افزار پردازشگر تصویر اندازه‌گیری شد. هم‌چنین آزمون‌های رفتاری شامل اختلالات نورولوژیک و نارسایی حسی در ساعات ۲۴ و ۴۸ پس از القاء ایسکمی بررسی گردیدند.

**نتایج:** حجم انفارکتوس در گروه کنترل  $29/41 \pm 2/6$ ٪ و گروه اسید اسکوربیک  $9/52 \pm 1/57$ ٪ بود. در مقایسه با گروه کنترل، اسید اسکوربیک حجم انفارکتوس مغزی را به طور معنی‌داری کاهش داد ( $P < 0/001$ ). هم‌چنین، درمان تأخیری با اسید اسکوربیک اختلالات نورولوژیک ( $p < 0/05$ ) و نارسایی حسی ( $p < 0/001$ ) را در ۴۸ ساعت پس از سکتة مغزی بهبود بخشید.

**نتیجه‌گیری:** یافته‌های مطالعه حاضر نشان داد که اسید اسکوربیک ممکن است اثرات مفیدی در درمان و مراقبت سکتة مغزی داشته باشد. مطالعات بیشتری برای بررسی اثرات محافظت نوروئی اسید اسکوربیک پس از سکتة مغزی لازم است.

**واژه‌های کلیدی:** ایسکمی مغزی، اسید اسکوربیک، محافظت نوروئی، مدل آمبولیک

۱- (نویسنده مسئول) استادیار گروه آموزشی فیزیولوژی، دانشگاه علوم پزشکی رفسنجان

تلفن: ۰۳۹۱-۵۲۳۴۰۰۳، فاکس: ۰۳۹۱-۵۲۲۵۹۰۲، پست الکترونیکی: Mohammadatir@yahoo.com

۲- دانشجوی پزشکی، گروه آموزشی فیزیولوژی، دانشگاه علوم پزشکی رفسنجان

۳- استادیار گروه آموزشی فیزیولوژی، دانشگاه علوم پزشکی رفسنجان

۴- مربی گروه آموزشی فیزیولوژی، دانشگاه علوم پزشکی رفسنجان

۵- کارشناس گروه آموزشی فیزیولوژی و پاتولوژی، دانشگاه علوم پزشکی رفسنجان

۶- دانشیار گروه آموزشی فیزیولوژی و پاتولوژی، دانشگاه علوم پزشکی رفسنجان

## مقدمه

سکته مغزی یکی از اورژانس‌های پزشکی محسوب می‌شود و با توجه به آمارهای ذکر شده ۷۰۰ هزار مورد از این بیماری سالانه در کشور آمریکا اتفاق می‌افتد و در هر ۳ دقیقه یک نفر بر اثر سکته مغزی دچار مرگ می‌شود [۱]. در سالیان اخیر تعداد مبتلایان به سکته مغزی در کشورهای در حال توسعه افزایش چشمگیری داشته است که این افزایش بیش از کشورهای توسعه یافته است. سکته مغزی یکی از علل شایع ناتوانی در بزرگسالان بوده که منجر به صرف هزینه‌های هنگفتی جهت نگهداری و بازتوانی آن‌ها می‌شود و نیز دارای عوارض مختلف و متعددی نظیر فلج حرکتی، اختلالات روانی و حتی مرگ می‌باشد [۲]. مطالعات پایه و بالینی نشان داده‌اند که تولید رادیکال‌های آزاد یکی از مهم‌ترین عواملی است که منجر به آسیب متعاقب سکته مغزی می‌گردد به گونه‌ای که بعد از سکته مغزی فاکتورهای التهابی و اکسیداتیو افزایش چشم‌گیری می‌یابند [۳].

ویتامین C اثرات آنتی‌اکسیدان دارد و به طور قابل ملاحظه‌ای مقاومت به اکسیداسیون LDL (لیپوپروتئین با دانسیته پایین) را افزایش می‌دهد [۴]. هم‌چنین این ویتامین در تغییر عملکرد NADPH اکسیداز عروقی و سوپراکسید دسموتاز در موش‌های مستعد به پرفشاری خون نقش داشته و با این سازوکار استرس اکسیداتیو را در عروق کاهش داده، عملکرد عروقی را بهبود بخشیده و از گسترش سکته مغزی در این نوع موش‌ها جلوگیری می‌نماید [۵]. علاوه بر این، گزارش شده است که اسید اسکوربیک خطر ابتلا به سکته مغزی را در انسان‌های با اضافه وزن و فشار خون بالا کاهش می‌دهد [۶].

سطوح پلاسمایی اسید اسکوربیک به طور قابل توجهی در کاهش عوارض ناشی از آسیب‌های نورولوژیک مؤثر بوده و از آپوپتوزیس در سلول‌ها به دنبال هایپوکسی (کاهش

اکسیژن) و رپرفیوژن (برقراری مجدد جریان خون) جلوگیری می‌کند [۷-۸]. در افراد مبتلا میانگین سطح اسید اسکوربیک ورید ژوگولار نسبت به وریدهای سایر نقاط بدن پایین‌تر بوده است [۸]. علاوه بر آن، مطالعات نشان داده است که ویتامین C فرد را در برابر ایسکمی قلبی، آترواسکلروز و بیماری‌های مغزی عروقی محافظت می‌نماید و نقش مهمی در بهبود عملکرد عروقی دارد [۹، ۳]. بنابراین تولید رادیکال‌های آزاد در پاتوژنز سکته مغزی نقش زیادی داشته [۳] و ویتامین C به عنوان یک آنتی‌اکسیدان قوی رادیکال‌های آزاد را جمع‌آوری می‌کند [۳-۴]. تاکنون مطالعات انجام شده در زمینه تأثیر ویتامین C بر سکته مغزی محدود بوده و اثر آن بر سکته مغزی مدل آمبولیک بررسی نشده است. لذا هدف مطالعه حاضر، بررسی اثر تجویز تأخیری ویتامین C در ۳ ساعت پس از القاء مدل آمبولیک ایسکمی موضعی مغزی در موش صحرایی می‌باشد.

## مواد و روش‌ها

**حیوانات:** در این مطالعه از موش‌های صحرایی ماده نژاد ویستار در محدوده وزنی ۲۵۰ تا ۳۰۰ گرم استفاده شد که در دوره روشنایی- تاریکی ۱۲ ساعته و با دسترسی آزاد به آب و غذا نگهداری می‌شدند. حیوانات به طور تصادفی به سه گروه حلال، اسید اسکوربیک و کنترل جراحی تقسیم گردیدند.

**داروها:** به موش‌هایی که به عنوان گروه حلال در نظر گرفته شدند، حلال ۱۰٪ دی‌متیل‌سولفوکساید (2, 3-dimethyle sulfoxide; DMSO) و به گروه اسیداسکوربیک، ۱۰۰۰ میلی‌گرم بر کیلوگرم اسید اسکوربیک (USA, St.louis, Sigma) حل شده در DMSO ۱۰٪ (رقیق شده با سالیان) به صورت داخل صفاقی ۳ ساعت بعد از آمبولیزه کردن شریان مغزی میانی (middle cerebral artery) تزریق می‌شد.

میلی متر) فرستاده می‌شد و سپس کاتتر از طریق سوراخ کوچکی که بر روی شریان کاروتید خارجی ایجاد شده بود، وارد شریان می‌گردید. گره شل اطراف منشاء کاروتید خارجی سفت گردیده و کلمپ از روی شریان کاروتید داخلی برداشته می‌شد. آنگاه لوله در داخل شریان کاروتید داخلی ۱۹ میلی‌متر جلو برده می‌شد تا این که نوک آن ۲-۳ میلی‌متر از منشاء شریان مغزی میانی جلوتر قرار گیرد. سپس لخته به داخل شریان مغزی میانی تزریق می‌گردید. ۵ دقیقه پس از تزریق لخته، لوله از شریان کاروتید داخلی خارج شده، شریان کاروتید خارجی بسته شده و کلمپ از روی شریان کاروتید مشترک برداشته می‌شد [۱۰].

برای اندازه‌گیری حجم انفارکتوس مغزی: حیوانات ۴۸ ساعت بعد از انسداد شریان مغزی میانی کشته می‌شدند و مغز آن‌ها از مجموعه خارج شده، در دمای منهای ۷۰ درجه سانتی‌گراد به مدت ۵ دقیقه نگهداری و سپس به برش‌هایی با ضخامت ۲ میلی‌متر (۶ برش کروئال) تقسیم می‌شد. برش‌ها توسط محلول ۲ درصد ۲،۳،۵-تری‌فنیل تترازولیم کلراید (TTC) در دمای ۳۷ درجه سانتی‌گراد رنگ‌آمیزی شده و با فرمالین ۱۰٪ فیکس می‌شدند. نواحی آسیب دیده (انفارکتوس) فاقد رنگ و نواحی سالم به رنگ قرمز در می‌آمدند. در پایان برش‌ها اسکن شده و با یک نرم‌افزار پردازشگر تصویر (فتوشاپ) آنالیز می‌شدند. حجم کل هر نیمکره و حجم انفارکتوس به وسیله مجموع ۶ برش پس از ضرب کردن در ضخامت مقاطع به دست می‌آمد. حجم انفارکتوس مغز با فرمول زیر محاسبه شد که با ضرب کردن مقدار به دست آمده در عدد ۱۰۰ به صورت درصد بیان شده است:

$$\text{حجم انفارکتوس} = \frac{\text{حجم انفارکتوس (چپ)} - \text{حجم نیمکره راست}}{\text{حجم نیمکره چپ}} \times 100$$

اختلالات نورولوژیک در ساعات ۲، ۲۴ و ۴۸ پس از آمبولیزه کردن ثبت می‌شد. اختلالات نورولوژیک با

**نحوه تشکیل لخته:** به منظور تشکیل لخته، حیوان دهنده خون توسط هالوتان (۵٪ القاء و ۲٪ نگهداری) بیهوش گردیده و پس از جدا کردن شریان کاروتید مشترک از بافت‌های اطراف، نوک یک لوله پلی‌اتیلن-۵۰ به طول ۲۰ سانتی‌متر وارد شریان می‌شد. سپس اجازه داده می‌شد تا خون با فشار زیاد وارد لوله شود. لوله پس از پر شدن از خون، به مدت ۲ ساعت در دمای محیط (۲۴-۲۲ درجه سانتی‌گراد) و سپس ۲۲ ساعت در دمای ۴ سانتی‌گراد نگهداری می‌شد. پس از ۲۴ ساعت لخته از لوله پلی‌اتیلن خارج شده، با سالیین شستشو داده شده و آماده تزریق به شریان مغزی میانی می‌شد.

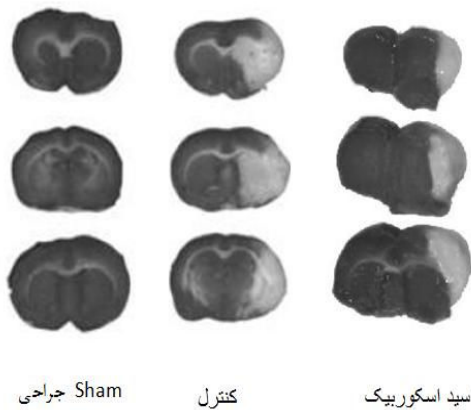**آماده‌سازی حیوان:** به منظور آماده‌سازی حیوانات برای جراحی، ابتدا هر حیوان به وسیله هالوتان بیهوش می‌شد (۵٪ به منظور القاء و ۲٪ به منظور نگهداری) و دمای بدن، به وسیله پد گرم‌کننده که در زیر بدن حیوان قرار می‌گرفت در محدوده دمای طبیعی ۳۷ درجه نگهداری می‌شد.

**نحوه ایجاد سکنه مغزی مدل آمبولیک:** سکنه مغزی با آمبولیزه کردن شریان مغزی میانی ایجاد می‌شد [۱۲-۱۰]. برای این منظور ابتدا یک برش طولی به اندازه ۱/۵ سانتی‌متر بر روی پوست ناحیه جلویی گردن حیوان داده شده و شریان کاروتید مشترک راست، کاروتید داخلی راست و کاروتید خارجی راست از بافت‌های اطراف جدا می‌گردیدند. شاخه‌های جانبی و بخش انتهایی شریان کاروتید خارجی راست با کوتر سوزانده شده و انتهای آن توسط نخ ۰-۴ سیلک گره زده شده و جدا می‌گردید. گره شلی در اطراف منشاء کاروتید خارجی راست زده می‌شد و شریان‌های کاروتید مشترک و کاروتید داخلی موقتاً با استفاده از کلمپ‌های مخصوص شریان‌های کوچک بسته می‌شدند. ۵ میکرولیتر لخته از قبل تشکیل شده، به داخل کاتتر پلی‌اتیلنی که نوک آن اصلاح و باریک شده بود (۳/۰

Whitney Test مورد تجزیه و تحلیل قرار گرفت.  $p < 0.01$  تفاوت معنی دار در نظر گرفته شد.

### نتایج

هیچ‌گونه انفارکتوس، ادم مغزی، اختلال نورولوژیک و یا تشنجی در گروه کنترل جراحی مشاهده نگردید. آمبولیزه کردن (به حرکت در آوردن) یک لخته از قبل تشکیل شده به داخل شریان مغزی میانی منجر به بروز انفارکتوس در نواحی که این شریان خون‌رسانی آن‌ها را بر عهده دارد و عمدتاً شامل بخش‌هایی از قشر مغز و استریاتوم است، می‌شود (شکل ۱؛ ناحیه انفارکتوس روشن و ناحیه سالم تیره‌تر دیده می‌شود).



شکل ۱- برش‌های مغزی رنگ‌آمیزی شده با تترازولیوم کلرید که ۴۸ ساعت پس از سکنه مغزی مدل آمبولیک از گروه‌های Sham جراحی، اسید اسکوربیک و کنترل به دست آمده است.

۴۸ ساعت پس از آمبولیزه کردن، حجم انفارکتوس در گروه حلال  $2/6 \pm 29/41\%$  و در گروه اسید اسکوربیک  $1/57 \pm 9/52\%$  بود (نمودار ۱) که بین دو گروه از نظر حجم انفارکتوس تفاوت معنی‌داری وجود داشت ( $n=8$ ,  $p < 0.001$ ).

سیستم نمره‌دهی اصلاح شده ۶ رتبه‌ای [۱۳] تعیین گردیدند که در آن به عدم وجود اختلال نمره صفر، خم شدن اندام جلویی نمره ۱، خم شدن اندام جلویی به اضافه کاهش مقاومت به هل دادن جانبی نمره ۲، چرخش به یک طرف نمره ۳، چرخش به یک طرف به اضافه کاهش سطح هوشیاری نمره ۴ و به عدم تحرک و یا مردن حیوان در اثر شدت آسیب نمره ۵ داده می‌شد. برای ارزیابی اختلال حس، تست برداشتن چسب از کف دست استفاده می‌شد [۱۳]. همه موش‌ها به مدت ۳ روز قبل از آمبولیزه کردن شریان مغزی میانی تحت آموزش برداشتن چسب از کف دست قرار می‌گرفتند. حیوان قبل از جراحی (برای تهیه عدد پایه یا Baseline)، ۲، ۲۴ و ۴۸ ساعت بعد از سکنه مغزی مورد ارزیابی قرار می‌گرفت. برای انجام تست برداشت چسب از کف دست، یک تکه از چسب کاغذی به اندازه  $10 \times 10$  میلی‌متر مربع به کف دست طرف مقابل آسیب دیده چسبانده شده و مدت زمانی که طول می‌کشید تا حیوان چسب را لمس کرده و سپس آنرا جدا کند در سه بار متوالی محاسبه و میانگین آن ثبت می‌شد [۱۴].

کمیت‌های اندازه‌گیری شده: در این مطالعه اثر تجویز تأخیری اسید اسکوربیک بر کمیت‌های حجم انفارکتوس، اختلالات نورولوژیک و نارسایی حسی در سه ساعت پس از ایسکمی مغزی تعیین گردید.

تجزیه و تحلیل آماری: حجم انفارکتوس و اختلال حس به صورت میانگین  $\pm$  انحراف معیار، نشان داده شده است. حجم انفارکتوس با آزمون آماری t-test و اختلال حس در ساعات مختلف و در گروه‌های مختلف با آزمون آماری Two-Way ANOVA تجزیه و تحلیل شدند. اختلال نورولوژیک به صورت میانه و صدک‌های ۲۵ و ۷۵ نشان داده شده و با آزمون غیر پارامتریک Mann-

مدت زمان تأخیر در برداشت چسب در دو گروه حلال و ویتامین C به ترتیب در ساعت ۲ پس از سکنه مغزی برابر با  $107/14 \pm 11/28$  و  $101 \pm 15/59$  ثانیه، در ساعت ۲۴ پس از سکنه مغزی برابر با  $95 \pm 12/39$  و  $40/33 \pm 15/54$  در ساعت ۴۸ پس از سکنه مغزی برابر با  $90/43 \pm 14/85$  و  $32/5 \pm 17/76$  ثانیه بوده است که اختلاف معنی‌داری بین دو گروه در ساعات ۲۴ و ۴۸ پس از ایسکمی مغزی مشاهده شد ( $p < 0/001$ ).

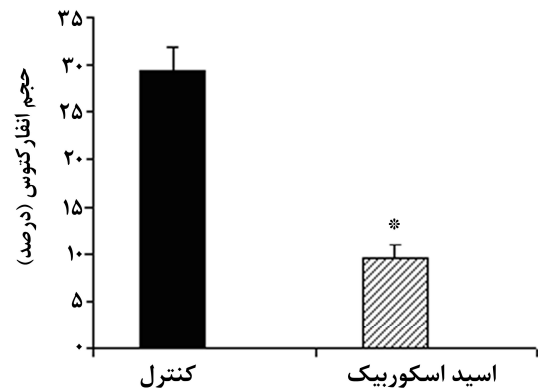
به اختلافات نورولوژیک در ساعات ۲، ۲۴ و ۴۸ پس از آمبولیزاسیون در دو گروه نمره داده شد (جدول ۱) که در ۲ ساعت پس از آمبولیزاسیون، میانه نمرات نورولوژیک در گروه حلال، ۳ با دامنه (۲-۴) و در گروه اسید اسکوربیک نیز ۳ با دامنه (۲-۴) بود و بین دو گروه اختلاف معنی‌داری مشاهده نشد. در ۲۴ ساعت پس از القاء سکنه مغزی مدل آمبولیک میانه نمرات نورولوژیک در گروه حلال، ۳ با دامنه (۲-۴) و در گروه اسید اسکوربیک ۱/۵ با دامنه (۱-۲/۲۵) بود که بین دو گروه اختلاف معنی‌داری مشاهده شد.

جدول ۱- مقایسه اختلافات نورولوژیک در دو گروه کنترل و اسید اسکوربیک در ساعات مختلف پس از القاء ایسکمی موضعی مغزی.

ساعت	گروه‌ها	کنترل	اسید اسکوربیک
۲		۳ (۲-۴)	۳ (۲-۴)
۲۴		۳ (۲-۴)	۱/۵ (۱-۲/۲۵)*
۴۸		۳ (۲-۳/۵)	۱/۵ (۱-۲)*

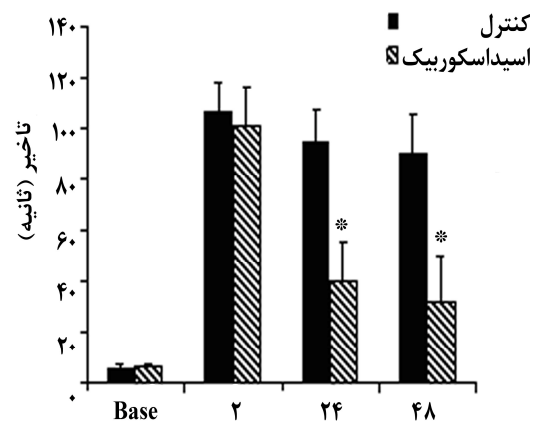
اختلافات نورولوژیک در ساعات ۲، ۲۴ و ۴۸ پس از سکنه مغزی. داده‌ها به صورت میانه و صدک‌های ۲۵ و ۷۵ (ارقام داخل پرانتز) نشان داده شده‌اند. آزمون آماری غیر پارامتریک Mann-Whitney اختلاف معنی‌داری بین گروه اسید اسکوربیک و کنترل در ساعات ۲۴ و ۴۸ پس از ایسکمی نشان داد. \*  $p < 0/05$

در ۴۸ ساعت پس از آمبولیزاسیون، میانه نمرات نورولوژیک در گروه حلال، ۳ با دامنه (۲-۳/۵) و در گروه



نمودار ۱- اثر اسید اسکوربیک بر حجم انفارکتوس در ۳ ساعت بعد از سکنه مغزی. گروه‌ها شامل کنترل و اسید اسکوربیک بودند. \* اختلاف معنی‌دار ( $p < 0/001$ )

اثر اسید اسکوربیک بر اختلال حس در نمودار ۲ نشان داده شده است. با وجود این که مدت انجام آزمون اختلال حس در دو گروه حیوانات قبل از سکنه مغزی با هم تفاوت معنی‌داری نداشت، اما حیوانات درمان شده با ویتامین C در ساعات ۲۴ و ۴۸ پس از سکنه مغزی به طور معنی‌داری ( $p < 0/01$ ,  $n=8$ ) سریع‌تر از حیوانات گروه حلال ( $n=8$ ) چسب کاغذی چسبیده به کف دستشان را بر می‌داشتند (نمودار ۲).



نمودار ۲- اثر تجویز اسید اسکوربیک بر اختلال حس (مدت زمان تأخیر در برداشتن چسب کاغذی) در ۳ ساعت بعد از سکنه مغزی. گروه‌ها شامل کنترل و اسید اسکوربیک بودند. \* اختلاف معنی‌دار ( $p < 0/001$ )

آنزیم‌های ترمیم‌کننده DNA می‌شوند و این امر می‌تواند منجر به القاء آپوپتوزیس (مرگ برنامه‌ریزی شده) و نکروز گردد [۱۹، ۱۲].

مهار رادیکال‌های آزاد منجر به بهبود سخته مغزی می‌گردد از این رو محققین به پیشرفت‌های زیادی در زمینه غیرفعال کردن رادیکال‌های آزاد تولید شده بعد از وقوع سخته مغزی دست یافته‌اند. از جمله دو ماده edaravon و NXY-059 که خاصیت آنتی‌اکسیدان دارند در کلینیک جهت درمان بیماران مبتلا استفاده شده که علاوه بر کاهش حجم انفارکتوس مغزی، عملکرد نورولوژیک را نیز بهبود بخشیده و اختلال نورولوژیک را کاهش داده است [۲۰]. در مطالعه دیگری S-L-cystein allyl که یک ماده آنتی‌اکسیدان می‌باشد، باعث بهبود سخته *in vivo* و *in vitro* شده و اثرات محافظت‌کننده روی نورون‌ها داشته است [۲۱].

ویتامین C (اسید اسکوربیک) یکی از مهم‌ترین مواد آنتی‌اکسیدان غیرآنزیمی است [۲۲] که شروع واکنش‌های زنجیره‌ای اکسیداسیون یا تداوم آن‌ها را مهار کرده و لذا عامل شکننده زنجیره‌ای هم نامیده می‌شود. ویتامین C مهم‌ترین آنتی‌اکسیدان مایع خارج سلولی می‌باشد که رادیکال‌های پراکسیل را به دام می‌اندازد. به دلیل افزایش چشم‌گیر تولید رادیکال‌های آزاد خصوصاً پراکسیل‌ها در طی روند سخته مغزی و قابلیت مهار این رادیکال‌ها توسط ویتامین C استفاده از ویتامین C می‌تواند در کاهش آسیب‌های متعاقب سخته مفید باشد [۲۳، ۱۸]. Henry و همکاران طی مطالعه‌ای که بر روی میمون‌ها با تزریق مقدار زیاد ویتامین C اندکی قبل از القاء ایسکمی مغزی در محدوده ۰/۵ تا ۲ گرم برکیلوگرم انجام دادند، مشاهده نمودند ویتامین C به طور قابل ملاحظه‌ای اندازه انفارکتوس را در سخته مغزی مدل ایسکمیک - رپرفیوژن کاهش داده است [۲۲]. واکنش‌های التهابی نقش مهمی

اسید اسکوربیک ۱/۵ با دامنه (۲-۱) بود که تفاوت در نمرات نورولوژیک بین دو گروه در این نقطه زمانی نیز معنی‌دار بود ( $p < 0.05$ ). میزان مرگ و میر حیوانات در گروه‌های حلال، اسید اسکوربیک و کنترل جراحی به ترتیب ۳، ۱ و ۰ از ۸ رأس موش در هر گروه بود و بین گروه‌ها تفاوت معنی‌داری مشاهده نشد.

## بحث

یافته‌های مطالعه حاضر مشخص کرد که تجویز ویتامین C در ۳ ساعت پس از سخته مغزی مدل آمبولیک، از گسترش ناحیه آسیب دیده مغز و اختلالات نورولوژیک می‌کاهد.

رادیکال‌های آزاد مولکول‌های بسیار فعالی هستند که به دنبال برخی از آسیب‌های مغزی مثل سخته مغزی افزایش می‌یابند [۱۷-۱۵]. افزایش رادیکال‌های آزاد که طی روند متابولیسم اکسیداتیو تولید می‌شوند، منجر به آسیب‌پذیری بیشتر سلول‌های مغزی می‌گردد که این روند به دنبال سخته مغزی به وقوع می‌پیوندد [۱۷]. اطلاعات کمی در مورد سازوکار ایجاد آسیب سلولی در مغز توسط رادیکال‌های آزاد وجود دارد. Cerneli و همکاران طی مطالعه‌ای که در محیط *in vitro* بر روی سلول‌های مغزی و نیز آستروسیت‌های کشت داده شده انجام دادند، مشاهده کردند که رادیکال‌های آزاد باعث آسیب DNA می‌شود [۱۵]. هم‌چنین نشان داده‌اند که به دنبال ایسکمی میزان پپتید بتا آمیلوئید (amyloid  $\beta$  peptides) افزایش می‌یابد و این پپتید تولید رادیکال‌های آزاد را در سلول‌ها تشدید می‌کند و متعاقب افزایش پپتید بتا آمیلوئید اثرات نوروتوکسیک زیادی در سلول‌ها مشاهده می‌شود [۱۵]. رادیکال‌های آزاد تولید شده منجر به آسیب و پراکسیداسیون لیپیدهای موجود در غشای سلول‌ها، اکسیداسیون پروتئین‌ها، اختلال عملکرد میتوکندری‌ها، آسیب DNA [۱۸، ۱۵] و هم‌چنین اختلال در عملکرد

آپوپتوز در نورون‌ها می‌شود، وجود دارد [۲۶، ۱۵]. استفاده از مقدار کم ویتامین C (۸۵ میلی‌گرم) باعث تشدید آسیب DNA سلول‌های مغزی تازه جدا شده می‌شود [۱۵]. بنابراین ممکن است مصرف مقادیر کم ویتامین C در آسیب نورونی متعاقب ایسکمی مغزی اثر محافظتی نداشته باشد که برای روشن شدن آن مطالعات بیشتری پیشنهاد می‌شود. به طور خلاصه بر اساس یافته‌های حاصل از این پژوهش و پژوهش‌های قبلی می‌توان گفت که مصرف مقدار زیاد ویتامین C پس از ایجاد سکتة مغزی می‌تواند در کاهش وسعت ناحیه آسیب‌دیده و همچنین بهبود اختلالات نورولوژیک مؤثر باشد. استفاده از موش‌های ماده یکی از محدودیت‌های این مطالعه می‌باشد، به خصوص این که دوره استروس آن‌ها یکسان نشده بود. بنابراین، ممکن است سطوح مختلف گنادوتروپین‌ها و هورمون‌های جنسی به خصوص بتا استرادیول ناشی از ناهم‌زمانی سیکل استروس بر یافته‌های این مطالعه تأثیر گذاشته باشد.

### نتیجه‌گیری

با توجه به یافته‌های این پژوهش، تجویز اسید اسکوربیک در ۳ ساعت پس از سکتة مغزی مدل آمبولیک منجر به کاهش حجم انفارکتوس و بهبود عملکرد نورولوژیک می‌شود. مطالعات بیشتری برای تعیین مقدار و مکانیسم اثر ویتامین C بر سکتة مغزی مورد نیاز است.

در گسترش حجم انفارکتوس و اختلالات نورولوژیک متعاقب سکتة مغزی دارند [۹، ۱۴]. Ullegaddi در مطالعه خود اثرات ضدالتهابی ویتامین C را گزارش نمود [۲۴]. در مطالعه Ranjan و همکاران نشان داده شد که متعاقب انسداد دایمی شریان مغزی میانی (MCA) مصرف ویتامین C در مغز افزایش می‌یابد و تجویز اسیداسکوربیک ۲۴ ساعت قبل از انسداد MCA، وسعت ناحیه آسیب دیده را کاهش می‌دهد [۲۵]. در مطالعه حاضر از مدل آمبولیک برای ایجاد سکتة استفاده شد که پاتولوژی آن شبیه سکتة مغزی در انسان است [۱۴]. همچنین ویتامین C سه ساعت پس از سکتة مغزی تجویز گردید. با توجه به این که وقوع سکتة مغزی قابل پیش‌بینی نیست و بیماران با تأخیر به بیمارستان مراجعه می‌کنند، استفاده از ویتامین C بعد از سکتة مغزی دارای ارزش کلینیکی بالایی است [۲۵].

نتایج تحقیقات فوق با یافته‌های مطالعه حاضر در مورد اثر ویتامین C در کاهش اندازه انفارکتوس هم‌خوانی دارد. اگرچه اثر این آنتی‌اکسیدان طبیعی (ویتامین C) بر عملکرد نورولوژیک گزارش نشده است اما برخی آنتی‌اکسیدان‌های صناعی چنین اثری داشته‌اند [۲۰]. بنابراین اثرات مشاهده شده ویتامین C در بهبود اختلالات نورولوژیک در مطالعه حاضر با یافته‌های قبلی هماهنگ است. شایان ذکر است که گزارشاتی مبنی بر این که ویتامین C در بعضی از شرایط نقش اکسیداسیون سلولی داشته، عملکرد میتوکندری‌ها را مختل کرده و باعث القاء

## References

- [1] Carmichael ST. Rodent models of focal stroke: size, mechanism, and purpose. *NeuroRx*, 2005; 2(3): 396-409.
- [2] Hamzheeh Moghadam A, Ahmadi Mousavi SMR, Khademi Zadeh KH, the relationship between opium dependency and stroke. *J Kerman Univ Med Scie*, 2006; 13(4):203-8. [Farsi]
- [3] Sanchez-Moreno C, Dashe JF, Scott T, Thaler D, Folstein MF, Martin A. Decreased levels of plasma

- vitamin C and increased concentrations of inflammatory and oxidative stress markers after stroke. *Stroke*, 2004;35(1):163-8.
- [4] Bunout D. Therapeutic potential of vitamin E in heart disease. *Expert Opin Investig Drugs*, 2000; 9(11): 2629-35.
- [5] Chen X, Touyz RM, Park JB, Schiffrin EL. Antioxidant effects of vitamins C and E are associated with altered activation of vascular NADPH oxidase and superoxide dismutase in stroke-prone SHR. *Hypertension*. 2001; 38(3 Pt 2): 606-11.
- [6] Kurl S, Tuomainen TP, Laukkanen JA, Nyyssonen K, Lakka T, Sivenius J, et al. Plasma vitamin C modifies the association between hypertension and risk of stroke. *Stroke*. 2002; 33(6): 1568-73.
- [7] Dhar-Mascareno M, Carcamo JM, Golde DW. Hypoxia-reoxygenation-induced mitochondrial damage and apoptosis in human endothelial cells are inhibited by vitamin C. *Free Radic Biol Med*, 2005; 38(10): 1311-22.
- [8] Polidori MC, Mecocci P, Frei B. Plasma vitamin C levels are decreased and correlated with brain damage in patients with intracranial hemorrhage or head trauma. *Stroke*. 2001; 32(4): 898-902.
- [9] Wannamethee SG, Lowe GD, Rumley A, Bruckdorfer KR, Whincup PH. Associations of vitamin C status, fruit and vegetable intakes, and markers of inflammation and hemostasis. *Am J Clin Nutr*, 2006; 83(3): 567-74; quiz 726-7.
- [10] Dinapoli VA, Rosen CL, Nagamine T, Crocco T. Selective MCA occlusion: a precise embolic stroke model. *J Neurosci Methods*, 2006; 154(1-2): 233-8.
- [11] Ferguson KN, Kidwell CS, Starkman S, Saver JL. Hyperacute treatment initiation in neuroprotective agent stroke trials. *J Stroke Cerebrovasc Dis*, 2004; 13(3): 109-12.
- [12] Loh KP, Huang SH, De Silva R, Tan BK, Zhu YZ. Oxidative stress: apoptosis in neuronal injury. *Curr Alzheimer Res*, 2006; 3(4): 327-37.
- [13] Bederson JB, Pitts LH, Tsuji M, Nishimura MC, Davis RL, Bartkowski H. Rat middle cerebral artery occlusion: evaluation of the model and development of a neurologic examination. *Stroke*. 1986; 17(3): 472-6.
- [14] Allahtavakoli M, Shabanzadeh A, Roohbakhsh A, Pourshanazari A. Combination therapy of rosiglitazone, a peroxisome proliferator-activated receptor-gamma ligand, and NMDA receptor antagonist (MK-801) on experimental embolic stroke in rats. *Basic Clin Pharmacol Toxicol*, 2007; 101(5): 309-14.
- [15] Cerneli E, Smith IF, Peers C, Urenjak J, Godukhin OV, Obrenovitch TP, et al. Oxygen-induced DNA damage in freshly isolated brain cells compared with cultured astrocytes in the Comet assay. *Teratog Carcinog Mutagen*, 2003; 2:43-52.
- [16] Chan PH. Reactive oxygen radicals in signaling and damage in the ischemic brain. *J Cereb Blood Flow Metab*, 2001; 21(1): 2-14.
- [17] Yang Y, Li Q, Shuaib A. Neuroprotection by 2-h postischemia administration of two free radical scavengers, alpha-phenyl-n-tert-butyl-nitron (PBN) and N-tert-butyl-(2-sulfophenyl)-nitron (S-PBN), in rats subjected to focal embolic cerebral ischemia. *Exp Neurol*, 2000; 163(1): 39-45.
- [18] Kim EJ, Won R, Sohn JH, Chung MA, Nam TS, Lee HJ, et al. Anti-oxidant effect of ascorbic and dehydroascorbic acids in hippocampal slice culture. *Biochem Biophys Res Commun*, 2008; 366(1): 8-14.
- [19] Mattson MP, Culmsee C, Yu ZF. Apoptotic and antiapoptotic mechanisms in stroke. *Cell Tissue Res*, 2000; 301(1): 173-87.



- [20] Wang CX, Shuaib A. Neuroprotective effects of free radical scavengers in stroke. *Drugs Aging*, 2007; 24(7): 537-46.
- [21] Kim JM, Chang HJ, Kim WK, Chang N, Chun HS. Structure-activity relationship of neuroprotective and reactive oxygen species scavenging activities for allium organosulfur compounds. *J Agric Food Chem*, 2006; 54(18): 6547-53.
- [22] Henry PT, Chandy MJ. Effect of ascorbic acid on infarct size in experimental focal cerebral ischaemia and reperfusion in a primate model. *Acta Neurochir*, 1998; 140(9): 977-80.
- [23] Younesloo R, Sadr SH, Shabanzadeh AR, Jaber Y, Pourhoseini H, Effects of co administration of antioxidant C and E vitamins on diastolic function of left ventricle and QT dispersion in patients with anterior myocardial infarction treated with streptokinase. *Sci J Forensic Med*, 2006; 2(12): 95-102.
- [24] Ullegaddi R, Powers HJ, Gariballa SE. Antioxidant supplementation enhances antioxidant capacity and mitigates oxidative damage following acute ischaemic stroke. *Eur J Clin Nutr*, 2005; 59(12): 1367-73.
- [25] Ranjan A, Theodore D, Haran RP, Chandy MJ. Ascorbic acid and focal cerebral ischaemia in a primate model. *Acta Neurochir (Wien)*, 1993; 123(1-2) 87-91.
- [26] Carr A, Frei B. Does vitamin C act as a pro-oxidant under physiological conditions? *Faseb J*, 1999; 13(9): 1007-24.

## Effect of Ascorbic Acid on Infarct Volume and Neurological Deficits after the Embolic Model of Stroke in Rat

M. Allahtavakoli<sup>1</sup>, H. Rezaee<sup>2</sup>, N. Kamrany<sup>2</sup>, A. Shamsizadeh<sup>3</sup>, R. Moloudi<sup>4</sup>, F. Amin<sup>5</sup>, F. Khatami<sup>5</sup>, M.E. Rezvani<sup>3</sup>, A.A. Pourshanazari<sup>6</sup>, A. Rohbakhsh<sup>3</sup>

Received: 23/06/08

Sent for Revision: 16/11/08

Received Revised Manuscript: 22/12/08

Accepted: 04/03/09

**Background and Objectives:** Evidences suggest that acid ascorbic (AA) has antioxidative effects and stroke patients with high levels of acide ascorbic (AA), show better behavioral outcomes. In this study, the neuroprotective effect of AA, was investigated 3 hours after embolic model of cerebral ischemia.

**Materials and Methods:** In this experimental study, rats were assigned to vehicle, AA and sham-operation. Stroke was induced by embolizing a preformed clot into the right MCA. For measuring infarct volume, 48 h later, the brain was removed, sectioned and stained with triphenyltetrazolum chloride and analyzed by a commercial image processing software program. Behavioral tests including neurological deficits and sensory impairment were also applied at 24 and 48 hours after the embolization.

**Results:** The infarct volume in control and AA groups was  $29.41 \pm 2.6\%$  and  $9.52 \pm 1.57\%$ , respectively. Compared to the control group, AA significantly decreased infarct volume ( $p < 0.001$ ). AA late therapy also improved neurological deficits ( $p < 0.05$ ) and sensory impairments ( $p < 0.001$ ) at 48 h after the stroke.

**Conclusion:** Our data showed that AA may have beneficial effects on treatment and management of stroke. Further studies should be undertaken to clarify the neuroprotective effects of AA after stroke.

**Key words:** Cerebral Ischemia, Acid Ascorbic, Neuroprotection, Embolic Model.

**Funding:** This research was funded by Rafsanjan University of Medical Sciences

**Conflict of interest:** None declared.

**Ethical approval:** The Ethics Committee of Rafsanjan University of Medical Sciences has approved the study.

- 1- Assistant Prof., Dept. of Physiology, University of Medical Sciences, Rafsanjan, Iran  
(Corresponding Author) Tel: (0391) 5234003, Fax: (0391) 5225902, Email: mohammadatir@yahoo.com  
2- General Physician, Dept. of Physiology, University of Medical Sciences, Rafsanjan, Iran  
3- Assistant Prof., Dept. of Physiology, University of Medical Sciences, Rafsanjan, Iran  
4- MSc, Dept. of Physiology, University of Medical Sciences, Rafsanjan, Iran  
5- BSc, Dept. of Physiology and Pathology, University of Medical Sciences, Rafsanjan, Iran  
6- Associat Prof., Dept. of Physiology, University of Medical Sciences, Rafsanjan, Iran