

مطالعه هیستوپاتولوژیکی نورون‌های هیپوکمپ در موش‌های صحرایی نر تیمار شده با سیتالوپرام و عصاره آبی زعفران

میترا افشاری^۱، فرح فرخی^۲، سهیلا ابراهیمی^۳، بهادر لارتنی^۴

دریافت مقاله: ۹۰/۱۱/۱۸ ارسال مقاله به نویسنده جهت اصلاح: ۹۰/۱۲/۱۵ دریافت اصلاحیه از نویسنده: ۹۱/۳/۱۰ پذیرش مقاله: ۹۱/۳/۲۴

چکیده

زمینه و هدف: افسردگی بیماری شدید روحی است که افراد بسیاری از این ناهنجاری رنج می‌برند. هیپوکمپ از جمله بخش‌های مغز می‌باشد که تخریب آن در افسردگی مهم است. هدف از این مطالعه بررسی ساختار نورون‌های موجود در هیپوکمپ موش‌های صحرایی افسرده است که با عصاره آبی زعفران و سیتالوپرام تیمار شدند.

مواد و روش‌ها: در این مطالعه تجربی، تعداد ۴۰ سر موش صحرایی نر بالغ به طور تصادفی انتخاب و به ۵ گروه مساوی تقسیم شدند. به جز گروه اول، سایر گروه‌ها به مدت ۶ هفته در تاریکی برای القاء افسردگی و سپس انجام تست شنا برای اثبات افسردگی قرار گرفتند. گروه‌ها شامل: (۱) کنترل سالم (۲) شاهد افسرده (۳) کنترل افسرده (دریافت‌کننده نرمال سالین) و دو گروه دیگر به ترتیب عصاره آبی زعفران با دوز ۱۶۰ میلی‌گرم بر کیلوگرم و سیتالوپرام با دوز ۱۰ میلی‌گرم بر کیلوگرم دریافت کردند. داروها به مدت ۴ هفته روزی یک بار تزریق شدند.

یافته‌ها: سیتالوپرام و زعفران به طور معنی‌داری باعث کاهش زمان بی‌حرکی شدند ($p < 0/05$) و ($p = 0/14$). گروه زعفران نورون‌های سالم در هر سه ناحیه هیپوکمپ مشابه با گروه شاهد غیرافسرده داشتند در گروه سیتالوپرام نورون‌های سالم در نواحی CA1 و DG هیپوکمپ مشاهده شد.

نتیجه‌گیری: عصاره زعفران علیه آسیب نورونی هیپوکمپ نسبت به سیتالوپرام اثرات مفیدتری دارد.

واژه‌های کلیدی: افسردگی، عصاره زعفران، سیتالوپرام، هیپوکمپ، موش نر

مقدمه

رفتاری مشاهده می‌شود [۱]. نوراپی‌نفرین و سروتونین دو

ترانسمیتر از نوع آمین زیستی هستند که بیشترین دخالت

را در پاتوفیزیولوژی اختلالات خلقی دارند. به دلیل اثر

افسردگی در جامعه امروزی بیماری جدی به‌شمار

می‌رود که با علائمی در سطوح فیزیولوژیکی، روانی و

۱- (نویسنده مسئول) دانشجوی کارشناسی ارشد گروه آموزشی زیست‌شناسی، دانشکده علوم، دانشگاه پیام نور تهران، تهران، ایران

تلفن: ۰۴۴۱-۳۳۷۰۳۴۱، دورنگار: ۰۴۴۱-۲۷۵۳۱۷۲، پست الکترونیک: afsharimitra@yahoo.com

۲- استادیار گروه آموزشی زیست‌شناسی، دانشکده علوم، دانشگاه ارومیه، ارومیه، ایران

۳- استادیار گروه آموزشی زیست‌شناسی، دانشکده علوم، دانشگاه پیام نور، بابل، ایران

۴- دانشجوی کارشناسی ارشد، گروه آموزشی زیست‌شناسی، دانشکده علوم پایه، دانشگاه تهران، تهران، ایران

مواد و روش‌ها

تهیه و نگهداری موش: در این مطالعه تجربی، تعداد ۴۰ سر موش صحرایی نر نژاد ویستار با وزن متوسط ۲۵۰ تا ۳۵۰ گرم مورد بررسی قرار گرفتند. حیوانات در اتاقی با حرارت 24 ± 3 درجه سانتی‌گراد و تحت شرایط نوری ۱۲ ساعت روشنایی و ۱۲ ساعت تاریکی نگهداری شدند که دسترسی کافی به آب و غذا داشتند. موش‌ها به پنج گروه هشت تایی و هر گروه درون یک قفس تقسیم شدند: ۱- کنترل سالم، ۲- شاهد افسرده، ۳- کنترل افسرده (دریافت کننده نرمال سالین)، ۴- تیمار با سیتالوپرام به مقدار ۱۰ میلی‌گرم بر کیلوگرم [۸] و ۵- تیمار با عصاره آبی زعفران به مقدار ۱۶۰ میلی‌گرم بر کیلوگرم [۵].

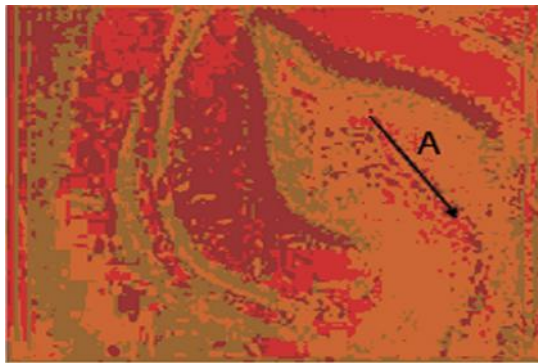
القاء افسردگی و تست شنا: جهت القاء افسردگی به موش‌ها، تمامی گروه‌ها (به جز گروه یک) تحت روش محرومیت از نور به مدت شش هفته قرار گرفتند [۹]. سپس آزمون تست شنای اجباری [۹] به منظور تست افسردگی انجام گرفت. برای انجام آزمایش، هر یک از موش‌ها به تنهایی درون محفظه استوانه‌ای به ارتفاع ۳۵ سانتی‌متر و قطر ۴۰ سانتی‌متر حاوی آب تمیز با دمای (22 ± 2) درجه سانتی‌گراد قرار گرفتند. سپس طی یک محدوده زمانی ۱۰ دقیقه‌ای که چهار دقیقه اول آن جهت سازگاری با محیط آبی و شش دقیقه پایانی مدت زمان بی‌حرکی بود، میزان افسردگی تعیین شد. مبنای سنجش افسردگی زمان بی‌حرکی پاهای هر یک از موش‌ها بود.

عصاره‌گیری و تزریق: چهار گرم پودر زعفران در ۵۰۰ میلی‌لیتر آب مقطر حل گردید. سپس دهانه ظرف با پارافیلیم بسته شد و به مدت ۴۸ ساعت روی دستگاه شیکر قرار داده شد. و پس از آن توسط دستگاه روتاری تغلیظ گردید. به منظور خشک شدن، در دستگاه آون به مدت ۲۴ ساعت با دمای ۵۰ درجه قرار داده شد و تا زمان

خیره‌کننده‌ای که مهار بازجذب سروتونین (SSRIs) در درمان افسردگی دارد، امروزه سروتونین را به عنوان نوروترانسمیتری از ریشه آمین‌های زیستی می‌دانند که بیشتر از همه با افسردگی مرتبط است [۲]. سیتالوپرام از جمله داروهای ژنریک متداول در درمان ضدافسردگی از خانواده داروهای ضدافسردگی سه حلقه‌ای مهارکننده بازجذب انتخابی سروتونین است [۳].

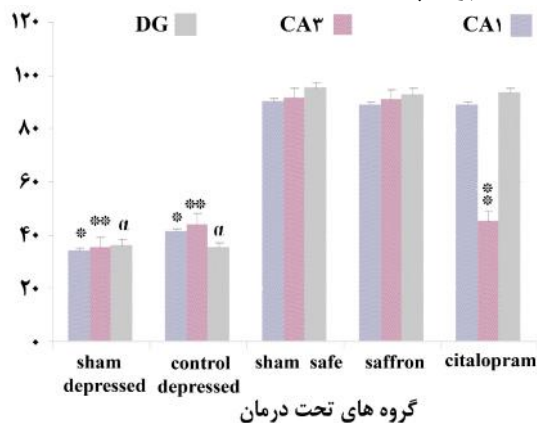
زعفران اغلب خاصیت دارویی داشته و ترکیبات آن شامل سافرانال، کروسین، پیکروکروسین و کروسین هستند [۴]. کروسین با مهار بازجذب دوپامین و نوراپی‌نفرین، و سافرانال از طریق مهار بازجذب سروتونین در اثر ضدافسردگی زعفران نقش دارند [۵]. زعفران در موش صحرایی موجب بهبود یادگیری و حافظه فضایی شده و با تأثیر بر گیرنده‌های دخیل در یادگیری و حافظه فضایی در سلول‌های عصبی، موجب بهبودی در پردازش اطلاعات فضایی می‌شود [۶]. مطالعات حیوانی، آسیب سلولی را در سلول‌های هرمی هیپوکمپ گزارش کرده‌اند. این تغییرات بیشتر در ناحیه CA1 هیپوکمپ رخ می‌دهد و اسکروز هیپوکمپ نامیده می‌شود. این بخش در اثر افسردگی دچار تغییراتی از جمله آتروفی و چروکیدگی می‌شود [۷].

اثرات ضد افسردگی سیتالوپرام و زعفران تأیید شده ولی تاکنون تحقیقی در مورد اثرات جانبی آن‌ها بر تغییرات هیستوپاتولوژیکی در مدل‌های افسرده صورت نگرفته است. از آنجایی که به سلامت داروهای گیاهی نسبت به داروهای سنتتیک پی برده شده است، در مطالعه حاضر اثرات هیستوپاتولوژیکی عصاره آبی زعفران و سیتالوپرام بر تغییر تعداد نورون‌های هرمی CA1 و CA3 و نورون‌های شکنج دندانه‌ای DG هیپوکمپ موش صحرایی نر صورت گرفت.



شکل ۱- هیپوکمپ شاهد غیرافسرده در موش رت نر. A نوروهای سالم ناحیه CA1 درشت‌نمایی $\times 400$ با رنگ‌آمیزی H&E

نتایج حاصل از تأثیر عصاره آبی زعفران و سیتالوپرام بر نوروهای ناحیه هیپوکمپ



نمودار ۱- مقایسه میانگین نوروهای سالم هیپوکمپ در گروه‌های مختلف آزمایش. داده‌ها به صورت انحراف معیار میانگین نشان داده شده است ($p < 0.05$).

*: اختلاف معنی‌دار در ناحیه CA1 نسبت به سایر گروه‌ها

** : اختلاف معنی‌دار در ناحیه CA3 نسبت به سایر گروه‌ها

: اختلاف معنی‌دار در ناحیه DG نسبت به سایر گروه‌ها

نتایج آزمون آماری نشان داد که با القاء بیماری افسردگی، در موش‌های گروه کنترل و شاهد افسرده، زمان بی‌حرکتی در تست شنا افزایش داشته است. در حالی که زمان بی‌حرکتی در گروه سیتالوپرام و عصاره آبی زعفران نیز توانسته است به طور معنی‌داری زمان بی‌حرکتی را نسبت به گروه کنترل و شاهد افسرده کاهش دهد ($p < 0.05$) (نمودار ۲).

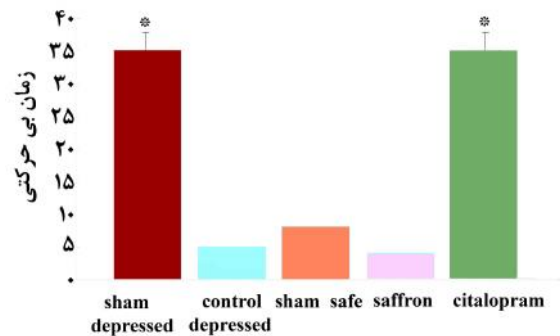
تزریق در یخچال نگهداری شد. تزریق داروها با سرنگ انسولین و به روش داخل صفاقی به مدت ۴ هفته روزی یک بار انجام گرفت. سیتالوپرام از شرکت دارو پخش تهیه و در سالین حل شد. تزریقات نیم ساعت پس از تست شنا انجام گرفت. پس از اتمام دوره تیمار، موش‌ها کشته شده، سپس تشریح شدند. مغز موش‌ها به منظور تثبیت در فرمالین ۱۰٪ انتقال داده شد. نمونه‌ها وارد روند آگیری، شفاف‌سازی، آغستگی با پارافین، قالب‌گیری شدند. سپس برش‌گیری انجام گرفت و برش‌هایی با دستگاه میکروتوم تهیه گردید. پس از رنگ‌آمیزی با هماتوکسیلین ائوزین، به‌وسیله با میکروسکوپ نوری مورد بررسی و عکس‌برداری قرار گرفتند. نوروهای سالم و نکروزه در نواحی CA1، CA3 و DG هیپوکمپ با لنزهای مورفومتریک در واحد میلی‌متر مربع شمارش شدند.

تفاوت در مدت زمان بی‌حرکتی (برای اثر داروها بر میزان حرکت حیوان به عنوان درجات افسردگی) و درصد نوروهای سالم، توسط کامپیوتر ثبت شده و با آنالیز آماری واریانس یک طرفه که شرایط کولموگراف-اسمیرنوف انجام شده است و با استفاده از نرم‌افزار SPSS نسخه ۱۶، آزمون تعقیبی توکی مورد تجزیه و تحلیل قرار گرفت. نمودارها با نرم‌افزار Excel ترسیم شدند. سطح معنی‌دار در آزمون‌ها $p < 0.05$ در نظر گرفته شد.

نتایج

همانطور که نمودار ۱ نشان می‌دهد، تعداد نوروهای سالم در ناحیه CA1 در گروه‌های افسرده در مقایسه با گروه سالم کاهش یافته است ($p < 0.05$). در گروه شاهد سالم نوروها در هر سه ناحیه هیپوکمپ (CA1, CA3, DG) سالم و با سیتوپلاسمی مشخص مشاهده شدند (تصویر ۱).

نتایج مقایسه اثر عصاره آبی زعفران و سیتالوپرام بر زمان بی‌حرکتی در موش‌های آزمایشگاهی افسرده در آزمون FST

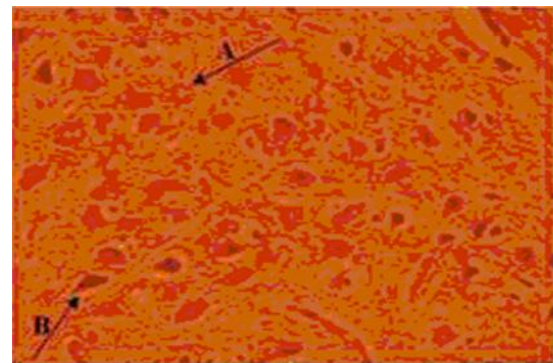


گروه‌های تحت درمان

نمودار ۲- مقایسه اثر زعفران و سیتالوپرام بر مدت زمان بی‌حرکتی گروه‌های مختلف آزمایشی در آزمون FST. داده‌ها به صورت انحراف معیار \pm میانگین نشان داده شده است ($p < 0.05$)


*: اختلاف معنی‌دار نسبت به سایر گروه‌ها

در سیتوپلاسم نورون‌های نکروزه آئوزینوفیلی شدید مشاهده شد و هسته آن‌ها متراکم و هتروکروماتینی بود (تصویر ۲) در حالی که در گروه سیتالوپرام، تعداد نورون‌های سالم در ناحیه CA1 مشابه با گروه کنترل سالم بودند. در گروه زعفران نیز میزان نورون‌های سالم و گروه‌های افسرده بود ($p < 0.05$).




شکل ۲- ناحیه CA1 شاهد افسرده در موش رت نر. A نورون سالم، B نورون با هسته پرتنگ و هتروکروماتینی. درشت‌نمایی $\times 400$ رنگ‌آمیزی H&E. تعداد نورون‌های سالم در ناحیه CA3 در گروه‌های افسرده به طور معنی‌داری کاهش یافته بود ($p < 0.05$). در گروه دریافت‌کننده سیتالوپرام هم، کاهش معنی‌داری در

تعداد نورون‌های این ناحیه مشاهده گردید. در حالی که در گروه تیمار شده با عصاره زعفران میزان نورون‌های سالم به طور معنی‌دار بیشتر بود ($p < 0.05$) (تصاویر ۳ و ۴).



شکل ۳- ناحیه CA3 زعفران در موش رت نر. A نورون سالم، B نورون با هسته پرتنگ و هتروکروماتینی. درشت‌نمایی $\times 400$ با رنگ‌آمیزی H&E




شکل ۴- ناحیه CA3 سیتالوپرام در موش رت نر. B نورون با هسته پرتنگ و هتروکروماتینی. درشت‌نمایی $\times 400$ با رنگ‌آمیزی H&E

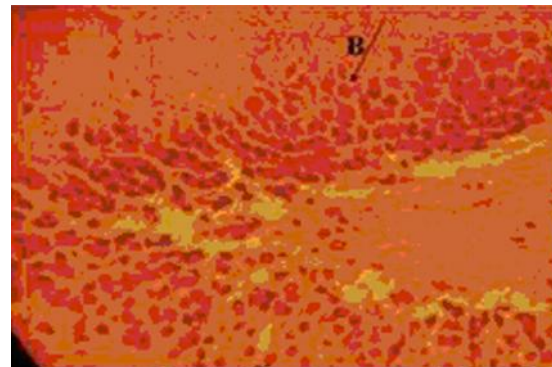
مطالعه ساختار نورون‌های DG نشان داد که کاهش معنی‌دار در نورون‌های سالم در موش‌های افسرده ایجاد شده بود ($p < 0.05$) و مقدار دقیق $p = 0.014$ در نظر گرفته شد. در حالی که تیمار با سیتالوپرام و عصاره آبی زعفران موجب افزایش نورون‌های سالم در این ناحیه شده بود و ساختاری مشابه با گروه کنترل سالم مشاهده گردید (تصاویر ۵ و ۶)

هیپوکامپ نقش مهمی در پاسخ مغزی به استرس‌های روانی با تنظیم رهاسازی فاکتور آزادکننده کورتیکوتروپین (Corticotrophin Releasing Factor (CRF) دارد. تحت شرایط استرسی، هسته مجاور بطنی هیپوتالاموس، CRF ترشح می‌کند که رها شدن هورمون آدرنوکورتیکو-تروپیک (Aderno Corticotropin Hormone (ACTH را توسط هیپوفیز پیشین تحریک می‌کند، ACTH سپس آزادسازی گلوکوکورتیکوئیدها را توسط غدد آدرنال موجب می‌شود [۱۳]. استرس‌های روانی در مدت زمان طولانی، منجموجب کاهش حجم هیپوکامپ، آرایش درختی دندریتیک و نورونز می‌شود [۱۴]. مصرف طولانی مدت آنتی‌دپرسانت‌ها می‌تواند از آتروفی نورون‌ها در هیپوکامپ جلوگیری کند. داروهای ضد افسردگی، این عمل را از طریق افزایش فاکتور نوروتروفیک Derived Neurotrophic Factor (BDNF) انجام می‌دهند. BDNF به تیروزین کیناز B رسپتور در مغز، متصل می‌شود و یک آبشار سیگنالی‌نگ داخل سلولی شروع می‌شود که منجر به فسفریلاسیون Cyclic response element-binding فسفریلاسیون (CREB) می‌شود. BDNF نورونز را القاء می‌کند [۱۵].

مطالعه حاضر نشان داد که ساختار نورون‌های ناحیه CA1 و DG در گروه‌های سیتالوپرام و زعفران محافظت شده بود. در حالی که در موش‌های افسرده نورون‌های سالم به طور معنی‌دار کاهش یافته ($p < 0.05$) و دچار نکروز شده بودند. بنابراین، سیتالوپرام می‌تواند اثر محافظتی بر روی نورون‌های هیپوکامپ اعمال نموده و در درمان افسردگی مؤثر باشد. هر چند که این بهبودی در ناحیه CA3 مشاهده نشد. در حالی که مصرف عصاره آبی زعفران موجب بهبودی بیشتری خصوصاً در ناحیه CA3 شده و در درمان افسردگی مؤثرتر عمل می‌کند.



شکل ۵- ناحیه DG زعفران در موش رت نر. A. درشت‌نمایی ۴۰۰× با رنگ آمیزی H&E.



شکل ۶- ناحیه DG شاهد افسرده در موش رت نر. B. نورون با هسته پررنگ و هتروکروماتینی. درشت‌نمایی ۴۰۰× با رنگ آمیزی H&E بحث

نتایج مطالعات حاضر نشان داد که سیتالوپرام و عصاره آبی زعفران، تخریب نورونی را در نواحی هیپوکامپ بهبود می‌بخشند. Noorbala و همکارانش نشان دادند که هیچ تفاوت معنی‌داری بین استفاده از سافرئال و داروهای مهارکننده بازجذب انتخابی سروتونین وجود ندارد، اما بیان کردند که سافرئال می‌تواند به عنوان یک داروی ضدافسردگی طبیعی، جایگزینی برای تولید داروهای سنتتیک محسوب شود [۱۱]. طبق مطالعه David اثرات داروی سیتالوپرام در موش‌های افسرده ژنتیکی در درمان افسردگی نشان داده شد [۱۲].

نتیجه‌گیری

با توجه به گرایش مردم به استفاده از داروهای گیاهی، خواص ضد افسردگی و آرام‌بخش گیاه و نتایج مطالعه حاضر که نشان‌دهنده اثرات مؤثرتر زعفران بر آسیب نورون‌های نواحی CA1، CA3، DG هیپوکمپ نسبت به داروی شیمیایی ضد افسردگی سیتالوپرام می‌باشد، استفاده از این گیاه دارویی برای بهبود عوارض ناشی از افسردگی پیشنهاد می‌شود.

تشکر و قدردانی

از مسئولین آزمایشگاه بیوشیمی و بافت، سرکار خانم فرناد و آقای سلطانی جهت همکاری در کلیه مراحل این مطالعه صمیمانه سپاسگزاری می‌شود.

زعفران در مدل ایسکمی مغزی حاد در موش صحرایی بدنبال بستن شریان میانی مغز، اثر آنتی‌اکسیدان و مهارکننده مرگ نورون‌ها در مغز داشته و به همین علت پیشنهاد شده که ممکن است به علت خاصیت آنتی‌اکسیدانی برای ایسکمی موضعی مغزی مفید باشد [۱۴]. کروسین آنتی‌اکسیدانی است که می‌تواند مرگ نورون‌ها را بر اثر عوامل آپوپتوتیک داخلی و خارجی مهار کند [۱۶].

کروسین آنتی‌اکسیدانی است که می‌تواند مرگ نورون‌ها را بر اثر عوامل آپوپتوتیک داخلی و خارجی مهار کند [۱۷].

References

- [1] Hosseinzadeh H, Khosravan V. Anticonvulsant effects aqueous and ethanolic extracts of *Crocus sativus* L. Stigmas in mice. *Arch In Med* 2002; 5(1): 44-7.
- [2] Kaplan HI, Sadocks BJ. Synopsis of psychiatry behavioral sciences: clinical psychiatry. Translated to Persian by: Rafiee H, Rezaee F. 10th ed. Tehran: Arjmand Pub. 2008; pp: 80: 38-87.
- [3] Siegfried K, Sacher J, Klein N, Mossaheb N, Attarbaschi-Steiner T, Lanzenberge R. Differences in the dynamics of serotonin reuptake transporter occupancy may explain superior clinical efficacy of escitalopram versus citalopram 2008.
- [4] Ríos JL, Recio MC, Giner RM, Mánuez S. An update review of saffron and its active constituents. *Phytother Res* 1996; 10(3): 189-93.
- [5] Hosseinzadeh H, Karimi GH, Niapoor M. Antidepressant effects of *Crocus sativus* stigma extracts and its constituents, crocin and safranal, in mice. *J Med Plant* 2004; 3(11): 48-58.
- [6] Ghadami S, Ghadami MR, Haghighizad H, Pourmotabbed A, Sahraei H, Kamalnejad M. The

- effect of saffron extract on spatial learning and memory in rats. Proceedings of 18th Iranian Congress of Physiology and Pharmacology. Mashhad Iran Aug 2007; 45: 26-30.
- [7] Rang Hp, Dale MM, Ritter JM, Moore PK. Antiepileptic drugs. In; Rang Hp, Dale MM, Ritter JM, Moore PK, editors. Pharmacology 5th ed., UK; Churchill Living Stone 2003; P: 550-93.
- [8] Valery Y, Yevtushenko MD, Alexander I. Belous MD, Yevgenia G, Yevtushenko MD, et al. Agibalova, MD, PhD. Efficacy and tolerability of escitalopram versus citalopram in major depressive disorder: A 6-week, multicenter, prospective, randomized, double-blind, active-controlled study in adult outpatients. *J Clin Therapeutics* 2007; 2319-32.
- [9] Franco Brosini. Role of the serotonergic system in the forced swimming test. *Neuroscience Biobehavioral Reviews* 1995; 19(3): 377-95.
- [10] Tal Askenazy-Frolinger, Noga Kronfeld-Schor, Jesse Juetten, Haim Einat. It is darkness and not light: Depression-like behaviors of diurnal unstriped Nile grass rats maintained under a short photoperiod schedule. *J Neuroscience Methods* 2010; 165-70.
- [11] Noorbala AA, Akhondzadeh S, Tahmacebi-Pour N, Jamshidi AH. Hydro alcoholic extract of *Crocus sativus L.* Versus fluoxetine in the treatment of mild to moderate depression: a double-blind, randomized pilot trial. *J Ethnopharmacol* 2005; 97(2): 281-4.
- [12] Daivid H, Adam k, Sandra H. Antidepressant effects of citalopram and CRF receptor and antagonist in a rat model of depression. 2004 ; p: 154, 52.
- [13] McEwen BS. Stress and hippocampus plasticity. *Annu Rev Neurosci* 1999; 22: 105-22.
- [14] McEwen BS. Plasticity of the hippocampus: Adaptation to chronic stress and allostatic load. *Ann N Y Acad Sic* 2001; 933: 265-77.
- [15] Wille S, Remon JP, Lambert W. Quantitative analysis of generation antidepressants using gas chromatography-mass spectrometry. Application in clinical and forensic toxicology. *Ghent University Faculty of Pharmaceutical Sciences* 2008; 1-19.
- [16] Hosseinzadeh H, Sadeghnia HR. Safranal, a constituent of *Crocus sativus* (saffron), attenuated cerebral ischemia induced oxidative damage in rat hippocampus. *J Pharm Pharmaceut Sci* 2005; 8(3): 394-9.
- [17] Soeda S, Ochiai T, Paopong L, Tanaka H, Shoyama Y, Shimeno H. Crocin suppress tumor necrosis factor- α -induced cell death of neuronally differentiated PC-12 cells. *Life Sci* 2001; 69: 2887-98.

Histopathological Study of the Hypocampal Neurons in Male Rats Treated with Citalopram and Aqueous Extract of Saffron

M. Afshari¹, F. Farokhi², S. Ebrahimi³, B. Larti⁴

Received: 07/02/2012 Sent for Revision: 05/03/2012 Received Revised Manuscript: 30/05/2012 Accepted: 13/06/2012

Background and Objectives: Depression is a serious mental disorder which many people suffer from it. Hippocampus is one part of the brain whose destruction is regarded as important in depression. The purpose of this study was to investigate the structure of the neurons included in hippocampus of depressed rats which were treated with saffron aqueous extract and citalopram.

Material and Methods: In the following experimental study, 40 male adult rats were randomly assigned into five equal groups. Except the first group, other groups were assigned into pure darkness for six weeks to induce depression. Later, the forced swimming test (FST) was applied to prove the depression. The groups include: 1) safe sham 2) depressed sham 3) depressed control group. The depressed control group received saline, whereas the two other groups were orderly given saffron aqueous extract with 160 mg/kg dosage and citalopram with 10 mg/kg dosage. Drugs were injected for 4 weeks once a day.

Results: Citalopram and saffron significantly reduced immobility ($p < 0.05$). The saffron group had healthy neurons in all three parts of hippocampus which is similar to the non-depressed group. In citalopram group, healthy neurons were observed in CA1 and DG parts of hippocampus.

Conclusion: The aqueous extract of saffron has more beneficial effects regarding the neuronal damage in depressed animals in contrast to citalopram.

Key words: Depression, Saffron extract, Citalopram, Hippocampus, Male rat

Funding: This research was funded by Urmia University of Faculty Sciences.

Conflict of interest: None declared.

Ethical approval: The Ethics Committee of the Faculty of Sciences of Uremia University approved the study

How to cite this article: Afshari M, Farokhi F, Ebrahimi S, Larti B. Histopathological Study of the Hypocampal Neurons in Male Rats Treated with Citalopram and Aqueous Extract of Saffron. *J Rafsanjan Univ Med Scie* 2013; 12(1): 27-34. [Farsi]

1- MSc Student, Dept. of Biology, Faculty of Sciences, Payam Noor University of Tehran, Tehran, Iran
(Corresponding Author) (0441) 3370341, Fax:(0441) 2753172, E-mail: afsharimitra@yahoo.com

2- Assistant Prof., Dept. of Biology, University of Urmia, Urmia, Iran

3- Assistant Prof., Dept. of Biology, Payam Noor University, Babol, Iran

4- MSc Student, Dept. of Biology, Faculty of Sciences, Tehran University, Tehran, Iran