مقاله پژوهشی
مجله دانشگاه علوم پزشکی رفسنجان
دوره ۱۳، شهریور ۱۳۹۳، ۵۴۸-۵۳۷

اثر آسپیرین روی تغییرات مورفومتریک طول پرزهای روده کوچک و ضخامت اپی تلیوم جنین‌های موش صحرایی

غلامرضا کاکا[۱]، سهیلا جهانی[۲]، سیدهمایون صدرایی[۳]، مهناز آذرنیا[۴]، فاطمه رضایی[۲]، علی مادرشاهی[۵]

دریافت مقاله: ۹۲/۱۱/۶ ارسال مقاله به نویسنده جهت اصلاح: ۹۳/۱/۲۴ دریافت اصلاحیه از نویسنده: ۹۳/۳/۲۱ پذیرش مقاله: ۹۳/۴/۱۸

چکیده

زمینه و هدف: آسپیرین جزء داروهای ضدالتهابی غیر استروئیدی (NSAIDs) است که برای کاهش تب و تسکین درد مورد استفاده قرار می‌گیرد. این پژوهش با هدف بررسی اثر مصرف آسپیرین توسط مادر روی تغییرات هیستو مورفومتریک طول پرزهای روده کوچک و ضخامت اپی‌تلیوم جنین‌های موش صحرایی صورت گرفته است.

مواد و روش‌ها: در این مطالعه تجربی تعداد ۳۰ سر موش ماده باردار به طور تصادفی به ۶ گروه مساوی تقسیم شدند. گروه شاهد بدون هیچ مداخله، گروه شم میزان دو سی‌سی آب مقطر و چهار گروه تجربی آسپیرین را با دوزهای ۷۵، ۱۰۰، ۲۰۰ و۳۰۰ میلی‌گرم بر کیلوگرم از روز ۸ تا ۲۰ بارداری به صورت گاواژ دریافت کردند. در روز ۲۰ بارداری پس از کشتن مادران باردار و خارج نمودن جنین‌ها، وزن و طول سری دمی آن‌ها اندازه‌گیری شده و ناهنجاری‌های جنینی بررسی و ثبت گردید. سپس روده کوچک جنین‌ها را جدا کرده و پس از مراحل فیکساسیون و پردازش آن‌ها، مقاطع بافتی ۵ میکرومتری تهیه و رنگ آمیزی H&E انجام شد. طول و ضخامت اپی‌تلیوم پرزهای روده کوچک جنین‌ها در گروه‌های مختلف اندازه‌گیری شده و با استفاده از آنالیز واریانس یک طرفه و آزمون مقایسات چندگانه TUKEY مورد مقایسه قرار گرفت.

یافته‌ها: هیچگونه ناهنجاری جنینی ظاهری در گروه‌های تجربی مشاهده نگردید. میانگین طول سری دمی در گروه‌های تجربی با دوزهای ۷۵، ۱۰۰، ۲۰۰ و ۳۰۰ میلی‌گرم بر کیلوگرم در مقایسه با گروه‌های شاهد و شم اختلاف معنی‌داری نشان ندادند. ولی میانگین وزن جنین‌ها در گروه تجربی با دوز ۱۰۰ میلی‌گرم بر کیلوگرم نسبت به گروه‌های شاهد و شم افزایش معنی‌داری یافت (به ترتیب p=۰/۰۲۴ و p=۰/۰۲۳). مطالعات هیستومورفومتری نیز کاهش معنی‌دار طول پرزهای روده کوچک در مقایسه با گروه‌های شاهد و شم را نشان داد (به ترتیب p=۰/۰۲۷ و p=۰/۰۳۲). ضخامت اپی‌تلیوم پرزهای روده کوچک نیز در گروه دوز ۱۰۰ میلی‌گرم بر کیلوگرم در مقایسه با گروه‌های شاهد و شم کاهش معنی‌داری را نشان داد (به ترتیب p=۰/۰۰۳ و p=۰/۰۰۱).

نتیجه گیری: به نظر می‌رسد مصرف آسپیرین در دوران بارداری توسط مادر موجب کاهش طول پرز و ضخامت اپی‌تلیوم روده کوچک در جنین‌ها می‌شود.

واژه‌های کلیدی: آسپیرین، روده کوچک، جنین، موش صحرایی

۱- دانشیار گروه آموزشی آناتومی دانشکده پزشکی دانشگاه علوم پزشکی بقیه‌الله (عج)، تهران، ایران
۲- کارشناس ارشد زیست‌شناسی تکوینی جانوری دانشکده علوم زیستی دانشگاه خوارزمی، تهران، ایران
۳- (نویسنده مسئول) دانشیار گروه آموزشی آناتومی دانشکده پزشکی دانشگاه علوم پزشکی بقیه‌الله (عج)، تهران، ایران
تلفن: ۲۶۱۲۷۲۸۶-۰۲۱، دور نگار: ۲۶۱۲۷۲۸۶-۰۲۱، پست الکترونیک: h_sadraie@yahoo.com
۴- استاد گروه آموزشی علوم جانوری دانشکده علوم زیستی دانشگاه خوارزمی، تهران، ایران
۵- پژوهشگر گروه آموزشی آناتومی دانشکده پزشکی دانشگاه علوم پزشکی بقیه‌الله (عج)، تهران، ایران

[Downloaded from journal.rums.ac.ir on 2025-10-26]

[DOR: 20.1001.1.17353165.1393.13.6.3.4]

مقدمه

آسپیرین یکی از پر مصرف‌ترین داروهایی است که برای تسکین درد استفاده می‌شود و جزء داروهای ضد درد غیراعتیاد آور محسوب می‌گردد که نسبت به ضد دردهای اعتیاد آور مثل تریاک و مورفین خاصیت ضد درد کمتری دارد. تحقیقات نشان داده‌اند که مصرف زیاد آسپیرین مشکلات گوارشی و خونریزی را موجب می‌شود [۱].

آسپیرین (Acetylsalicylic Acid)، یک سالیسیلات استیله است در حالی که دیگر سالیسیلات‌ها غیر استیله هستند. سالیسیلات‌ها خاصیت ضد درد و ضد تب، ضد التهاب و ضد روماتیسمی دارند. اثر ضد التهابی و مسکن سالیسیلات‌ها می‌تواند به علت وقفه سنتز پروستاگلاندین سنتاز باشد. آسپیرین تولید پروستاگلاندین را با استیله کردن سیکلواکسیژناز یا COX (اولین آنزیم لازم در بیوسنتز پروستاگلاندین) متوقف می‌نماید [۲].

آسپیرین به علت قدمت مصرف، در مقایسه با داروهای ضد التهابی غیر استروئیدی جدید و نیز به علت همین سابقه مصرف طولانی بی خطر و قابلیت تحمل زیاد هم اکنون نیز اولین داروی انتخابی برای درمان اکثر موارد اختلالات مفصلی و عضلانی است [۳].

زنان باردار اغلب نسبت به اثرات احتمالی داروها و ناهنجاری‌های ایجاد شده بر جنین خود بی اطلاعند. بر اساس مطالعات انجام شده ۴ تا ۵ درصد ناهنجاری‌ها ناشی از مصرف دارو و مواد شیمیایی در دوران بارداری است. در دوران بارداری بدن مادر به منظور آمادگی برای شیردادن چربی ذخیره می‌کند. از طرفی داروها یا عوامل سمی که قابلیت حلالیت بیشتری در چربی دارند با سهولت بیشتری از سد جفتی نفوذ می‌کنند و اثراتی بر جنین می‌گذارند [۳].

اثرات داروها بر جنین و نوزاد به چندین عامل از جمله مقدار عبور دارو از جفت، میزان ورود دارو به شیر مادر، توزیع دارو در بافت‌ها، متابولیسم و دفع دارو از بدن بستگی دارد. با توجه به بررسی‌های انجام شده، آسپیرین در دوزهای مختلف و دوره‌های درمان مختلف می‌تواند اثرات مختلفی ایجاد کند، از جمله اینکه زنان حامله‌ای که در خطر حاملگی هیپرتانسیون و پره اکلامپسی هستند و در جنین‌های با تأخیر رشد داخل رحمی، دوزهای پایین آسپیرین یعنی ۴۰ تا ۱۵۰ میلی‌گرم بر کیلوگرم ممکن است مفید باشد و نشان داده شده که دوزهای کم آسپیرین به طور عمده برای جنین و نوزادان مفید است [۴].

از طرفی گزارشات نشان داده اند که مصرف آسپیرین در دوزهای بالا در دوران بارداری بر مادران و تکوین جنین شان تأثیر گذارده و سبب تغییرات هومئوستاتیک در مادر و جنین می‌گردد. همچنین آسپیرین موجب کاهش دفع کلیوی گردیده که در نهایت می‌تواند منجر به الیگوهیدرآمنیوس و ناهنجاری‌های دیگر در جنین شود [۱، ۴-۵].

در موش‌های حامله دوزهای بالای آسپیرین اثرات تراتوژنیک داشته و ناهنجاری جنینی ایجاد گردیده است [۶]. دوزهای بالای آسپیرین با افزایش مرگ و میر، تأخیر رشد داخل رحمی و اثرات تراتوژنیک در ارتباط است و موجب مرده‌زایی، هموراژی مغزی، دیس پلازیا سیکلوپیا و اسیدوز جنینی می‌شود [۷]. همچنین تحقیقات نشان داده‌اند که آسپیرین اثر تخریبی بر جدار عروق خونی

[Downloaded from journal.rums.ac.ir on 2025-10-26]

[DOR: 20.1001.1.17353165.1393.13.6.3.4]

داشته و موجب خونریزی در جفت و در نهایت سقط جنین می‌شود [۸].

Zhao و همکاران بر مبنای جنین‌های مرده و ناهنجار، دوز تراتوژن آسپیرین را در موش صحرایی ۲۷۰ میلی‌گرم بر کیلوگرم به بالا گزارش کرده است [۹]. در پژوهش دیگری دوز پاتوژن آسپیرین بر روده بالغین که منجر به آسیب‌های موکوسی شده است ۱۰۰ میلی‌گرم بر کیلوگرم به بالا گزارش شده است [۱۰].

ازآنجایی که یکی از عوارض آسپیرین آسیب‌های مخاط دستگاه معده‌ای- روده‌ای است و بعضی از مادران باردار بر حسب ضرورت ممکن است از آسپیرین به عنوان داروی ضد انعقاد یا ضد التهاب و درد استفاده کنند، این احتمال وجود دارد که با ورود این دارو به بافت‌های جنینی آسیب‌های مشابه بالغین در مخاط دستگاه معده‌ای- روده‌ای جنین نیز ایجاد نماید. لذا این تحقیق در صدد بررسی اثرات آسپیرین با دوزهای مختلف (دوزهای مشابه دوز درمان) بر رشد و نمو جنین‌هایی است که مادرانشان در دوره بارداری دریافت نموده‌اند و به ویژه مطالعه هیستومورفومتریک روده کوچک جنین‌های ۲۰ روزه که مرحله قابل توجهی از رشد دستگاه معده‌ای- روده‌ای در موش صحرایی را طی کرده‌اند، بوده است.

مواد و روش‌ها

در این مطالعه تجربی، در سال ۱۳۹۲ تعداد ۳۰ سر موش صحرایی نژاد آلبینو ویستار با وزن تقریبی ۲۰±۲۰۰ گرم و در شرایط معمول آزمایشگاهی شامل دمای ۲±۲۲ درجه سانتی‌گراد و رطوبت ۵۵-۴۵٪ و ۱۲ ساعت روشنایی، ۱۲ ساعت تاریکی قرار گرفتند. تمام موش‌های نر و ماده به مدت یک هفته برای سازش با محیط به صورت جداگانه در حیوان خانه دانشگاه علوم پزشکی بقیه‌الله (عج) نگهداری و آب و غذای کافی در اختیارشان قرار داده شد. هر روز عصر به قفس موش‌های ماده بالغ، یک موش نر اضافه گردید. صبح روز بعد با مشاهده در پوش مهبلی و یا وجود اسپرم در واژینال اسمیر روز صفر حاملگی تعیین شد. تعداد ۳۰ سر موش‌های باردار در ۶ گروه مساوی تقسیم شدند، در هر گروه ۵ موش باردار قرار گرفت. آسپیرین (ساخت شرکت تولید دارو، ایران) با استفاده از آب مقطر در چهار دوز ۷۵، ۱۰۰، ۲۰۰و۳۰۰ میلی‌گرم بر کیلوگرم [۱۰-۹، ۴] تهیه و به صورت خوراکی از طریق دهان توسط گاواژ به موش‌های صحرایی داده شد. گروه شاهد دارویی دریافت نمی‌کرد، گروه شم که ۲ سی‌سی آب مقطر را از روز ۸ تا روز ۲۰ بارداری دریافت می‌کرد و ۴ گروه تجربی آسپیرین را با نسبت‌های ۷۵، ۱۰۰، ۲۰۰ و ۳۰۰ میلی‌گرم بر کیلوگرم مشابه گروه شم به صورت گاواژ دریافت کردند. تحقیقات نشان می‌دهد در جوندگان، تکامل روده کوچک جنین در موش صحرایی نژاد ویستار از روز ۱۶/۵ تا روز ۲۱/۵ صورت می‌گیرد و اولین میکروویلی‌ها قبل از روز ۱۷/۵ در مخاط دئودنوم ظاهر می‌شود [۱۱]. همچنین، در روز ۲۱ جنینی موش صحرایی پوشش مخاطی روده کاملاً تمایز یافته مشابه بالغین گردیده بدین ترتیب که پرزها بلند و پوشش اپی‌تلیوم استوانه‌ای شکل همراه با میکروویلی‌های کاملاً تمایز یافته می‌شوند [۱۲]. بدین ترتیب موش‌های صحرایی باردار در روز ۲۰ بارداری با دوز بالای کلروفرم کشته و بلافاصله جنین‌ها از بدن حیوان خارج و مورفولوژی ظاهری آن‌ها مورد بررسی قرار گرفتند. سپس وزن جنین‌ها با استفاده از ترازوی دیژیتال (Kern ,Germany) با حساسیت یک صدم گرم و طول سری- دمی آن‌ها با

[Downloaded from journal.rums.ac.ir on 2025-10-26]

[DOR: 20.1001.1.17353165.1393.13.6.3.4]

استفاده از کولیس ورنیه دیژیتال (Mitutoyo ،Japan) اندازه‌گیری و ثبت شدند. تعداد ۵ جنین از هر موش باردار تشریح شدند و روده جنین‌ها خارج شده و پس از فیکساسیون و پردازش بافتی در پارافین قالب‌گیری شدند. مقاطع ۵ میکرونی سریال از روده جنین‌ها تهیه نموده و توسط رنگ‌آمیزی هماتوکسیلین و ائوزین جهت مطالعه آماده گردیدند.

تعداد ۵ مقطع از روده باریک هر جنین ضخامت اپی‌تلیوم روده با استفاده از سیستم سخت افزاری و نرم‌افزاری موتیک (نسخه ۲/۱) با استفاده از میکروسکوپ موتیک(Motic ،Spain) مجهز به لنز شئ با درشت نمایی ۴۰۰ اندازه‌گیری شد. بدین ترتیب که در هر مقطع طول ۲۰ پرز به صورت تصادفی انتخاب و طول بلندترین پرزهایی که در مقطع قابل مشاهده بودند با استفاده از لنز شئ با درشت‌نمایی ۱۰۰ اندازه‌گیری و ثبت شدند.

داده‌ها با استفاده از نرم‌افزار SPSS نسخه ۱۸ تجزیه و تحلیل شد. تمام مقادیر بر حسب Mean±SEM (انحراف معیار از میانگین± میانگین) گزارش شده است. پس از بررسی نرمال بودن توزیع داده‌ها با استفاده از آزمون کلموگرو- اسمیرنو (Kolmogorov-Smirnov)، اطلاعات با استفاده از آنالیز واریانس یک طرفه (one-way ANOVA) و آزمون مقایسات چندگانه TUKEY مورد مقایسه قرار گرفت و p<۰/۰۵ به عنوان اختلاف معنی‌دار در نظر گرفته شد.

نتایج

نتایج این مطالعه نشان داد که میانگین طول سری- دمی بر حسب میلی‌متر در تمام گروه‌های تجربی با گروه شاهد اختلاف معنی‌داری نداشت. میانگین وزن جنین‌ها در گروه تجربی ۱۰۰ میلی‌گرم بر کیلوگرم افزایش معنی‌داری نسبت به گروه‌های شاهد و شم نشان داد (به ترتیب p=۰/۰۲۴ و p=۰/۰۲۳) (جدول ۱).

همچنین، در مطالعه هیستومورفومتریک روده کوچک جنین‌ها میانگین طول پرزها در گروه دوز ۱۰۰ میلی‌گرم بر کیلوگرم در مقایسه با گروه‌های شاهد و شم کاهش معنی‌داری نشان داد (به ترتیب p=۰/۰۲۷ و p=۰/۰۳۲) (شکل ۱ و نمودار ۱).

جدول ۱- میانگین طول سری-دمی و میانگین وزن جنین‌ها در گروه‌های مختلف

گروه‌ها / متغیرها	گروه شاهد	گروه شم	گروه آزمایش دوز ۷۵ میلی‌گرم بر کیلوگرم	گروه آزمایش دوز ۱۰۰ میلی‌گرم بر کیلوگرم	گروه آزمایش دوز ۲۰۰ میلی‌گرم بر کیلوگرم	گروه آزمایش دوز ۳۰۰ میلی‌گرم بر کیلوگرم
طول سری- دمی (میلی‌متر)	۴۰/۵۲±۰/۳۲	۴۱/۵۶±۰/۱۹	۴۰/۹۲±۰/۳۶	۴۱/۷۲±۰/۳۰	۴۰/۶۸±۰/۶۳	۴۱/۲۵±۰/۲۹
وزن جنین (گرم)	۴/۹۰±۰/۱۰ p=۰/۰۲۴	۴/۸۴±۰/۹۰ p=۰/۰۲۳	۴/۹۷±۰/۱۰	*۵/۳۸±۰/۱۲	۵/۳۳±۰/۲۴	۴/۸۹±۰/۱۰

علامت * نشاندهنده اختلاف معنی‌دار دوز ۱۰۰ میلی‌گرم بر کیلوگرم با گروه‌های شاهد و شم است. آزمون ANOVA و آزمون پشتیبان TUKEY

[Downloaded from journal.rums.ac.ir on 2025-10-26]

[DOR: 20.1001.1.17353165.1393.13.6.3.4]

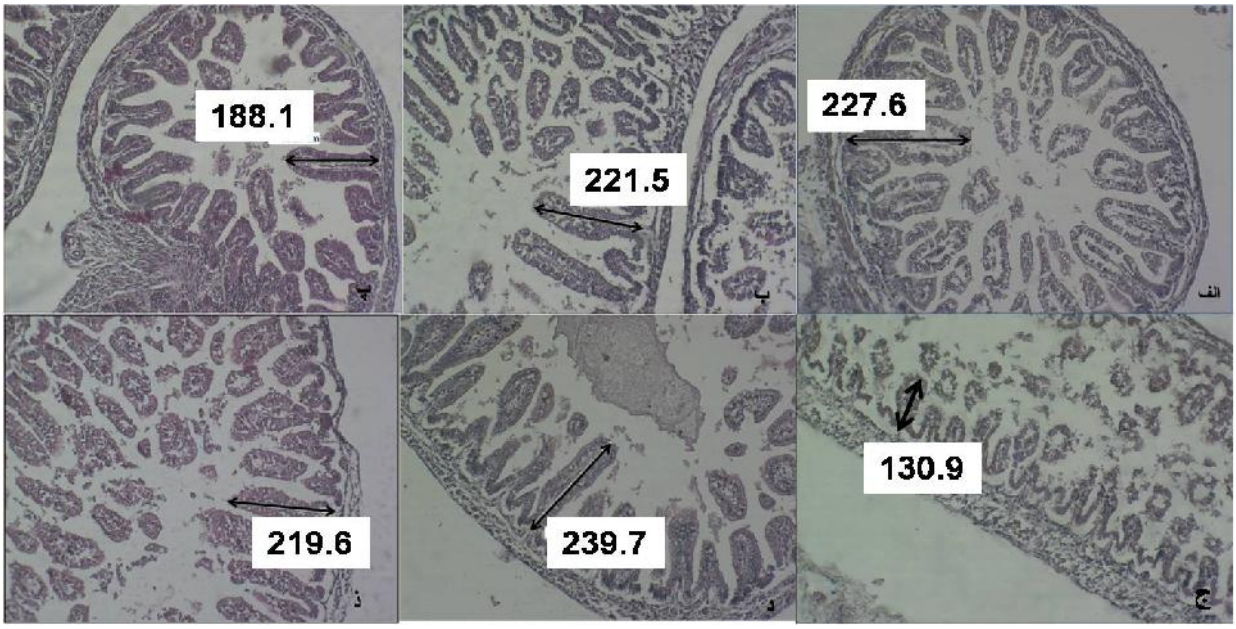

شکل ۱- تصاویر بافتی از مقاطع عرضی روده کوچک که در آنها اندازه‌گیری طول پرز روده جنین ۲۰ روزه با بزرگنمایی x ۱۰۰ نشان داده شده است، الف: گروه شاهد، ب: گروه شم، پ: گروه تجربی دوز ۷۵ میلی‌گرم بر کیلوگرم، ج: گروه تجربی دوز ۱۰۰ میلی‌گرم بر کیلوگرم، د: گروه تجربی دوز ۲۰۰ میلی‌گرم بر کیلوگرم و ذ: گروه تجربی دوز ۳۰۰ میلی‌گرم بر کیلوگرم.

همچنین میانگین ضخامت اپی‌تلیوم در برش عرضی پرزها در گروه دوز ۱۰۰ میلی‌گرم بر کیلوگرم در مقایسه با گروه شاهد و شم کاهش معنی‌داری را نشان داد (به ترتیب p=۰/۰۰۳ و p=۰/۰۰۱) (شکل ۲ و نمودار ۲).

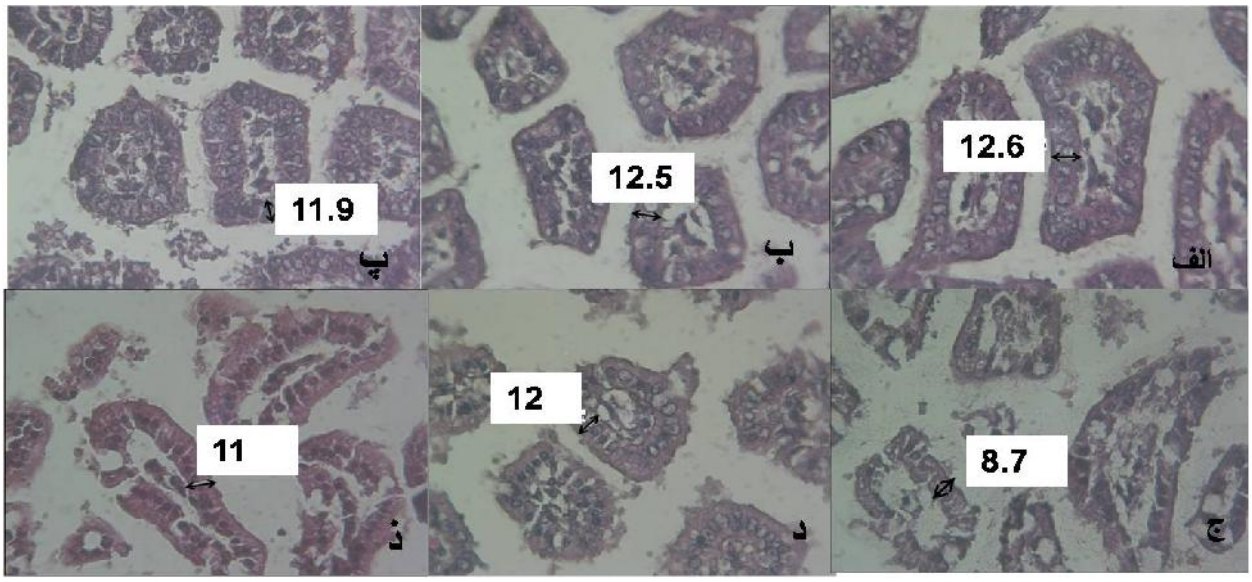

شکل ۲- تصاویر بافتی ضخامت اپی‌تلیوم در برش عرضی پرز روده کوچک جنین ۲۰ روزه با بزرگنمایی x ۴۰۰، الف: گروه شاهد، ب: گروه شم، پ: گروه تجربی دوز ۷۵ میلی‌گرم بر کیلوگرم، ج: گروه تجربی دوز ۱۰۰ میلی‌گرم بر کیلوگرم، د: گروه تجربی دوز ۲۰۰ میلی‌گرم بر کیلوگرم و ذ: گروه تجربی دوز ۳۰۰ میلی‌گرم بر کیلوگرم.

[Downloaded from journal.rums.ac.ir on 2025-10-26]
[DOR: 20.1001.1.17353165.1393.13.6.3.4]

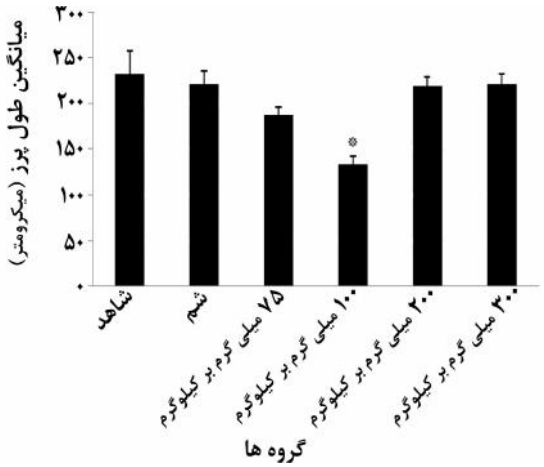

نمودار ۱- میانگین طول پرزهای روده کوچک جنین‌های ۲۰ روزه موش صحرایی در ۶ گروه مورد بررسی.
علامت * نشان‌دهنده کاهش معنی‌دار میانگین طول پرزها در گروه دوز ۱۰۰ میلی‌گرم بر کیلوگرم آسپرین در مقایسه با گروه شاهد و شم است (به ترتیب p= ۰/۰۲۷ و p= ۰/۰۳۲).

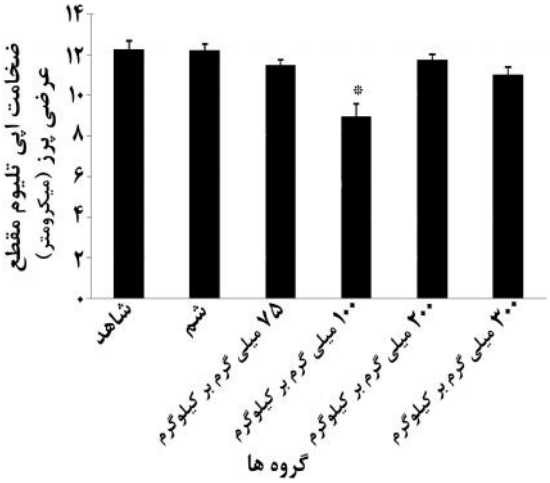

نمودار ۲- میانگین ضخامت اپی تلیوم روده کوچک جنین‌های ۲۰ روزه موش صحرایی در گروه های مختلف.
علامت * نشان‌دهنده کاهش معنی‌دار میانگین ضخامت اپی‌تلیوم در گروه با دوز ۱۰۰ میلی‌گرم بر کیلوگرم آسپرین با گروه های شاهد و شم می‌باشد (به ترتیب p= ۰/۰۰۳ و p=۰/۰۰۱).

بحث

نتایج این تحقیق نشان داد که مصرف آسپیرین توسط موش صحرایی باردار تأثیر ظاهری بر رشد و نمو جنین‌ها و اندازه طول سری- دمی و وزن آن‌ها نداشت، گرچه میانگین وزن جنین‌ها در گروه دوز ۱۰۰ میلی‌گرم بر کیلوگرم آسپرین نسبت به گروه شاهد و شم به طور معنی‌داری افزایش یافته بود. همچنین، نتایج مطالعه حاضر نشان داد آسپیرین در دوز ۱۰۰ میلی‌گرم بر کیلوگرم بر روند تکوینی روده کوچک جنین موش صحرایی تأثیرگذار بوده و موجب کاهش طول پرزهای روده و همچنین کاهش ضخامت اپی‌تلیوم این پرزها شده است. تحقیقات مختلف نشان داده است چنانچه مادر در دوران بارداری از داروهای مختلف استفاده کند، ممکن است به جنین او آسیب وارد شود [۱۳]. بعضی از محققین در معرض قرار گرفتن جنین‌ها با آسپیرین یا ایندومتاسین را توأم با خطر ناهنجاری مادرزادی و کاهش وزن جنین‌ها مرتبط می‌دانند [۱۴]. در مطالعه‌ای Oyedeji و همکاران نشان دادند که موش‌های صحرایی نر بالغ که به مدت ۳۰ روز آسپیرین را با دوز ۱۰ میلی‌گرم بر کیلوگرم دریافت کرده بودند تغییرات معنی‌داری در وزن بدن موش‌های صحرایی گروه تجربی نسبت به گروه کنترل ایجاد نگردید [۱۵]. همچنین در مطالعه‌ای که توسط Nezvalova و همکاران صورت گرفت نشان داده شد استفاده از دیکلوفناک و ایبوپروفن در ۳ ماهه دوم بارداری، وزن نوزادان را در موقع تولد به طور قابل توجهی کاهش داده بود [۱۶]. به نظر می‌رسد که استفاده از آسپیرین در دوران بارداری به طور جدی بر رشد و نمو جنین‌ها از جمله وزن و طول سری- دمی آن‌ها تأثیرگذار است [۱۷].

در مورد اثر آسپیرین بر روده جنین تحقیقات چندانی در دست نیست، گرچه نتایج به دست آمده از اثر آسپیرین بر روده بالغین نتایج مختلفی به دست آمده که این تحقیقات

[Downloaded from journal.rums.ac.ir on 2025-10-26]
[DOR: 20.1001.1.17353165.1393.13.6.3.4]

نشان داده‌اند که مصرف آسپیرین در بالغین سبب افزایش نفوذپذیری روده‌ای و متعاقب آن موجب آسیب‌های مخاط معدی روده‌ای می‌شود [۱۸] و در نهایت می‌تواند سبب خونریزی معدی روده‌ای گردد [۱۹]. لذا بیمارانی که دوز بالای آسپیرین دریافت کرده‌اند عوارضی هم چون زخم و خونریزی حاد در روده کوچک و سوراخ شدن روده‌ای داشتند [۲۰].

Mizukami و همکاران نشان دادند استفاده طولانی مدت از دوز پایین آسپیرین (۱۰۰ میلی‌گرم بر کیلوگرم) در انسان سبب آسیب به روده کوچک می‌شود [۲۱]. Arakawa و همکاران بیان کردند در بالغین جراحت روده کوچک به وسیله NSAIDها یا آسپیرین شامل اختلال در سد موکوسی با مهار سیکلواکسیژناز (COX) است که منجر به کاهش پروستاگلاندین و نیز اختلالات میتوکندریایی می‌شود[۲۲].

Fukui و همکاران نیز نشان دادند اثرات موضعی آسپیرین بر موکوس معده‌ای روده‌ای مرتبط با آسیب موکوس در مجرای معده‌ای روده‌ای است [۲۳]. همچنین در بررسی‌های دیگر مشاهده شد استفاده کوتاه مدت دوز پایین آسپیرین در انسان (۱۰۰ میلی‌گرم برای ۱۴ روز) با ناهنجاری‌های موکوسی روده کوچک نیز در ارتباط است[۲۵-۲۴]. از سویی دیگر شواهد اخیر بر اثرات آسپیرین و NSAIDها بر جراحت‌های موکوسی در روده کوچک دلالت می‌کند [۲۶] و استفاده از دوز پایین آسپیرین (۱۰۰ میلی‌گرم بر کیلوگرم)، آسیب مخاط معده و زخم‌هایی در روده کوچک ایجاد نموده است که می‌تواند به دلیل کاهش جریان خون روده توسط استیل سالیسیلیک باشد [۲۷]، به همین ترتیب یافته‌های Jain و همکاران بر روی تخمدان و رحم موش‌های باردار پس از مصرف آسپیرین با دوز ۱۰۰ میلی‌گرم بر کیلوگرم نشان داد آسپیرین به صورت قابل توجهی موجب تغییرات هیستومورفولوژی در اندام‌های تناسلی مانند تخمدان و رحم موش‌های باردار می‌شود و همچنین باعث افزایش آنزیم‌های ACP (اسید فسفاتاز) و ALP (الکالن فسفاتاز) در این بافت‌ها می‌شود [۲۸] .

مشابه نتایج فوق در یافته‌های این مطالعه نیز نشان داده شده است، بدین ترتیب که ضخامت اپی‌تلیوم روده کوچک در گروه تجربی دوز ۱۰۰ میلی‌گرم بر کیلوگرم کاهش معنادار در مقایسه با گروه شاهد و شم نشان داده است و این امر می‌تواند ناشی از آسیب لایه موکوسی روده باشد. این که چرا در دوزهای بالاتر آسپرین بر ضخامت اپی‌تلیوم روده کوچک سایر گروه‌های تجربی چنین نتایجی به دست نیامد برای ما نیز به خوبی روشن نشده است.

Gillon و همکاران عنوان کردند بعد از ۸ تا ۱۰ هفته عفونت تغییراتی در ساختمان روده کوچک رخ می‌دهد که شامل توسعه اندازه پرزها و افزایش دی‌ساکاریدازها در منطقه ژوژنوم و کاهش پرزها و کاهش دی‌ساکاریدازها در ایلئوم می‌شود [۲۹].

به دلیل اینکه هیچ گونه تحقیقی بر روی اثرات آسپیرین بر روی طول پرزهای روده جنین صورت نگرفته است و با توجه به عملکرد و کارایی پرزهای روده با داشتن سلول‌های جذبی در افزایش جذب در روده کوچک به نظر می‌رسد کاهش در طول پرزهای روده در تحقیق حاضر در گروه تجربی دوز ۱۰۰ میلی‌گرم بر کیلوگرم نسبت به گروه شاهد و شم برای کاهش جذب آسپیرین به عنوان یک عامل سمی برای جنین محسوب گردد.

[Downloaded from journal.rums.ac.ir on 2025-10-26]

[DOR: 20.1001.1.17353165.1393.13.6.3.4]

تحقیقات قبلی نشان داده‌اند که داروهای ضد التهاب غیر استروئیدی، سیکلواکسیژناز (COX) را مهار کرده و موجب کاهش پروستاگلاندین‌ها شده و تأثیر نامطلوب بر مادر و روند تکاملی جنین دارد [۳۰]. از طرفی پروستاگلاندین‌ها وقایع کلیدی را در هومئوستاز روده‌ای، ترشح موکوسی، جریان خون و ترمیم اپی‌تلیال داشته و با مهار COX سمیت روده‌ای ایجاد می‌گردد [۳۱]. همچنین Rothwellو همکاران نشان دادند مصرف آسپیرین در دوزهای ۷۵ میلی‌گرم روزانه در دراز مدت و طی چندین سال سرطان روده بزرگ و مرگ و میر را کاهش می‌دهد [۳۲]. به نظر می‌رسد اثر سمی آسپیرین بر کاهش طول پرز و ضخامت اپی‌تلیوم روده در مطالعه حاضر نیز احتمالاً مربوط به مهار سنتز پروستاگلاندین‌ها باشد. به نظر می‌رسد آسپیرین از راه مدولاسیون مسیر سیگنالینگ NF-kappaB مسیر NF-KB را برای شروع آپوپتوزیس تسهیل می‌کند [۳۳]. این امر می‌تواند در روند رشد و نمو جنین و بافت‌های جنینی زمانی که مادر از آسپیرین استفاده می‌کند مؤثر باشد.

نتیجه گیری: مصرف آسپیرین در دوران بارداری موجب افزایش وزن جنین، کاهش طول پرزهای روده کوچک و همچنین کاهش ضخامت اپی‌تلیوم این پرزها در جنین‌ها می‌شود که‌این امر وابسته به دوز آسپیرین است.

تشکر و قدردانی

بدین وسیله از کارکنان و اعضای هیات علمی دانشگاه علوم پزشکی بقیه ا...(عج) به سبب حمایتشان از انجام تحقیق حاضر تقدیر و تشکر می‌شود.

References

[1] Corby DG. Aspirin in pregnancy: maternal and fetal effects. *Pediatrics* 1978; 62: 930-7.

[2] Parivar K, Mohseni kochesfehani H.Experimental Embryology. Tehran, jahad daneshgahi daneshgah tarbiat moalem, press 1992; 436-502. [Farsi]

[3] Saebi E. Clinical pharmacology generic Iran. Tehran press,2000; 820-32. [Farsi]

[4] Arakawa T, Watanabe T, Tanigawa T, Tominaga K, Otani K, Nadatani Y, Fujiwara Y. Small intestinal injury caused by NSAIDs/aspirin: finding new from old. *Curr Med Chem* 2012; 19(1): 77-81.

[5] Ostrea EM Jr, Mantaring JB 3rd, Silvestre MA. Drugs that affect the fetus and newborn infant via the placenta or breast milk. *Pediatr Clin North Am* 2004; 51(3): 539-79.

[Downloaded from journal.rums.ac.ir on 2025-10-26]

[DOR: 20.1001.1.17353165.1393.13.6.3.4]

[6] Kimmel CA, Wilson JG, Schumacher HJ. Studies on metabolism and identification of the causative agent in aspirin teratogenesis in rats. *Teratology* 1971; 4(1): 15-24.

[7] Sachdeva P, Patel BG, Patel BK. Drug use in pregnancy; a point to ponder! *Indian J Pharm Sci* 2009; 71(1): 1-7.

[8] Jafarpor M, Mahmudian A, Jafarpor S, Hajzadeh M. Microstructures of mouse placental after use of aspirin. Daneshgah olum pezeshki khorasan shomali 1389; 15-22. [Farsi]

[9] Zhao M, Chen B, Tan J, Yang X, Huang J, Zhog Y, Chen R, Huang J. Determining the optimal teratogenic dosage of aspirin in Sprague Dawley rats. *Toxicology Institute* 2010; 22 (6): 469-72.

[10] Smecuol E, Pinto S, Suarez A, Argonz JE, Sugai E, Vazquez H, Litwin N, Piazuelo E, Meddings JB, Bai JC, Lanas A. Low-dose aspirin affects the small bowel mucosa: results of a pilot study with a multidimensional assessment. *Clin Gastroenterol Hepatol* 2009; 7(5): 524-9.

[11] Reusens-Billen B, Remacle C, Hoet JJ. The development of the fetalratintestine and its reaction to maternal diabetes II. Effect of mild and severe maternal diabetes. *Diabetes Res Clin Pract* 1989; 6(3): 213-9.

[12] Dunn JS. The fine structure of the absorptive epithelial cells of the developing small intestine of the rat. *J Anat* 1967; 101(Pt 1): 57-68.

[13] Depass LR, Weaver EV. Comparison of teratogenic effects of aspirin and hydroxyurea in the Fischer 344 and Wistar strains. *J Toxicol Environ Health* 1982; 10(2): 297-305.

[14] Ye B, Zhang YX, Yang F, Chen HL, Xia D, Liu MQ, Lai BT. Induction of lung lesions in Wistar rats by 4-(methylnitrosamino)-1-(3-pyridyl)-1-butanone and its inhibition by aspirin and phenethyl isothiocyanate. *BMC Cancer* 2007; 7: 90.

[15] Oyedeji K, Bolarinwa A, Adigun A. Effect of Aspirin on Reproductive Functions in Male Albino Rats.IOSR *Journal of Pharmacy and Biological Sciences* 2013 ; 4(6): 49-54.

[16] Nezvalová-Henriksen K, Spigset O, Nordeng H. Effects of ibuprofen, diclofenac, naproxen, and piroxicam on the course of pregnancy and pregnancy outcome: a prospective cohort study. *BJOG* 2013; 120(8): 948-59.

[17] Yokoyama A, Takakubo F, Eto K, Ueno K, Igarashi T, Satoh T, Kitagawa H. Teratogenicity of aspirin and its metabolite, salicylic acid, in cultured rat embryos. *Res Commun Chem Pathol Pharmacol* 1984; 46(1): 77-91.

[18] Bjarnason I, Williams P, Smethurst P, Peters TJ, Levi AJ. Effect of non-steroidal anti-inflammatory

[Downloaded from journal.rums.ac.ir on 2025-10-26]

[DOR: 20.1001.1.17353165.1393.13.6.3.4]

drugs and prostaglandins on the permeability of the human small intestine. *Gut* 1986; 27(11): 1292-7.

[19] Cipriani S, Mencarelli A, Bruno A, Renga B, Distrutti E, Santucci L, Baldelli F, Fiorucci S. Activation of the bile acid receptor GPBAR1 protects against gastrointestinal injury caused by non-steroidal anti-inflammatory drugs and aspirin in mice. *Br J Pharmacol* 2013; 168(1): 225-37.

[20] Thiéfin G, Beaugerie L. Toxic effects of nonsteroidal antiinflammatory drugs on the small bowel, colon, and rectum. *Joint Bone Spine* 2005; 72(4): 286-94.

[21] Mizukami K, Murakami K, Abe T, Inoue K, Uchida M, Okimoto T, Kodama M, Fujioka T.Aspirin-induced small bowel injuries and the preventive effect of rebamipide.World J Gastroenterol 2011; 17(46): 5117-22.

[22] Arakawa T, Watanabe T, Tanigawa T, Tominaga K, Otani K, Nadatani Y, Fujiwara Y. Small intestinal injury caused by NSAIDs/aspirin: finding new from old. *Curr Med Chem* 2012; 19(1): 77-81.

[23] Fukui A, Naito Y, Handa O, Kugai M, Tsuji T, Yoriki H, Qin Y, Adachi S, Higashimura Y, Mizushima K, Kamada K, Katada K, Uchiyama K, Ishikawa T, Takagi T, Yagi N, Kokura S, Yoshikawa T. Acetyl salicylic acid induces damage to intestinal epithelial cells by oxidation-related modifications of ZO-1.*Am J Physiol Gastrointest Liver Physiol* 2012; 303(8): G927-36.

[24] Smecuol E, Pinto Sanchez MI, Suarez A, Argonz JE, Sugai E, Vazquez H, Litwin N, Piazuelo E, Meddings JB, Bai JC, Lanas A. Low-dose aspirin affects the small bowel mucosa: results of a pilot study with a multidimensional assessment. *Clin Gastro-enterol Hepatol* 2009; 7(5): 524-9.

[25] Lim YJ, Dial EJ, Lichtenberger LM. Advent of novel phosphatidylcholine-associated non-steroidal anti-inflammatory drugs with improved gastrointestinal safety. *Gut Liver* 2013; 7(1): 7-15.

[26] Satoh H, Takeuchi K.Management of NSAID/aspirin-induced small intestinal damage by GI-sparing NSAIDs, anti-ulcer drugs and food constituents. *Curr Med Chem* 2012; 19(1): 82-9.

[27] Nishida U, Kato M, Nishida M, Kamada G, Ono S, Shimizu Y, Fujimori S, Asaka M.Evaluation of gastrointestinal injury and blood flow of small bowel during low-dose aspirin administration. *J Clin Biochem Nutr* 2011; 48(3): 245-50.

[28] Jain N, Shrivastava R, Raghuwanshi A, Shrivastava V. the effect of aspirin on reproductive organs of female albino rat 2012; 3(8): 2644-647.

[29] Gillon J, Al Thamery D, Ferguson A. Features of small intestinal pathology (epithelial cell kinetics, intraepithelial lymphocytes, disaccharidases) in a

[Downloaded from journal.rums.ac.ir on 2025-10-26]

[DOR: 20.1001.1.17353165.1393.13.6.3.4]

primary Giardia muris infection. *Gut* 1982; 23(6): 498-506.

[30] Abramson S, Weissmann G. The mechanisms of action of nonsteroidal antiinflammatory drugs. *Clin Exp Rheumatol* 1989; 7: 163-70.

[31] Petruzzelli M, Vacca M, Moschetta A, Cinzia Sasso R, Palasciano G, van Erpecum KJ, Portincasa P. Intestinal mucosal damage caused by non-steroidal anti-inflammatory drugs: role of bile salts. *Clin Biochem* 2007; 40(8): 503-10.

[32] Rothwell PM, Wilson M, Elwin CE, Norrving B, Algra A, Warlow CP, Meade TW. Long-term effect of aspirin on colorectal cancer incidence and mortality: 20-year follow-up of five randomised trials. *Lancet* 2010; 376(9754): 1741-50.

[33] Stark LA, Reid K, Sansom OJ, Din FV, Guichard S, Mayer I, Jodrell DI, Clarke AR, Dunlop MG. Aspirin activates the NF-kappaB signalling pathway and induces apoptosis in intestinal neoplasia in two in vivo models of human colorectal cancer. *Carcinogenesis* 2007; 28(5): 968-76.

[Downloaded from journal.rums.ac.ir on 2025-10-26]

[DOR: 20.1001.1.17353165.1393.13.6.3.4]

Effect of Aspirin on Morphometrical Changes of Intestinal Villus Length and Epithelial Thickness in Rat Embryos

Gh. Kaka[1], S. Jahani[2], S.H. Sadraie[3], M. Azarnia[4], F. Rezaei[2], A. Madarshahi[5]

Received: 26/01/2014 Sent for Revision: 13/04/2014 Received Revised Manuscript: 25/11/2014 Accepted: 10/12/2014

Background and Objective: Aspirin is a non-steroidal anti-inflammatory drug (NSAIDs) that can be used to reduce fever and relieve *pains*. This study examined the effect of aspirin on morphometrical changes of intestinal villus length and epithelial thickness in rat embryos

Materials and Methods: In this experimental study, thirty female pregnant rats were randomly divided into six equal groups. Control group without any intervention, sham group received 2 ml of distilled water, and all four experimental groups received 75, 100, 200, 300 mg/kg of aspirin from day 8 to 20 of gestation by gavage. On day 20 of gestation,the pregnant rats were killed and the fetuses removed. Fetal weight and crown-rump length of fetuses were measured and recorded. External feature of fetuses were examined. Small intestines of the fetuses were removed, then fixed and processed. Five micrometer thickness sections were prepared and stained with H&E staining. Villus length and thickness of the epithelium of the small intestine in different groups of embryos were measured. Obtained data were compared using one-way analysis of variance (ANOVA) and Tukey's multiple comparisons test.

Results: No obvious external abnormalities were observed in the experimental group. There were no significant differences in the mean Crown-Rump length of experimental groups received 75, 100, 200 and 300 mg/kg when compared to control and sham groups. However, the mean fetal weight of 100 mg/kg of experimental group compared to control and sham groups was significantly increased (p=0.023 and p=0.024).

In addition, histomorphometrical studies revealed a significant reduction in the mean length of villi (p=0.027 and p= 0.032) and the mean thickness of the epithelium of the small intestine in the 100 mg/kg of experimental group when compared with control and sham groups (p=0.003 and p= 0.001).

Conclusion: It seems that consumption of aspirin during pregnancy reduces intestinal villus length and epithelium thickness in embryos.

Key words: Aspirin, Small intestine, Fetus, Rat

Funding: This research was funded by Baqiyatallah University of Medical Sciences.

Conflict of interest: None declared.

Ethical Approval: The Ethics Committee of Baqiyatallah University of Medical Sciences approved the study**.**

How to cite this article: Kaka Gh, Jahani S, Sadraie SH, Azarnia M, Rezaei F, A. Madarshahi. Effect of Aspirin on Morphometrical Changes of Intestinal Villus Length and Epithelial Thickness in Rat Embryos. *J RafsanjanUniv Med Sci* 2014; 13(6): 537-48. [Farsi]

1- Associate Prof., Dept. of Anatomy, Baqiyatallah University of Medical Sciences, Tehran, Iran
2 MSc Dept. of Biology, Kharazmy University, Tehran, Iran
3 Associate Prof., Dept. of Anatomy, Baqiyatallah University of Medical Sciences, Tehran, Iran
(Corresponding Author) Tel:(:021)26127286, Fax: (021)26127286, E-mail: h_sadraie@yahoo.com
4 Prof. of Dept. of Biology, Kharazmy University, Tehran, Iran
5 Researcher of Dept. of Anatomy, Baqiyatallah University of Medical Sciences, Tehran, Iran

[Downloaded from journal.rums.ac.ir on 2025-10-26]

[DOR: 20.1001.1.17353165.1393.13.6.3.4]