

مقاله پژوهشی

مجله دانشگاه علوم پزشکی رفسنجان

دوره ۱۵، آذر ۱۳۹۵، ۸۷۴-۸۶۱

اثر عصاره آبی گیاه چرخه (*Launaea acanthodes*) بر سطح آنزیم‌ها و هیستوپاتولوژی کبد در موش‌های صحرایی نر دیابتی نوع ۱

سیده مهناز یاهوئی^۱، سید دامون صدوقی^۲، راهله رهباریان^۳

دریافت مقاله: ۹۴/۱۲/۵ ارسال مقاله به نویسنده جهت اصلاح: ۹۵/۲/۲۱ دریافت اصلاحیه از نویسنده: ۹۵/۸/۱۶ پذیرش مقاله: ۹۵/۸/۲۳

چکیده

زمینه و هدف: دیابت بیماری مزمنی است که با کاهش ترشح انسولین ناشی از اختلال در عملکرد سلول‌های بتای پانکراس یا افزایش مقاومت به انسولین مشخص می‌شود. همچنین دیابت از طریق استرس اکسیداتیو می‌تواند منجر به آسیب کبد شود. با توجه به خواص آنتی‌اکسیدانی و ضد دیابتی گیاه چرخه (*Launaea acanthodes*)، هدف از این مطالعه بررسی اثر عصاره آبی این گیاه بر سطح آنزیم‌ها و هیستوپاتولوژی کبد در موش‌های صحرایی نر دیابتی نوع ۱ بود.

مواد و روش‌ها: در این مطالعه تجربی تعداد ۲۸ سر موش صحرایی نر به ۴ گروه مساوی تقسیم شدند: شاهد، دیابتی و دیابتی تجربی تیمار شده با عصاره گیاه چرخه (غلظت‌های ۱۰۰ و ۳۰۰ میلی‌گرم بر کیلوگرم). دیابت در گروه‌های شاهد دیابتی و دیابتی تجربی، با یکبار تزریق داخل صفاقی آلوکسان القاء شد. عصاره آبی گیاه چرخه یک روز در میان و به مدت یک ماه به صورت داخل صفاقی به گروه‌های دیابتی تجربی تزریق شد. به نمونه‌های گروه شاهد و شاهد دیابتی آب مقطر تزریق شد. در پایان دوره تزریق، سطح سرمی آنزیم‌های کبدی ALT (Alanine aminotransferase)، AST (Aspartate aminotransferase) و ALP (Alkaline-phosphatase) برحسب واحد بین‌المللی در هر لیتر اندازه‌گیری شد. سپس مقاطع بافت کبد تهیه و توسط میکروسکوپ نوری مورد بررسی قرار گرفت. داده‌ها توسط آنالیز واریانس یک‌طرفه و آزمون تعقیبی Tukey تحلیل شد.

یافته‌ها: در مقایسه با گروه شاهد دیابتی، سطح سرمی ALT، AST، ALP و تعداد سلول‌های هیپاتوسیت، کوپفر و عروق خونی در گروه‌های دیابتی تجربی تیمار شده با عصاره گیاه چرخه به‌طور معنی‌داری کاهش یافت ($p < 0.05$) که نشانگر بهبود ساختار بافت آسیب‌دیده کبد در موش‌های صحرایی نر دیابتی است.

نتیجه‌گیری: تجویز عصاره آبی گیاه چرخه سطح سرمی آنزیم‌های کبدی را کاهش می‌دهد و در برابر آسیب‌های کبدی القاشده توسط دیابت اثر محافظتی دارد.

واژه‌های کلیدی: دیابت، گیاه چرخه، آنزیم‌های کبدی، موش صحرایی

۱- دانشجوی کارشناسی ارشد بیوشیمی، دانشکده علوم، دانشگاه پیام نور، تهران، ایران

۲- (نویسنده مسئول) دکتری تخصصی بیولوژی سلولی تکوین، باشگاه پژوهشگران جوان و نخبگان، واحد مشهد، دانشگاه آزاد اسلامی، مشهد، ایران

تلفن: ۰۹۱۵۳۰۲۶۳۱۳، دورنگار: ۰۵۱-۳۸۶۸۳۰۰۱، پست الکترونیکی: damoon.sadoughi@mshdiau.ac.ir

۳- استادیار گروه آموزشی زیست‌شناسی، دانشکده علوم، دانشگاه پیام نور، تهران، ایران

مقدمه

کبد به عنوان یکی از اندام‌های مهم بدن، مسئول تنظیم بسیاری از فرآیندهای متابولیک و فیزیولوژیک، تولید صفرا، سم‌زدایی، دفع مواد زائد، سنتز و تنظیم برخی از هورمون‌های ضروری بدن است [۱]. مهم‌ترین پرکاربردترین آنزیم‌های تشخیصی کبد، آلانین آمینوترانسفراز (Alanine aminotransferase; ALT)، آسپارات آمینوترانسفراز (Aspartate aminotransferase; AST) و آلکالین فسفاتاز (Alkaline phosphatase; ALP) هستند که افزایش سطح این آنزیم‌ها در خون نشانه آسیب کبدی و به‌عنوان معیاری اختصاصی برای تشخیص نکرز هپاتوسلولار در نظر گرفته می‌شود [۲]. در صورت آسیب غشای سلولی هپاتوسیت‌ها، این آنزیم‌ها در خون آزاد می‌شوند. از این رو، اندازه‌گیری سطوح آنزیم‌های ALT، AST و ALP دارای اهمیت کلینیکی و توکسیکولوژیک است. تغییر در میزان فعالیت این آنزیم‌ها نشان‌دهنده آسیب بافتی ناشی از سموم و یا بیماری است؛ به‌طوری‌که افزایش ALT و AST به‌عنوان شاخص آسیب هپاتوسلولار و افزایش ALP به‌عنوان شاخص نقص در جریان و دفع صفرا در نظر گرفته می‌شود [۳-۴].

دیابت ملیتوس (Diabetes mellitus) یکی از مهم‌ترین بیماری‌های غدد آندوکرین محسوب می‌شود. هیپرگلیسمی ناشی از دیابت با ایجاد استرس اکسیداتیو و افزایش سطح رادیکال‌های آزاد موجب پراکسیداسیون لیپیدها و تخریب غشای سلولی می‌شود. همچنین دیابت با کاهش فعالیت آنزیم‌های آنتی‌اکسیدانی عملکرد طبیعی سلول را مختل می‌نماید [۵].

با توجه به عوارض متعدد بیماری دیابت، لزوم بررسی راه‌های درمان آن بسیار مهم است. در حال حاضر با در نظر گرفتن عوارض جانبی داروهای صناعی، توجه محققان به‌سوی استفاده از گیاهان دارویی و ترکیبات دارویی با منشأ گیاهی جلب شده است. گیاهان دارویی دارای طیف وسیعی از آنتی‌اکسیدان‌ها هستند و می‌توانند در درمان بیماری‌های مرتبط با دیابت از جمله آسیب‌های کبدی مفید باشند.

گیاه چرخه از خانواده Asteraceae با نام علمی *Launaea acanthodes*، گیاهی چندساله، بوته‌ای، بیابانی، دارای شاخک‌های انبوه و ساقه‌ای بدون کرک است. چرخه گیاهی است مقاوم که در مناطق نسبتاً کم‌آب از قبیل قسمت‌هایی از خراسان رضوی، خراسان جنوبی، کرمان و مناطق مرکزی (کویری) ایران می‌روید [۶]. گزارش شده است که تجویز عصاره آبی-الکلی گیاه چرخه می‌تواند قند خون را کاهش دهد. اثرات هیپوگلیسمیک عصاره گیاه چرخه احتمالاً ناشی از تحریک سنتز و ترشح انسولین، هیپرپلازی سلول‌های بتای پانکراس بوده و یا خواص آنتی‌اکسیدانی ترکیبات فلاونویدی آن مربوط باشد [۷]. در پژوهشی دیگر عنوان شده است که عصاره گیاه چرخه با غلظت‌های ۱۰۰ و ۳۰۰ میلی‌گرم بر کیلوگرم، به‌صورت وابسته به دوز، موجب بهبود شاخص‌های استرس اکسیداتیو گلبول‌های قرمز موش‌های صحرایی دیابتی می‌شود [۸]. در مطالعه‌ای دیگر عصاره گیاه چرخه با غلظت ۳۰۰ میلی‌گرم بر کیلوگرم با تأثیر بر بافت بیضه موجب کاهش آتروفی لوله‌های اسپرم‌ساز و با بهبود پارامترهای اسپرمی و افزایش تعداد اسپرم منجر به کاهش عوارض دیابت بر اسپرم و بافت بیضه شد [۹]. همچنین،

استفاده از دستگاه سوکسله مدل EME61000/CEB (Electrothermal, UK) تهیه گردید. ابتدا ۵۰ گرم پودر خشک شده گیاه چرخه داخل کاغذ کارتوش (Whatman, UK) ریخته و در دستگاه استخراج سوکسله قرار داده شد. سپس ۴۰۰ میلی لیتر آب مقطر به عنوان حلال در داخل بالن دستگاه استخراج سوکسله ریخته شد. آب مقطر توسط گرمکن دستگاه به جوش می آید و در نهایت موجب جداسازی عصاره گیاه چرخه می شود. کندانسور، وظیفه سرد کردن بخارهای اضافی را بر عهده دارد و بنابراین، کاهش حجم محلول بسیار آهسته است. پس از حدود ۱۰ ساعت، مایع نسبتاً غلیظی در ته بالن جمع شد. سپس با حذف حلال در دمای ۴۰ درجه سانتی گراد، عصاره تام استخراج شد. پس از حذف حلال، عصاره با غلظت های ۱۰۰ و ۳۰۰ میلی گرم بر کیلوگرم تهیه گردید و به موش های صحرایی دیابتی تزریق شد [۸].

در این پژوهش موش های صحرایی نژاد ویستار با وزن تقریبی 158 ± 7 گرم از مرکز تکثیر و نگهداری حیوانات آزمایشگاهی دانشگاه پیام نور مرکز مشهد تهیه شد. حیوانات در دمای تقریبی 23 ± 2 درجه سانتی گراد، رطوبت نسبی 35 ± 4 درصد و دوره روشنایی تاریکی ۱۲ ساعته نگهداری شدند. حیوانات در قفس های استاندارد قرار داشتند و آب به مقدار کافی توسط بطری شیشه ای در اختیار آنها قرار داده شد و از غذای فشرده مخصوص موش آزمایشگاهی تغذیه نمودند. به منظور حصول سازش با محیط، تمامی آزمایش ها بعد از گذشت حداقل ۱۰ روز پس از استقرار حیوانات به انجام رسید [۱۰]. رعایت تمامی حقوق حیوانات آزمایشگاهی در پژوهش برای استفاده انسانی مبتنی بر دستورالعمل های بین المللی مراقبت و

تجویز عصاره آبی گیاه چرخه با غلظت ۳۰۰ میلی گرم بر کیلوگرم به موش های صحرایی دیابتی می تواند از طریق افزایش در تعداد و حجم جزایر لانگرهانس، موجب افزایش ترشح انسولین شود [۱۰].

تاکنون مطالعه ای بر روی اثر عصاره آبی گیاه چرخه بر هیستوپاتولوژی و فعالیت ترانس آمینازهای کبدی در موش های صحرایی دیابتی انجام نشده است و همان طور که ذکر شد استفاده از گیاه چرخه می تواند در کاهش قند خون [۷] و بهبود برخی عوارض دیابت مانند کاهش شرایط استرس اکسیداتیو در گلبول های قرمز [۸] و بهبود پارامترهای اسپرمی [۹] در موش های صحرایی دیابتی نوع ۱ مؤثر باشد. با توجه به خواص آنتی اکسیدانی و ضد دیابتی گیاه چرخه، هدف از این مطالعه تعیین اثر عصاره آبی این گیاه بر سطح آنزیم های ALT، AST، ALP و هیستوپاتولوژی کبد در موش های صحرایی دیابتی نوع ۱ بود.

مواد و روش ها

این پژوهش یک مطالعه تجربی است که در آزمایشگاه تحقیقاتی جانوری گروه زیست شناسی دانشگاه پیام نور مرکز مشهد در سال ۱۳۹۳ انجام شد. اندام هوایی (ساقه و برگ) گیاه چرخه در حد فاصل جاده مشهد به نیشابور در اردیبهشت ماه جمع آوری شد. نمونه های گیاهی پس از جمع آوری، توسط کارشناسان هرباریوم دانشکده علوم دانشگاه پیام نور مرکز مشهد شناسایی و تأیید گردید. گیاه چرخه پس از طی مراحل خشک شدن در سایه در دمای 36 ± 3 درجه سانتی گراد، توسط آسیاب مدل AT711 (Moulinex, Turkey) خرد شد. عصاره آبی گیاه چرخه با

استفاده از حیوانات آزمایشگاهی بود. همچنین در کلیه مراحل، قوانین و مقررات اخلاقی کار با حیوانات آزمایشگاهی رعایت شد.

تعداد ۲۸ سر موش صحرایی نر، به‌طور تصادفی، به ۴ گروه (در هر گروه ۷ سر موش صحرایی) تقسیم شدند که عبارت بودند از: یک گروه سالم، یک گروه شاهد دیابتی و دو گروه دیابتی تجربی تحت تیمار با عصاره آبی گیاه چرخه. نمونه‌های گروه شاهد سالم و شاهد دیابتی به مدت یک ماه، به‌صورت یک روز در میان، به روش داخل‌صفاقی آب مقطر استریل دریافت نمودند. این عمل به‌منظور یکسان نمودن شوک حاصل از تزریق انجام گرفت. گروه دیابتی تجربی تیمار شده با غلظت ۱۰۰ میلی‌گرم بر کیلوگرم و گروه دیابتی تجربی تیمار شده با غلظت ۳۰۰ میلی‌گرم بر کیلوگرم پس از ایجاد دیابت تجربی به مدت یک ماه به‌صورت یک روز در میان عصاره آبی گیاه چرخه را به‌صورت داخل‌صفاقی دریافت نمودند [۸].

مدل تجربی دیابت (دیابت وابسته به انسولین) در موش صحرایی با یک‌بار تزریق داخل‌صفاقی آلوکسان مونوهیدرات (Sigma-Aldrich, Germany) به‌میزان ۱۲۰ میلی‌گرم بر کیلوگرم ایجاد شد. همچنین از بافر سیترات (pH=۵/۴) به‌عنوان حلال آلوکسان استفاده گردید. آلوکسان به گروه شاهد دیابتی و گروه‌های دیابتی تجربی تحت تیمار با عصاره چرخه تزریق شد. به‌دلیل اینکه مطالعه بر روی دیابت مزمن بود، حدود ۳۰ روز پس از تزریق آلوکسان و القای دیابت تجربی، جهت تأیید آن خون‌گیری از ورید دمی صورت گرفت و قند خون توسط دستگاه گلوکومتر مدل IGM-0002A (EasyGluco, Korea) اندازه‌گیری و قند خون بالای ۳۰۰ میلی‌گرم بر

دسی‌لیتر به‌عنوان شاخص دیابتی شدن و روز صفر آزمایش در نظر گرفته شد [۹].

در پایان دوره تزریق و به دنبال ۱۲ ساعت ناشتایی، موش‌های صحرایی با دی‌اتیل‌اتر (Merck, Germany) بی‌هوش شدند. سپس پوست ناحیه قفسه سینه، جناغ و دنده‌ها برش داده شد و با کنار کشیدن جناغ و دنده‌ها، خون‌گیری از بطن چپ قلب توسط سرنگ ۲ میلی‌لیتر انجام شد. خون گرفته‌شده بدون ماده ضد انعقاد درون لوله آزمایش ریخته شد و به مدت ۱۲ دقیقه در انکوباتور مدل INB400 (Mermert, Germany) در دمای ۳۷ درجه سانتی‌گراد قرار داده شد. بعد از وقوع انعقاد، لوله‌ها در دستگاه سانتریفیوژ مدل EBA280 (Hettich, Germany) به مدت ۱۲ دقیقه با سرعت ۵۰۰۰ دور در دقیقه قرار داده شد. سپس سرم خون روی بخش لخته‌شده توسط سمپلر مدل Transferpette®S (Brand, Germany) جدا و به لوله آزمایش دیگری منتقل شد. سپس درب آن‌ها توسط پارافیلیم مسدود و جهت سنجش سطح سرمی آنزیم‌های کبدی ALT، AST و ALP به آزمایشگاه تشخیص طبی انتقال داده شد [۸].

جهت بررسی بافتی، کبد از حفره شکمی خارج و با محلول سرم فیزیولوژی شستشو داده شد. سپس جهت فیکس شدن، در فرمالدئید ۱۰ درصد (Merck, Germany) قرار داده شد. نمونه‌های بافتی کبد مورد پاساژ قرار گرفته و پس از تهیه مقاطع ۵ میکرونی به روش هماتوکسیلین ائوزین، رنگ‌آمیزی و لام تهیه شد. سپس از هر لام، ۱۰ میدان میکروسکوپی با درشت‌نمایی ۱۰۰۰ برابر توسط میکروسکوپ نوری مدل CX21FS1 (Olympus, Japan) مجهز به دوربین عکس‌برداری

(Mean±SEM) گزارش شد. سطح معنی‌داری در آزمون‌ها ۰/۰۵ در نظر گرفته شد.

نتایج

بر اساس نتایج به‌دست‌آمده، سطح سرمی آنزیم‌های ALT، AST و ALP در گروه شاهد دیابتی، در مقایسه با گروه شاهد سالم، به‌طور معنی‌داری افزایش یافت (p<۰/۰۵). همچنین، سطح سرمی آنزیم‌های کبدی در گروه‌های دیابتی تیمار شده با عصاره گیاه چرخه، در مقایسه با گروه شاهد دیابتی، به‌طور معنی‌داری کاهش یافت (p<۰/۰۵). سطح سرمی آنزیم‌های کبدی در گروه دیابتی تیمار شده با عصاره گیاه چرخه با غلظت ۳۰۰ میلی‌گرم بر کیلوگرم وزن بدن، در مقایسه با گروه دیابتی تیمار شده با عصاره گیاه چرخه با غلظت ۱۰۰ میلی‌گرم بر کیلوگرم وزن بدن، به‌طور معنی‌داری کاهش یافت (p<۰/۰۵). ضمناً بین گروه‌های دیابتی تیمار شده با عصاره گیاه چرخه و گروه شاهد سالم از نظر آماری افزایش معنی‌داری وجود داشت (p<۰/۰۵) (جدول ۱).

(Cannon, Japan) تصویربرداری شد. تصاویر متعلق به هر یک از گروه‌های مورد آزمایش از نظر تعداد هپاتوسیت، تعداد سلول‌های کوپفر و تعداد عروق خونی بررسی و نتایج ثبت شد [۱۱]. همچنین بافت کبد در گروه‌های مختلف از نظر نکروز سلولی (Cell necrosis) و التهاب موضعی (Focal inflammation)، مورد بررسی قرار گرفت [۱۲]. لازم به ذکر است که محقق ارزیابی‌کننده، نسبت به گروه‌ها بی‌اطلاع بود.

اطلاعات به‌دست‌آمده توسط نرم‌افزار آماری SPSS ویرایش ۲۰ تحلیل شد. با توجه به اینکه نتایج به‌دست‌آمده کمی بود، توسط آزمون Kolmogorov-Smirnov فرض طبیعی بودن توزیع فراوانی داده‌ها ثابت گردید (p>۰/۰۵). داده‌ها توسط آنالیز واریانس یک‌طرفه (One-way ANOVA) و آزمون تعقیبی Tukey تحلیل شد. همچنین نتایج به‌دست‌آمده به همراه محاسبات آماری مربوطه به‌صورت «خطای معیار میانگین±میانگین»

جدول ۱- مقایسه میانگین سطح سرمی آنزیم‌های کبدی موش‌های نر صحرایی بین گروه‌های شاهد و گروه‌های دیابتی تجربی تیمار شده با عصاره گیاه چرخه

| متغیر گروه | Alkaline phosphatase (IU/L) | Aspartate aminotransferase (IU/L) | Alanine aminotransferase (IU/L) |
|---|-----------------------------|-----------------------------------|---------------------------------|
| شاهد سالم | ۲۵۸/۸۳±۳۸/۷۵ | ۶۷/۴۶±۴/۸۳ | ۷۵/۳۱±۴/۳۵ |
| شاهد دیابتی | ^a ۴۸۹/۳۷±۳۸/۴۹ | ^a ۱۲۶/۱۸±۱۴/۲۸ | ^a ۱۵۶/۰۲±۱۶/۴۰ |
| دیابتی تحت تیمار با غلظت ۱۰۰ میلی‌گرم بر کیلوگرم چرخه | ^b ۳۹۲/۵۶±۳۱/۷۳ | ^b ۹۸/۳۵±۱۰/۳۴ | ^b ۱۰۳/۱۱±۱۲/۴۵ |
| دیابتی تحت تیمار با غلظت ۳۰۰ میلی‌گرم بر کیلوگرم چرخه | ^{bc} ۳۱۲/۸۵±۲۱/۱۶ | ^{bc} ۸۳/۶۹±۱۱/۳۶ | ^{bc} ۹۰/۳۸±۱۴/۳۸ |

داده‌ها به‌صورت Mean±SEM (Standard Error of Mean) نشان داده شده است. $p < 0.05$ در مقایسه با گروه شاهد سالم. $p < 0.05$ در مقایسه با گروه شاهد دیابتی. $p < 0.05$ در مقایسه با گروه دیابتی تیمار شده با غلظت ۱۰۰ mg/kg عصاره چرخه. جهت مقایسه میانگین زوج گروه‌های مورد مطالعه از آزمون Tukey استفاده شد.

نتایج مطالعه حاضر نشان داد تعداد سلول‌های التهابی کوپفر در گروه شاهد دیابتی در مقایسه با گروه شاهد سالم به‌طور معنی‌داری افزایش یافت. درحالی‌که تعداد عروق خونی و هیپاتوسیت‌ها در گروه شاهد دیابتی در مقایسه با گروه شاهد سالم به‌طور معنی‌داری کاهش یافت ($p < 0.05$). تیمار موش‌های صحرایی دیابتی با عصاره چرخه، به‌صورت وابسته به دوز، منجر به افزایش معنی‌دار

تعداد عروق خونی و هیپاتوسیت‌ها و نیز کاهش معنی‌دار تعداد سلول‌های کوپفر در مقایسه با گروه شاهد دیابتی شد ($p < 0.05$). مقایسه تعداد سلول‌های کوپفر، عروق خونی و هیپاتوسیت‌ها بین گروه‌های دیابتی تیمار شده با عصاره گیاه چرخه با غلظت‌های ۱۰۰ و ۳۰۰ میلی‌گرم بر کیلوگرم وزن بدن از نظر آماری اختلاف معنی‌داری نشان داد ($p < 0.05$) (جدول ۲).

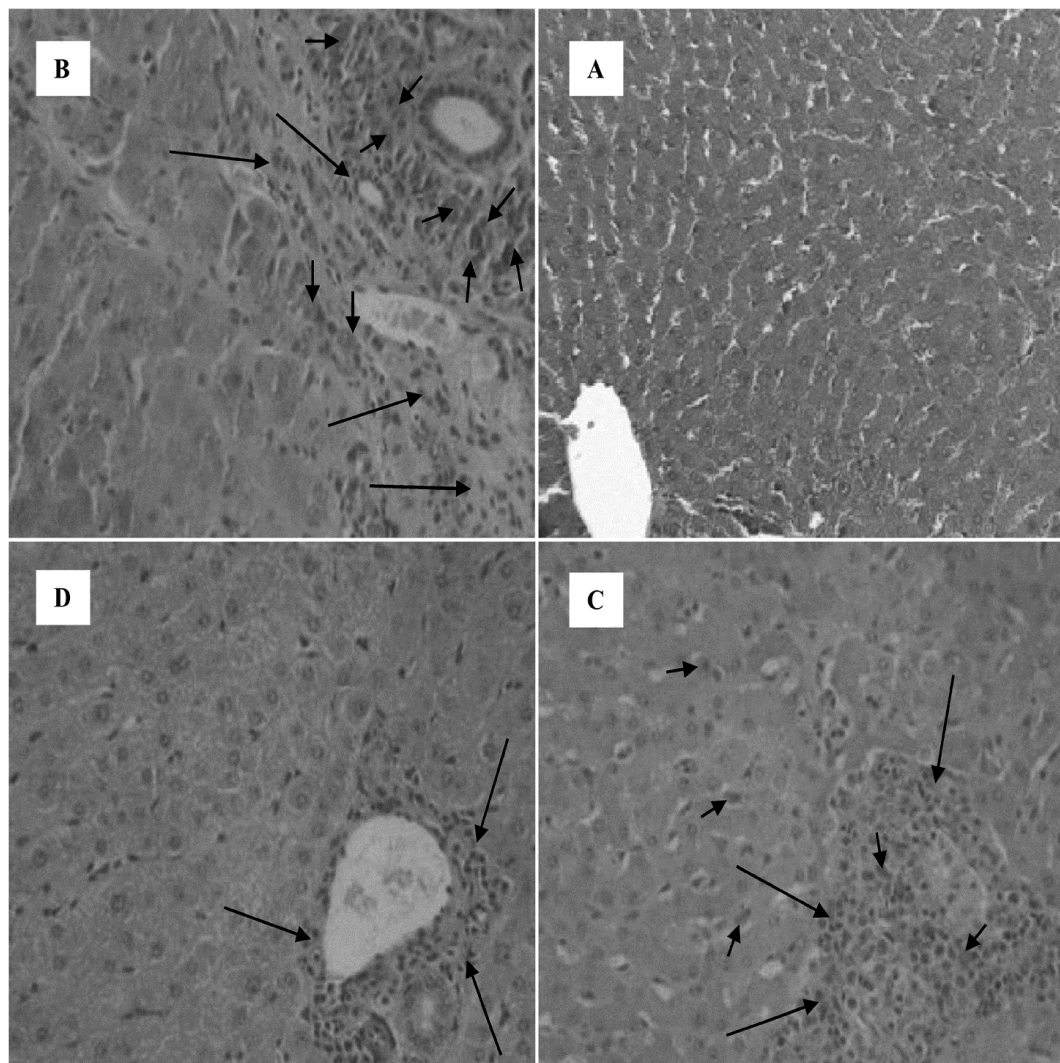
جدول ۲- مقایسه میانگین عوامل بافتی کبد بین گروه‌های شاهد و گروه‌های دیابتی تجربی تیمار شده با عصاره گیاه چرخه

| متغیر گروه | تعداد هیپاتوسیت | تعداد سلول‌های کوپفر | تعداد عروق خونی |
|---|-----------------|----------------------|-----------------|
| شاهد سالم | 25/54 ± 2/05 | 14/13 ± 3/85 | 6/85 ± 0/61 |
| شاهد دیابتی | a14/63 ± 2/73 | a23/75 ± 1/92 | a2/38 ± 0/88 |
| دیابتی تحت تیمار با غلظت ۱۰۰ میلی‌گرم بر کیلوگرم چرخه | b19/05 ± 4/25 | b18/40 ± 3/72 | b4/38 ± 0/75 |
| دیابتی تحت تیمار با غلظت ۳۰۰ میلی‌گرم بر کیلوگرم چرخه | bc20/42 ± 3/31 | bc16/08 ± 2/56 | bc5/12 ± 1/02 |

داده‌ها به‌صورت $Mean \pm SEM$ (Standard Error of Mean) نشان داده شده است؛ $p < 0.05$ در مقایسه با گروه شاهد سالم. $p < 0.05$ در مقایسه با گروه شاهد دیابتی. $p < 0.05$ در مقایسه با گروه دیابتی تیمار شده با غلظت ۱۰۰ mg/kg عصاره چرخه. جهت مقایسه میانگین زوج گروه‌های مورد مطالعه، از آزمون Tukey استفاده شد.

بررسی بافتی نشان داد ساختار مجاری پورت و سینوزوئیدهای کبد در گروه شاهد سالم طبیعی است و هیچ‌گونه تغییر پاتولوژیک مشاهده نشد (شکل ۱-A). در گروه شاهد دیابتی سلول‌های التهابی از فضای پورت به داخل لوبول وارد شده‌اند؛ نکروز شدید سلولی در اطراف فضای پورت و کانون‌های پراکنده نکروز در قسمت‌های مختلف لوبول‌های کبدی وجود دارد؛ همچنین کاهش محسوس در تعداد سلول‌های کبدی و تغییر ساختار و بی‌نظمی سینوزوئیدهای کبد قابل مشاهده است (شکل ۱-B). در گروه دیابتی تیمار شده با غلظت ۱۰۰ میلی‌گرم بر کیلوگرم عصاره چرخه، در مقایسه با نمونه‌های گروه شاهد دیابتی، میزان نکروز سلولی کاهش یافت؛ ولی همچنان در ناحیه پورت التهاب شدید مشاهده می‌شود (شکل ۱-C). در گروه دیابتی تیمار شده با غلظت ۳۰۰ میلی‌گرم بر کیلوگرم عصاره چرخه، کاهش نکروز سلولی در اطراف فضای پورت، کاهش التهاب موضعی هیپاتوسیت‌ها و کاهش بی‌نظمی سینوزوئیدهای کبدی، در مقایسه با نمونه‌های شاهد دیابتی، مشاهده می‌شود؛ به‌طوری‌که در این گروه هیپاتوسیت‌ها تقریباً ساختار طبیعی داشته‌اند (شکل ۱-D).

بررسی بافتی نشان داد ساختار مجاری پورت و سینوزوئیدهای کبد در گروه شاهد سالم طبیعی است و هیچ‌گونه تغییر پاتولوژیک مشاهده نشد (شکل ۱-A). در گروه شاهد دیابتی سلول‌های التهابی از فضای پورت به داخل لوبول وارد شده‌اند؛ نکروز شدید سلولی در اطراف فضای پورت و کانون‌های پراکنده نکروز در قسمت‌های مختلف لوبول‌های کبدی وجود دارد؛ همچنین کاهش محسوس در تعداد سلول‌های کبدی و تغییر ساختار و بی‌نظمی سینوزوئیدهای کبد قابل مشاهده است (شکل ۱-B). در گروه دیابتی تیمار شده با غلظت ۱۰۰ میلی‌گرم بر کیلوگرم عصاره چرخه، در مقایسه با نمونه‌های گروه شاهد دیابتی، میزان نکروز سلولی کاهش یافت؛ ولی همچنان در ناحیه پورت التهاب شدید مشاهده می‌شود (شکل ۱-C). در گروه دیابتی تیمار شده با غلظت ۳۰۰ میلی‌گرم بر کیلوگرم عصاره چرخه، کاهش نکروز سلولی در اطراف فضای پورت، کاهش التهاب موضعی هیپاتوسیت‌ها و کاهش بی‌نظمی سینوزوئیدهای کبدی، در مقایسه با نمونه‌های شاهد دیابتی، مشاهده می‌شود؛ به‌طوری‌که در این گروه هیپاتوسیت‌ها تقریباً ساختار طبیعی داشته‌اند (شکل ۱-D).



شکل ۱- تصاویر میکروسکوپی از مقطع‌های بافتی کبد رت‌های گروه شاهد سالم (A)، شاهد دیابتی (B)، گروه دیابتی تیمار شده با غلظت ۱۰۰ میلی‌گرم بر کیلوگرم عصاره چرخه (C)، گروه دیابتی تیمار شده با غلظت ۳۰۰ میلی‌گرم بر کیلوگرم عصاره چرخه (D). (رنگ آمیزی همانوکسیلین - آنوزین، بزرگنمایی ۴۰۰ برابر). در تمام تصاویر فلش کوچک نشان‌دهنده بافت تکروز و فلش بزرگ نشان‌دهنده سلول‌های التهابی و میزان التهاب است.

بحث

در پژوهش حاضر اثر عصاره گیاه چرخه بر سطح سرمی آنزیم‌های ALT، AST، ALP و هیستوپاتولوژی کبد در موش‌های صحرایی دیابتی مورد بررسی قرار گرفت. بر اساس نتایج به‌دست‌آمده، سطح سرمی آنزیم‌های کبدی

در گروه شاهد دیابتی، در مقایسه با گروه شاهد سالم، به‌طور معنی‌داری افزایش یافت. در شرایط طبیعی غلظت سرمی آنزیم‌های کبدی پایین است و افزایش غلظت سرمی آن‌ها ناشی از تخریب هیپاتوسیت‌ها و انتقال آنزیم‌ها از سیتوزول به داخل جریان خون است [۱۳]. تحقیقات

نشان می‌دهد دیابت موجب افزایش شرایط استرس اکسیداتیو و پراکسیداسیون لیپیدی می‌شود. همچنین مشخص شده است بین عوارض دیابت و پراکسیداسیون لیپیدی ارتباط وجود دارد؛ چنان‌که افزایش قند خون باعث کاهش میزان آنتی‌اکسیدان‌های محافظت‌کننده آندوژن و افزایش رادیکال‌های آزاد می‌شود [۱۴]. با توجه به اینکه استرس اکسیداتیو به دلیل تشدید تشکیل رادیکال‌های آزاد است و این مواد به دنبال کامل کردن مدار الکترونی خود هستند، مواد تشکیل‌دهنده سلول از جمله ساختارهای پروتئینی و لیپیدی آسیب می‌بینند که این، با کاهش سطح آنزیم‌های آنتی‌اکسیدانی سوپراکسید دیسموتاز (Superoxide dismutase; SOD)، گلوتاتیون اس ترانسفراز (Glutathione S-transferase; GST) و کاتالاز (Catalase; CAT) در خون و بافت خود را نشان می‌دهد. مطالعات نشان داده است که افزایش قند خون ناشی از دیابت، یکی از علل افزایش استرس اکسیداتیو است [۱۶-۱۵]. همچنین گزارش شده است افزایش گلوکز خون ناشی از دیابت، از طریق اتواکسیداسیون و گلیکاسیون غیرآنزیمی پروتئین‌ها و نیز با تحریک تولید H_2O_2 در سلول‌ها، موجب افزایش تولید رادیکال‌های آزاد می‌شود [۱۷]. همچنین مشخص شده است در انواع دیابت، استرس اکسیداتیو به علت ایجاد رادیکال‌های آزاد اکسیژن افزایش می‌یابد و سیستم‌های دفاعی آنتی‌اکسیدانی تضعیف می‌شود [۱۸].

در پژوهش حاضر، دیابت القاشده با آلوکسان از طریق کاهش فعالیت آنزیم‌های آنتی‌اکسیدانی آندوژن می‌تواند موجب تشدید استرس اکسیداتیو شود [۱۹]. در پژوهشی دیگر گزارش شده است در بیماری دیابت، میزان تولید

رادیکال‌های آزاد افزایش یافته و قدرت دفاع آنتی‌اکسیدانی سلول‌ها در مواجهه با رادیکال‌های آزاد کاهش می‌یابد. از سوی دیگر، افزایش شکل‌گیری گونه‌های فعال اکسیژن، احتمالاً منجر به اختلال در عملکرد میتوکندری‌ها، تخریب غشای سلولی و آسیب هیپاتوسیت‌ها می‌شود [۲۰]. با توجه به مطالب ذکرشده و نتایج پژوهش حاضر می‌توان افزایش در غلظت سرمی آنزیم‌های کبدی موش‌های صحرایی دیابتی را ناشی از استرس اکسیداتیو و اثرات مخرب دیابت بر هیپاتوسیت‌ها دانست.

بر اساس نتایج به دست آمده در این مطالعه، سطح سرمی آنزیم‌های کبدی در گروه‌های دیابتی تیمار شده با عصاره گیاه چرخه با غلظت‌های ۱۰۰ و ۳۰۰ میلی‌گرم بر کیلوگرم، در مقایسه با گروه شاهد دیابتی، به صورت وابسته به دوز و به طور معنی‌داری کاهش یافت. اغلب گیاهان دارویی حاوی مقادیر قابل‌توجهی از آنتی‌اکسیدان‌ها هستند و یک ویژگی مهم گیاهان دارویی در بهبود عوارض گسترده دیابت، فعالیت آنتی‌اکسیدانی آنهاست. گیاه چرخه دارای ترکیباتی با خاصیت آنتی‌اکسیدانی است که می‌تواند در درمان دیابت مؤثر واقع شود [۸]. همچنین نشان داده شده است که آنتی‌اکسیدان‌ها با مکانیسم‌های مختلف سبب خنثی کردن گونه‌های فعال اکسیژن می‌شوند [۲۱].

احتمالاً ترکیبات آنتی‌اکسیدانی گیاه چرخه عمل کاهش قند خون را توسط پتانسیل بالقوه آزادسازی انسولین از سلول‌های بتای جزایر لانگرهانس یا آزادسازی آن از شکل باندشده، انجام می‌دهند. در همین رابطه، گزارش شده است عصاره هیدروالکلی گیاه چرخه می‌تواند موجب کاهش سطح سرمی قند خون در اثر افزایش سطح سرمی انسولین شود. همچنین مشخص شده است این

در پاتوژنز بسیاری از نارسایی‌ها و اختلالات کبدی نقش مهمی ایفا می‌کند. فعال شدن این سلول‌ها متعاقب آسیب‌های کبدی منجر به افزایش التهاب و افزایش گونه‌های فعال اکسیژن می‌شود که این امر موجب تشدید آسیب‌های کبدی می‌شود [۲۸]. از این رو، بر اساس نتایج بافت‌شناسی مطالعه حاضر، به نظر می‌رسد که افزایش سلول‌های کوپفر در بافت کبد نمونه‌های شاهد دیابتی می‌تواند در آسیب‌های کبدی ناشی از دیابت نقش قابل‌ملاحظه‌ای داشته باشد.

به نظر می‌رسد ترکیبات عصاره گیاه چرخه، به جهت دارا بودن فعالیت‌های آنتی‌اکسیدانی به واسطه تقویت سیستم آنتی‌اکسیدانی سلول‌های بدن از جمله سلول‌های کبدی و سرکوب واکنش‌های التهابی، می‌تواند در بهبود نسبی آسیب‌های بافتی کبد و کاهش سطح سرمی آنزیم‌های کبدی در موش‌های صحرایی دیابتی بسیار کارآمد باشد.

با توجه به این‌که مطالعه حاضر تنها به بررسی تغییرات سرولوژیک آنزیم‌های کبدی و آسیب بافت کبد در موش‌های صحرایی دیابتی نوع ۱ پرداخته است، عدم امکانات لازم جهت یافتن ماده مؤثره گیاه چرخه و عدم بررسی لازم جهت شناخت مکانیسم اثر ترکیبات عصاره گیاه چرخه بر بهبود آسیب‌های کبدی، از محدودیت‌های این مطالعه می‌باشد. با توجه به نبود منابع علمی در زمینه شناسایی ترکیبات مؤثره گیاه چرخه، پیشنهاد می‌شود مطالعات بیوشیمیایی و فارماکولوژیک جهت شناسایی ترکیبات مؤثر عصاره گیاه چرخه انجام شود و این ترکیبات در مطالعات مرتبط با اختلالات آنزیمی و آسیب‌های بافتی کبد مورد توجه بیشتری قرار گیرد.

اثرات ناشی از هیپرتروفی سلول‌های بتای باقی‌مانده در پانکراس و در نتیجه افزایش ترشح انسولین است. این اثرات به حضور آنتی‌اکسیدان‌هایی مانند فلاونوئید و ترکیبات آلکالوئیدی و ترپنوئیدی نسبت داده شد [۱۰، ۲۲]. ترکیبات فنولیک می‌توانند یک اتم هیدروژن را به رادیکال آزاد منتقل کرده و آن را خنثی کند. پاک‌سازی رادیکال‌های آزاد توسط ترکیبات فنولی برای ویژگی آنتی‌اکسیدانی آنها بسیار اهمیت دارد و می‌تواند با قطع واکنش‌های زنجیره‌ای رادیکال‌های آزاد، از شروع آن جلوگیری نماید [۲۳].

گزارش شده است تجویز عصاره گیاه چرخه علاوه بر اصلاح نسبی اختلالات متابولیکی ناشی از هیپرگلیسمی و کاهش سطح سرمی گلوکز خون، می‌تواند با جبران نقایص عملکردی کلیه، از دفع آلبومین ادرار جلوگیری نماید [۲۴]. تحقیقات نشان داد عصاره گیاه چرخه، احتمالاً به دلیل محتوای فلاونوئیدی و خاصیت آنتی‌اکسیدانی، می‌تواند منجر به کاهش سطح سرمی گلوکز خون شود و از افزایش پیش‌رونده سطوح آنزیم‌های کبدی جلوگیری کند [۲۵]. افزایش فعالیت ALT در دیابت تقریباً به دلیل آسیب سلول‌های کبدی است و معمولاً با افزایش در فعالیت AST و ALP همراه است [۲۶]. کاهش فعالیت آنزیم‌های کبدی نشان‌دهنده اثر عصاره گیاه چرخه در بهبود آسیب‌های سلولی و بافتی در شرایط دیابتی است.

از سوی دیگر، مشخص شد دیابت منجر به تغییرات مورفولوژیک و مورفومتریکی در هیپاتوسیت‌ها می‌شود [۲۷] که این امر با یافته‌های حاصل از ارزیابی‌های بافت‌شناسی مطالعه حاضر نیز مطابقت دارد. علاوه بر این، سلول‌های کوپفر به‌عنوان فراوان‌ترین سلول‌های ایمنی در بافت کبد،

نتیجه‌گیری

نتایج این مطالعه نشان می‌دهد تیمار موش‌های صحرایی دیابتی با عصاره آبی گیاه چرخه، به صورت وابسته به دوز موجب کاهش سطح سرمی آنزیم‌های کبدی ALT، AST و ALP می‌شود. همچنین شاخص‌های آسیب بافت کبد موش‌های صحرایی دیابتی پس از دریافت عصاره آبی گیاه چرخه، به صورت وابسته به دوز، بهبود می‌یابد.

تشکر و قدردانی

این مقاله حاصل نتایج پایان‌نامه کارشناسی ارشد خانم سیده مهناز یاهوئی، دانشجوی رشته بیوشیمی دانشگاه پیام نور مرکز مشهد می‌باشد. همچنین لازم به ذکر است هزینه اجرای این پژوهش توسط دانشجو تأمین شده است. بدین‌وسیله نویسنده مسئول مقاله به‌عنوان یکی از اعضای باشگاه، بر خود لازم می‌داند از باشگاه پژوهشگران جوان و نخبگان دانشگاه آزاد اسلامی واحد مشهد سپاسگزاری و قدردانی نماید.

References

- [1] Boyer TD, Wright TL, Manns MP, Zakim D. Zakim and Boyer's hepatology: a Textbook of Liver Disease. 4th edition, Philadelphia, Saunders, 2003; 3-19
- [2] Lee TH, Kim WR, Poterucha JJ. Evaluation of Elevated Liver Enzymes. *Clin Liver Dis* 2012; 16(2): 183-98.
- [3] Koyuturk M, Tunali S, Bolkent S, Yanardag R. Effects of vanadyl sulfate on liver of streptozotocin induced diabetic rats. *Biol Trace Elem Res* 2005; 104(3): 233-47.
- [4] Hasan FAM, Owyed S. Interpretation of liver chemistry tests. *Bull Kuwait Inst Med Spec* 2003; 2: 27-31.
- [5] Domingueti CP, Dusse LM, Carvalho Md, de Sousa LP, Gomes KB, Fernandes AP. Diabetes mellitus: The linkage between oxidative stress, inflammation, hypercoagulability and vascular complications. *J Diabetes Complications* 2016; 30(4): 738-45.
- [6] Sodeifian GH, Sajadian SA, Ardestani NS. Optimization of essential oil extraction from *Launaea acanthodes* Boiss: Utilization of supercritical carbon dioxide and cosolvent. *J Supercrit Fluids* 2016; 116: 46-56.

- [7] Behnam-Rassouli M, Ghayour N, Ghayour MB, Ejtehad MM. Investigating the effects of hydroalcoholic extract of *Launaea acanthodes* on the serum levels of glucose, insulin, lipids and lipoproteins in streptozotocin induced type I diabetic rats. *AMUJ* 2011; 14(6): 48-56. [Farsi]
- [8] Rahbarian R, Sepehri-Moghadam H, Sadoughi SD. The Effects of Aqueous Extract of *Launaea acanthodes* on Oxidative Stress Parameters of Red Blood Cells in Diabetic Rats. *J RafsanjanUniv Med Sci* 2016; 14(10): 865-78. [Farsi]
- [9] Rahbarian R, Sepehri Moghadam H, Sadoughi SD. Effect of Aqueous Extract of *Launaea acanthodes* on Testicular Tissue and Sperm Parameters in Alloxan-Induced Diabetic Rats. *Horizon Med Sci* 2015; 21(1): 21-9. [Farsi]
- [10] Sepehri-Moghadam H, Rahbarian R, Sadoughi SD. The effect of aqueous extract of *Launaea acanthodes* (Boiss.) O. Kuntze on the serum level of insulin and blood glucose and histomorphological changes of pancreas in diabetic rats. *Feyz* 2015; 19(1): 30-7. [Farsi]
- [11] Mohammadi N, Bayati V, Nejabatbakhsh R, Heidari M H, Dadpay M, Tavassol A. Effect of oral morphine on the liver of wistar rat fetuses in the second week of development: a histopathological study. *RJMS* 2015; 21(129): 1-9. [Farsi]
- [12] khodaparast Z, yousofi AR, khoshvagti A. Investigation of curcumin effects on liver tissue in adult male rats treated with cyclophosphamide. *JFUMS* 2014; 4(3): 344-52. [Farsi]
- [13] Lee TH, Kim WR, Poterucha JJ. Evaluation of Elevated Liver Enzymes. *Clin Liver Dis* 2012; 16(2): 183-98.
- [14] Santilli F, Lapenna D, La Barba S, Davi G. Oxidative stress-related mechanisms affecting response to aspirin in diabetes mellitus. *Free Radical Biology & Medicine* 2015; 80: 101-10.
- [15] Pitocco D, Zaccardi F, Di Stasio E, Romitelli F, Santini SA, Zuppi C, et al. Oxidative stress, nitric oxide, and diabetes. *Rev Diabet Stud* 2010; 7(1): 15-25.
- [16] Pari L, Sankaranarayanan C. Beneficial effects of thymoquinone on hepatic key enzymes in

- streptozotocin nicotinamide induced diabetic rats. *Life Sci* 2009; 85(23-26): 830-4.
- [17] Vincent AM, Russell JW, Low P, Feldman EL. Oxidative stress in the pathogenesis of diabetic neuropathy. *Endocr Rev* 2004; 25(4): 612-28.
- [18] Chang YC, Chuang LM. The role of oxidative stress in the pathogenesis of type 2 diabetes: from molecular mechanism to clinical implication. *Am J Transl Res* 2010; 2(3): 316-31.
- [19] Rains JL, Jain SK. Oxidative stress, insulin signaling, and diabetes. *Free Radic Biol Med* 2011; 50(5): 567-75.
- [20] Rochette L, Zeller M, Cottin Y, Vergely C. Diabetes, oxidative stress and therapeutic strategies. *Biochimica et Biophysica Acta (BBA)* 2014; 1840(9): 2709-29.
- [21] Noctor G, Lelarge-Trouverie C, Mhamdi A. The metabolomics of oxidative stress. *Phytochemistry* 2015; 112: 33-53.
- [22] Behnam-Rassouli M, Ghayour N, Ghayour MB, Ejtehadi MM. Investigating the effects of hydroalcoholic extract of *Launaea acanthodes* on the serum levels of glucose, insulin, lipids and lipoproteins in streptozotocin induced type I diabetic rats. *AMUJ* 2011; 14(6): 48-56. [Farsi]
- [23] Babu PVA, Liu D, Gilbert ER. Recent advances in understanding the anti-diabetic actions of dietary flavonoids. *J Nutr Biochem* 2013; 24(11): 1777-89.
- [24] Hajinejad Boshroue R, Behnam-Rassouli M, Tehranipour M, Gheybi F, Hajinejad Sh, Elahi Moghaddam Z. The Effects of Hydro- alcoholic extract of *Launaea acanthodes* on the Blood, Urine Albumin and Bilirubin Levels in Male Hyperglycemic Wistar Rat. *IJEM* 2013; 15(2): 190-233. [Farsi]
- [25] Jalali M, Behnam Rassouli M, Tehranipour M, Ghayour N, Khayatzaheh J, Jannati H. Study of the effects of hyperglycemia and *Launaea acanthodes* extract administration on disorders of liver function in rats. *Physiol Pharmacol* 2012; 15(4): 562-71. [Farsi]
- [26] Rajasekaran S, Ravi K, Sivagnanam K, Subramanian S. Beneficial effects of aloe vera leaf gel extract on lipid profile status in rats with streptozotocin diabetes. *Clin Exp Pharmacol Physiol* 2006; 33(3): 232-7.

- [27] Miyaoka Y, Ebato K, Kato H, Arakawa S, Shimizu S, Miyajima A. Hypertrophy and unconventional cell division of hepatocytes underlie liver regeneration. *Curr Biol* 2012; 22(13): 1166-75.
- [28] Bilzer M, Roggel F, Gerbes AL. Role of Kupffer cells in host defense and liver disease. *Liver Int* 2006; 26(10): 1175-86.

The Effect of Aqueous Extract of *Launaea acanthodes* on Liver Enzymes and Histopathology in Male Type 1 Diabetic Rats

S.M. Yahooi¹, S.D. Sadoughi², R. Rahbarian³

Received: 24/02/2016 Sent for Revision: 10/05/2016 Received Revised Manuscript: 06/11/2016 Accepted: 13/11/2016

Background and Objective: Diabetes mellitus is a chronic disease recognized by a reduction in insulin secretion due to the malfunction of β -cells in the pancreas or an increase in the cells resistance to insulin. Also, diabetes can induce liver damage via oxidative stress. Considering the antioxidant and antidiabetic properties of the *L. acanthodes*, the aim of this study was to evaluate the aqueous extract effect of this plant on liver enzymes and histopathology in male type 1 diabetic rats.

Materials and Methods: In this experimental study, 28 male rats were divided into 4 equal groups: Control, diabetic control, and experimental diabetic treated with aqueous extract of *L. acanthodes* (100 and 300 mg/kg, ip). The diabetes in the diabetic control and the experimental diabetic groups was induced using an intraperitoneal injection of alloxan. Aqueous extract of *L. acanthodes* was intraperitoneally injected into the experimental diabetic groups, alternate days for one month. Distilled water was injected to the animals of the control and diabetic control groups. At the end of injection, the serum levels of liver ALT (alanine aminotransferase), AST (aspartate aminotransferase) and ALP (alkaline-phosphatase) enzymes were measured according to the international units per liter. Then, the liver sections were prepared and examined by means of light microscope. Data were analyzed using one-way ANOVA and Tukey post hoc test.

Results: Compared to the diabetic control group, serum levels of ALT, AST, ALP and number of hepatocyte cells, kupffer cells and arteritis in the experimental diabetic groups treated with aqueous extract of *L. acanthodes* significantly decreased ($p < 0.05$), which indicated the improvement of structure of damaged liver tissue in male diabetic rats.

Conclusion: Administration of *L. acanthodes* aqueous extract could attenuate serum level of liver enzymes and has protective effect against liver damage induced by diabetes.

Key words: Diabetes, *Launaea acanthodes*, Liver enzymes, Rat

Funding: This research was funded by Payam-e-Noor University of Mashhad.

Conflict of interest: None declared.

Ethical approval: The Ethics Committee of Payam-e-Noor University of Mashhad approved the study.

How to cite this article: Yahooi S.M, Sadoughi S.D, Rahbarian R. The Effect of Aqueous Extract of *Launaea acanthodes* on Liver Enzymes and Histopathology in Male Type 1 Diabetic Rats. *J Rafsanjan Univ Med Sci* 2016; 15(9): 861-74. [Farsi]

1- MSc Student in Biochemistry, Faculty of Sciences, Payam-e-Noor University, Tehran, Iran

2- PhD in Developmental Biology, Young Researchers and Elite Club, Mashhad Branch, Islamic Azad University, Mashhad, Iran

(Corresponding Author) Tel: 09153026313, Fax: (051) 38683001, E-mail: Damoon.sadoughi@mshdiau.ac.ir

3- Assistant Prof., Dept. of Biology, Faculty of Sciences, Payam-e-Noor University, Tehran, Iran