

## مقاله پژوهشی

مجله دانشگاه علوم پزشکی رفسنجان

دوره ۱۶، فروردین ۱۳۹۶، ۶۰-۴۷

# بررسی همبستگی بین واریکوسل و دمای بیضه با استفاده از عکس برداری حرارتی در سربازان مراجعه کننده به بیمارستان ۵۰۱ ارتش در سال ۱۳۹۵

فرشاد نامداری<sup>۱</sup>، معصومه دادپی<sup>۲</sup>، مرتضی حمیدی<sup>۱</sup>، حسین قیومی زاده<sup>۳</sup>

دریافت مقاله: ۹۵/۴/۱ ارسال مقاله به نویسنده جهت اصلاح: ۹۵/۱۰/۱۴ دریافت اصلاحیه از نویسنده: ۹۵/۱۲/۲۴ پذیرش مقاله: ۹۵/۱۲/۲۵

### چکیده

زمینه و هدف: واریکوسل اتساع و پیچ خوردگی غیرطبیعی شبکه وریدی (سیاهرگی) بالای بیضه‌ها است. الگوی توزیع حرارتی غیرطبیعی را می‌توان در کیسه بیضه توسط تصویربرداری حرارتی تشخیص داد. تصویربرداری حرارتی روشی از راه دور، بدون تماس و غیرتهاجمی است. هدف مطالعه بررسی همبستگی بین واریکوسل و دمای بیضه با استفاده از عکس برداری حرارتی در سربازان مراجعه کننده به بیمارستان ۵۰۱ ارتش در سال ۱۳۹۵ است.

مواد و روش‌ها: این مطالعه به صورت توصیفی بر روی ۵۶ سرباز در بیمارستان ۵۰۱ ارتش در سال ۱۳۹۵ انجام شد. در این مطالعه قابلیت تصویربرداری حرارتی در تشخیص و گریدینگ واریکوسل مورد ارزیابی قرار گرفت. جهت انجام ترموگرافی از دوربین مادون قرمز غیرتماسی VIS-IR 640 استفاده شده است. نتایج به صورت آمار توصیفی گزارش گردید.

یافته‌ها: در دو حالت، به کمک توزیع دما، امکان شناسایی واریکوسل با استفاده از دوربین حرارتی وجود داشت. یکی عدم تقارن حرارتی و افزایش دما در شبکه وریدی pampiniform و هیچ افزایش دمایی در بیضه همان سو و دیگری افزایش دمای شبکه وریدی pampiniform و افزایش دمای بیضه همان سمت بود. نتایج نشان داد قابلیت تشخیصی ترموگرافی در گرید ۳ واریکوسل نسبت به بقیه گریدها بالاتر می‌باشد.

نتیجه گیری: با توجه به نتایج به دست آمده از تحقیق و هم‌چنین بی‌خطر بودن به جهت عدم پرتودهی به بیمار، ارزان بودن و تشخیص نسبتاً مناسب آن در واریکوسل، ترموگرافی روشی سودمند است. به نظر می‌رسد بتوان از ترموگرافی به عنوان روشی مکمل در سونوگرافی استفاده نمود.

واژه‌های کلیدی: تصویربرداری حرارتی، واریکوسل، سونوگرافی، تهران

۱- استادیار گروه آموزشی اورولوژی، دانشگاه علوم پزشکی آجا، تهران، ایران

۲- استادیار گروه آموزشی پاتولوژی، دانشگاه علوم پزشکی آجا، تهران، ایران

۳- دکتری مهندسی پزشکی، دانشگاه علوم پزشکی آجا، تهران، ایران

تلفن: ۰۲۱-۸۸۰۲۸۳۵۰، دورنگار: ۰۲۱-۸۸۰۲۸۳۵۰، پست الکترونیکی: h.ghayoumizadeh@gmail.com

## مقدمه

زودرس واریکوسل در مراحل اولیه می‌تواند از افزایش گریدینگ آن که ممکن است منجر به نابوری گردد، جلوگیری نماید.

در حال حاضر طبق بررسی‌های به‌عمل‌آمده در سایر کشورها مشخص شده است که سیستم‌های تصویربرداری ترموگرافی در تشخیص سلامتی و یا بیماری فرد با مدنظر گرفتن جواب‌های صحیح تشخیصی مناسب و در مقابل تعداد معدودی پاسخ‌های مثبت و یا منفی کاذب حاصله نه به‌عنوان یک روش کامل دقیق و مطلق بلکه به صورت تکمیلی در کنار سایر روش‌ها دقت مناسبی خواهند داشت [۹].

الگوهای حرارتی غیرطبیعی را می‌توان به راحتی توسط تصویربرداری حرارتی تشخیص داد. یافته‌های اندازه‌گیری حرارتی به‌طور کلی در مقایسه با سایر یافته‌های بالینی برای ارزیابی همبستگی امکان‌پذیر است. اگرچه روشی غیراختصاصی است و گاهی به‌شدت بر پس‌زمینه و محیط اطراف بستگی دارد، ولی دلایل متعددی وجود دارد که سبب شده است تصویربرداری حرارتی، پذیرش گسترده‌ای در میان جامعه پزشکی پیدا کند. از جمله اینکه، تصویربرداری حرارتی از راه دور، بدون تماس، سریع و روشی غیرتهاجمی و بلادرنگ است [۱۰]. نشان داده شده است که ترموگرافی اسکروتوم روش تشخیصی سودمندی برای واریکوسل خفیف است و برای دوره پس از عمل جراحی روش مناسبی است [۱۱]. هم‌چنین به‌عنوان یک روش موفقیت‌آمیز جهت پیگیری به کار رفته است [۱۳-۱۲]. یکی از اصول و روش‌های اولیه جهت آنالیز تصاویر حرارتی تکنیک عدم تقارن است. Acharya و همکارانش در مقاله خود [۱۴]، تجزیه و تحلیل عدم تقارن را بر

واریکوسل اتساع و پیچ‌خوردگی غیرطبیعی شبکه وریدی (سیاهرگی) بالای بیضه‌ها است. شیوع واریکوسل در افرادی که سن آنها کمتر از ۱۰ سال است، نادر بوده ولی در بالغین جوان ۱۵ درصد و در مردان نابارور ۲۰ تا ۴۰ درصد است [۱]. در کسانی که با ناباروری ثانویه مراجعه می‌نمایند، یعنی قبلاً بچه‌دار شده‌اند، شیوع آن به ۷۰ درصد می‌رسد [۲]. در ۹۰ درصد موارد طرف چپ و در ۱۰ درصد موارد دوطرفه است [۳]. علت این پدیده طولانی‌تر بودن ورید تخلیه‌کننده خون بیضه چپ به ورید کلیوی و هم‌چنین زاویه عمودی‌تر آن، نسبت به سمت راست، می‌باشد. یکی از عمده‌ترین تئوری‌های توجیه‌کننده پاتوفیزیولوژی واریکوسل تئوری افزایش دمای بیضه است [۴]. قابل‌ذکر است افزایش فشار داخل شکمی به‌عنوان یک عامل خطر ضعیف برای ایجاد واریکوسل می‌باشد [۵]. عوارض واریکوسل شامل ایجاد درد، آتروفی (کوچک شدن سایز و نرم شدن قوام بیضه) و ناباروری است. درد ناشی از واریکوسل دردی با کیفیت احساس سنگینی که با فعالیت و ایستادن تشدید یافته و با استراحت بهبود می‌یابد. در برخی از آقایان واریکوسل ضایعه‌ای پیشرونده است که موجب از میان رفتن قدرت باروری پیشین می‌شود [۶]. دستورالعمل‌های فعلی، جراحی را برای مردان عقیم مبتلا به ضایعات آشکار و اختلالات منی پیشنهاد می‌کند [۷]. آنالیز کیفیت مایع منی به‌عنوان یک روش غربالگری در نظر گرفته نمی‌شود. در حال حاضر ارزیابی، تشخیص واریکوسل به معاینات فیزیکی و سونوگرافی فراصوتی/داپلر اسکروتوم بستگی دارد [۸]. شناسایی

توسط متخصصین مربوطه هر یک به‌طور جداگانه مورد بررسی واقع شد و نتایج هر یک از تصاویر با نظر پزشک مربوطه مورد قیاس واقع گردید.

جهت انجام ترموگرافی از دستگاه دمانگاری با دوربین مادون‌قرمز غیرتماسی VIS-IR 640 شرکت Thermoteknix انگلستان استفاده شده است. قبل از انجام تصویربرداری حرارتی مواردی از جمله شرایط تصویربرداری، دمای اتاق، راحتی بیمار در فضای اتاق و امثال این موارد که همگی در ارائه پاسخ صحیح یا کاذب آزمایش ترموگرافی می‌توانند مؤثر باشند مورد ارزیابی قرار گرفتند. سپس بیمار در حالت ایستاده و با برهنه کردن پوشش پایینی بدن مقابل خود، به صورت مستقیم مقابل دوربین قرار گرفته است. برای انجام ترموگرافی، بیمار در فاصله مشخصی حدوداً ۳۰ سانتی‌متری (با توجه به دست آمدن بهترین کیفیت تصویر در فاصله ۳۰ سانتی‌متری در آزمایش‌های تجربی) نسبت به دوربین حرارتی مادون‌قرمز قرار گرفت. سپس از بیمار خواسته شده است که با دستانش نوک آلت تناسلی خود را به سمت بالا نگه دارد؛ به‌طوری‌که پاهای بیماران کشیده و بیضه‌ها آزادانه آویزان بودند و سر آلت تناسلی مقابل دیواره شکمی نگه داشته شده بود. در نهایت اپراتور مربوطه، از ناحیه بیضه بیمار عکس ترموگرافی تهیه می‌نمود. امواج ساطع‌شده از بدن وی که در محدوده طول‌موج‌های ۷ تا ۱۴ میکرومتر قرار دارند، پس از عبور از یک عدسی متمرکزکننده که به‌منزله یک فیلتر عمل می‌نماید، به سیستم پردازشگر کامپیوتری تصویر ارسال شده و پس از تعیین موقعیت مکانی و با توجه به طول موج دریافتی، دمای هر نقطه از بدن به صورت یک رنگ مشخص بر روی صفحه نمایش تصویر

اساس تغییر درجه حرارت، بر مبنای چولگی و کشیدگی تصویر و منطقه مورد بررسی انجام دادند.

در بررسی حاضر هدف اصلی مشخص نمودن قابلیت‌های سیستم ترموگرافی در شناسایی و تشخیص واریکوسل و معیارهای بالقوه آن می‌باشد. فرض بر این است که ترموگرافی دیجیتال مادون‌قرمز از کیسه بیضه ابزار تشخیصی اصلی در تشخیص واریکوسل است. بنابراین، این مطالعه با هدف بررسی همبستگی بین واریکوسل و دمای بیضه با استفاده از عکس‌برداری حرارتی در سربازان مراجعه‌کننده به بیمارستان ۵۰۱ ارتش در سال ۱۳۹۵ طراحی شد.

## مواد و روش‌ها

این پژوهش از نوع توصیفی بود و داده‌ها به صورت مقطعی در سال ۱۳۹۵ گردآوری شد. جامعه آماری این پژوهش ۵۶ نفر از سربازانی بودند که جهت انجام معاینه واریکوسل به بیمارستان علوم پزشکی ارتش مراجعه کرده بودند. قابل ذکر است در این بررسی، جامعه آماری شامل افرادی بودند که از دردهای موجود در بیضه رنج می‌بردند و احتمال وجود واریکوسل را داشتند. پژوهشگران با توجه به تعداد نمونه‌های مورد بررسی در مقالات گذشته از جمله [۱۰] و با توجه به حداقل حجم نمونه موردنیاز برای تحلیل در تکنیک‌های پردازش تصویر، همچنین تعداد مراجعه‌کننده سرباز در محدوده زمانی به بیمارستان ارتش، حجم نمونه در این مطالعه را ۵۶ نفر تعیین کردند.

در این تحقیق، پس از دریافت و ثبت شرح‌حال بیمار نتایج حاصل از معاینات کلینیکی و استفاده از نظر پزشک متخصص در زمینه اورولوژی کلیشه تصاویر ترموگرافی

بررسی در نرم افزار استفاده شده است. با توجه به متغیرهای معرفی شده، عدم تقارن حرارتی در دو طرف بیضه مورد ارزیابی قرار گرفته شد و نتیجه نهایی اعلام گردید.

### نتایج

مشخصات دموگرافیک بیماران در جدول ۱ نمایش داده شده است.

جدول ۱- مشخصات دموگرافیک بیماران مراجعه کننده به بیمارستان ۵۰۱ ارتش در بررسی واریکوسل در سال ۱۳۹۵

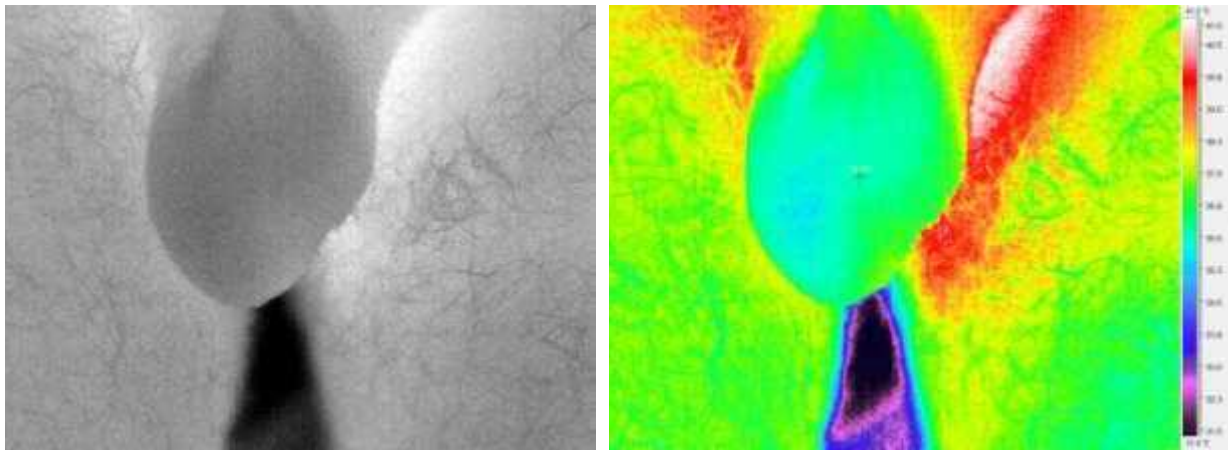
متغیر	
۲۴	۲۵
۲۶	۲۵-۳۰
۶	۳۰
۴۱	مجرد
۱۵	متأهل
۶	مصرف
۵۰	عدم مصرف

نمونه‌ای از تصویر حرارتی گرفته شده از بیمار در شکل ۱ نشان داده شده است. همان طور که به وضوح در تصویر قابل مشاهده است، الگوی حرارتی در دو طرف اسکروتوم به صورت یکنواخت و عادی می باشد که با نظر پزشک مربوطه مطابقت دارد و نشان از عدم وجود واریکوسل می باشد.

نمایان می شود. قابل ذکر است که دقت آشکارسازی تابش های نشری از سطح پوست به میزان مهارت پزشک متخصص در خواندن تصویر ترموگرافی و مهارت اپراتور در تعیین پنجره دید و همچنین مقیاس رنگ انتخابی و فاصله بیمار از دستگاه وابسته است [۱۵].

روش استاندارد طلایی برای ارزیابی ترموگرافی در واریکوسل، تکنیک سونوگرافی بیضه است؛ به این صورت که پس از معاینه کلینیکال توسط پزشک متخصص و تصویربرداری حرارتی، بیمار به مرکز تصویربرداری سونوگرافی بیضه هدایت می شود تا در نهایت نتایج مربوطه با روش ارائه شده مورد مقایسه قرار گیرد.

جهت شناسایی و ارزیابی واریکوسل در تصاویر حرارتی همچون کارهای گذشته عمل شده است. معیارهای تشخیص واریکوسل در کارهای گذشته بررسی عدم تقارن حرارتی در pampiniform plexus و testicle در سمت چپ و راست بیضه می باشد [۱۰]. در نتیجه، زیر نظر گرفتن دمای کیسه بیضه بخشی از ارزیابی تشخیصی واریکوسل است. بر اساس نتایج مطالعات گذشته، میزان دمای سمت راست و چپ شبکه وریدی پیچ در پیچ و بیضه ها نقاط مورد توجه هستند. از آنالیز تصویری این نقاط نمونه الگوی ترموگرافیک (دماسنجی) به دست می آید [۱۰]. دمای نرمال یکنواخت دو طرف اسکروتوم عادی تلقی می شود. برای تجزیه و تحلیل و ارائه تصاویر از نرم افزار thermogram (ساخت شرکت Thermoteknix انگلستان که فرمت تصاویر tgw را قبول می کند) استفاده شده است. جهت تحلیل دمای نقاط بر روی تصاویر، از متغیرهای حداکثر، حداقل و میانگین دمای منطقه مورد




الف

ب

شکل ۱- تصویر ترموگرافی از بیضه فرد سالم در دو حالت الف) خاکستری و ب) رنگی

نمونه‌ای از این مدل الگو، در شکل ۳ قابل مشاهده است. همان‌طور که قابل ملاحظه است الگوی نامتقارن حرارتی به‌وضوح در ناحیه شبکه وریدی pampiniform در بالای بیضه‌ها در سمت راست و چپ مشاهده می‌گردد. نظر پزشک متخصص، گرید ۲ واریکوسل را تأیید می‌نماید. در بعضی از موارد دمای اسکروتوم بالا، تنها در شبکه وریدی pampiniform مشاهده می‌شود و هیچ افزایش دمایی در بیضه همان سو وجود ندارد.

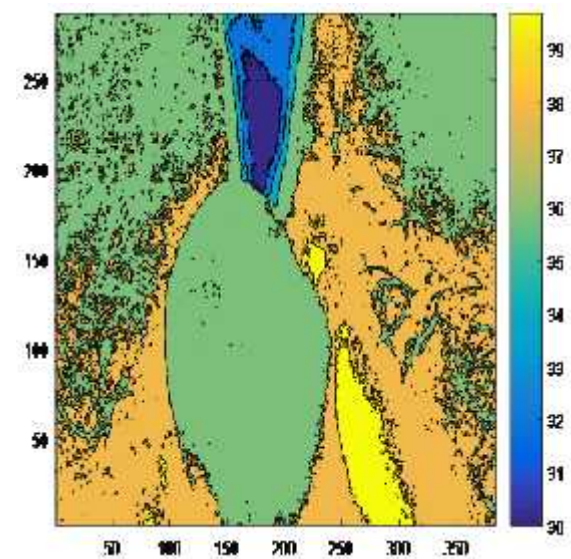
در صورتی که کانتور حرارتی را برای تصویر مربوطه رسم نماییم شکل ۲ حاصل می‌شود. همان‌گونه که مشخص می‌باشد در ناحیه بیضه یک تعادل حرارتی قابل مشاهده است که در سرتاسر بیضه گسترش یافته است.



الف

ب

شکل ۳- الگوی نامتقارن حرارتی در ناحیه بالای بیضه در تصویر ترموگرافی در حالت: الف. خاکستری - ب. رنگی، از بیضه بیماری که دارای گرید ۲ واریکوسل است

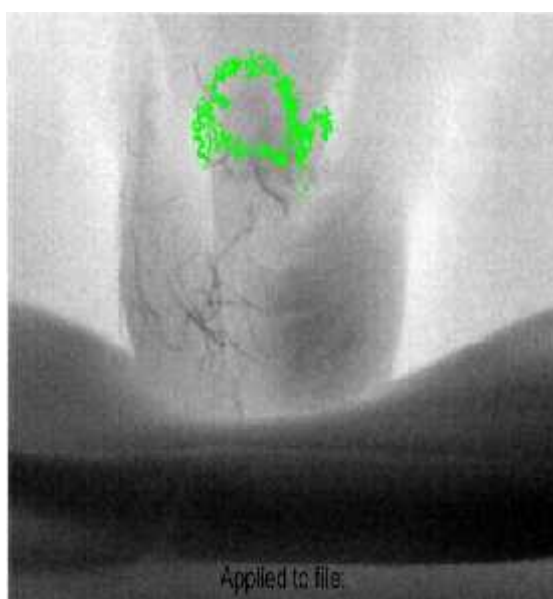


شکل ۲- کانتور حرارتی و مشاهده تعادل حرارتی در ناحیه بیضه برای فرد سالم

اولین الگو با توزیع دمایی نامتقارن در شبکه وریدی pampiniform کیسه بیضه که منحصراً قسمت بالای بیضه درگیر شده را تحت تأثیر قرار می‌دهد، توصیف می‌شود.

خمی است مقید به پیوستگی و همواری و درعین حال توسط یک میدان نیروی خارجی به طرف نقاط مرزی و لبه‌های تصویر کشیده می‌شود. به عبارت بهتر ردیابی شیء بر مبنای مدل‌های کانتور فعال بر اساس ردگیری مرزهای شیء هدف صورت می‌گیرد. این مدل اولین بار توسط Kass و همکاران ارائه گردید [۱۶].

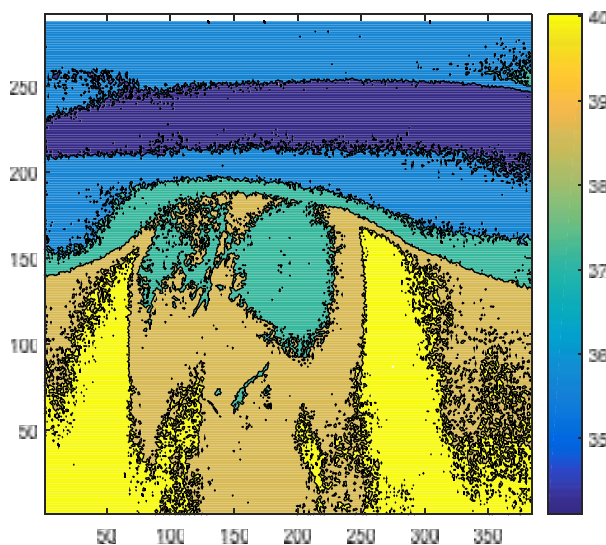
در این روش منحنی کانتور توسط کاربر یا به صورت اتوماتیک در اطراف شیء هدف تعریف می‌شود. سپس این کانتور تحت تأثیر یک تابع انرژی تغییر شکل می‌دهد تا به مرزهای شیء هدف منطبق شود [۱۷]. در شکل ۵ یک مرز بسته برای ناحیه پرحرارت ایجاد شده است.



شکل ۵- ایجاد یک مرز بسته برای ناحیه پرحرارت در شبکه وریدی *pampiniform*

دومین الگوی توزیع دمایی نامتقارن در شبکه وریدی *pampiniform* است که به سوی بیضه همان سمت کشیده شده یا هیپرترمی (گرمزدگی) کل بیضه را شامل می‌شود. هیپرترمی دوطرفه کامل کیسه بیضه نادر اما نشانه قطعی واریکوسل است. موضع‌یابی و گستردگی

در صورتی که کانتور حرارتی را برای الگوی نامتقارن حرارتی مربوطه رسم نماییم، شکل ۴ حاصل می‌شود. همان‌گونه که مشخص است در ناحیه بیضه یک عدم تعادل حرارتی قابل مشاهده می‌باشد که در شبکه وریدی گسترش یافته است.




شکل ۴- کانتور حرارتی و مشاهده عدم تعادل حرارتی در ناحیه بیضه برای فرد دارای واریکوسل درجه ۲

در صورتی که بخواهیم یک مرز بسته برای ناحیه حرارتی در شبکه وریدی *pampiniform* ایجاد نماییم، می‌توانیم از تکنیک‌های هوش مصنوعی مانند کانتورهای فعال استفاده نماییم. مدل‌های کانتور فعال، ابزاری قدرتمند برای شناسایی و ردیابی تصویری هستند که به صورت گسترده در کاربردهای بینایی ماشین و پردازش تصویر مورد استفاده قرار می‌گیرند. مدل کانتور فعال، از نوع پردازش‌های سطح بالا در تشخیص مرز محسوب می‌شود، زیرا هم‌زمان با پردازش اطلاعات تصویری، به ویژگی‌های داخلی مرز موردنظر خود نیز توجه دارد. مدل کانتور فعال را می‌توان در قالب‌های مختلفی نظیر کمینه‌سازی انرژی، بیشینه‌سازی احتمال و تعادل نیرو بیان کرد. کانتور فعال،

شبکه وریدی pampiniform، شامل خود ناحیه کیسه بیضه نیز می‌شود.

ناحیه هیپوترمی در ترموگرافیک بسیار مهم است. نمونه‌ای از این الگو در شکل ۶ آورده شده است. به‌طوری‌که قابل مشاهده می‌باشد، افزایش حرارت علاوه بر



الف

ب

شکل ۶- الگوی نامتقارن حرارتی در ناحیه pampiniform و خود کیسه بیضه در تصویر ترموگرافی در حالت الف. خاکستری - ب. رنگی، از بیضه بیماری که دارای گرید ۳ واریکوسل است

بیانگر شبکه pampiniform، TH بیانگر دمای ران و بیانگر اختلاف دمای اندازه‌گیری شده می‌باشد.

دمای نواحی مربوط به شبکه pampiniform، کیسه بیضه و ران در جدول ۲ در نمونه‌ای از بیمار ارائه شده است. در جدول ۲ متغیرهای L بیانگر چپ، R بیانگر راست، P

جدول ۲- دمای اندازه‌گیری شده (سانتی‌گراد) توسط دوربین حرارتی در نواحی مختلف

دما	LP	RP	LT	RT	LTH	RTH	LPRP	LPLTH	RPLTH
میانگین	۳۴/۱۵	۳۲/۲۳	۳۳/۴۰	۳۲/۲۲	۳۳/۱۰	۳۳/۱۱	۱/۹۲	۱/۱۸	۰/۰۱
میانه	۳۴/۱۵	۳۲/۳۲	۳۳/۶۵	۳۲/۲۲	۳۳/۱۰	۳۳/۲۱	۱/۸۳	۱/۴۳	۰/۱۱
انحراف معیار	۰/۷۴	۰/۶۵	۱/۲۱	۰/۵۱	۰/۸۹	۰/۵۲	۰/۰۹	۰/۷	۰/۳۷
حداقل	۳۳/۱۰	۳۱/۱۰	۳۱/۲۰	۳۱/۳۰	۳۳/۳۰	۳۲/۲۰	۲	۰/۱۰	۱/۱۰
حداکثر	۳۶/۰۰	۳۳/۵۰	۳۵/۵۵	۳۳/۲۰	۳۴/۸۸	۳۴/۴۰	۳/۵	۲/۳۵	۰/۴۸

L, Left; R, Right; P, Pampiniform Plexus; T, Testicle; TH, Thigh; , Temperature Difference.

تشخیصی ترموگرافی با توجه به الگوهای ارائه شده در این مقاله مورد بررسی قرار گرفت. جدول ۳ این نکته را نشان می‌دهد که تکنیک ترموگرافی در تشخیص گرید ۳ واریکوسل از توانایی خوبی برخوردار می‌باشد.

پس از آن، نتایج به‌دست‌آمده از روش اولتراسوند با نتایج روش‌های تصویربرداری حرارتی مقایسه شد. نتایج حاصل از سونوگرافی بیضه بیماران در جدول ۳ با توجه به درجه واریکوسل آنها نشان داده شده است. هم‌چنین توابع

جدول ۳- مقایسه نتایج بین تشخیص ترموگرافی و سونوگرافی در واریکوسل بر حسب گریدینگ

	Grade no (%)				Total
	I	II	III	No (healthy)	
Ultrasonography	۲	۱۲	۲۶	۱۶	۵۶
Thermography detection	۱	۹	۲۰	۲۶	۵۶

دمای بیضه‌ها در حدود ۳ درجه سانتی‌گراد از دمای عمومی بدن (۳۷ درجه سانتی‌گراد) پایین‌تر است [۲۱]. اعتقاد بر این است که شبکه پامپینوفرم نقش عملکردی مهمی در حفظ درجه حرارت بیضه در محدوده مناسب برای تولید اسپرم دارد. بنابراین استاز وریدی در واریکوسل ممکن است سبب افزایش درجه حرارت شبکه پامپینوفرم یا بیضه‌ها گردد. به‌علاوه، افزایش فشار هیدرواستاتیک در ورید اسپرماتیک متعاقباً منجر به هیپوکسی بیضه در مکان تولید اسپرم است. این عوارض جانبی منجر به اختلال در باروری مردان می‌گردد [۱۱]. در حال حاضر، واریکوسلکتومی به مردان عقیم مبتلا به واریکوسل آشکار با کیفیت منی تنزل‌یافته پیشنهاد می‌شود. اگر واریکوسلکتومی در مراحل اولیه بیماری و در سنین جوانی انجام شود در زمینه باروری نتیجه بهتری خواهد داد [۲۲]. واریکوسل سبب نقص گسترش اولیه سلول‌های اسپرم‌ساز می‌شود و مخصوصاً بر روی پارامتر کلیدی پیشرفت سرعت اسپرم‌سازی اثر می‌گذارد [۲۳].

ترموگرافی اجازه تصویربرداری از توزیع دمایی سطح را می‌دهد. درجه حرارت پوست به روابط پیچیده از تبدلات حرارت بین بافت پوست، بافت درونی، عروق محلی و فعالیت متابولیک، بستگی دارد. ترموگرافی برای اولین بار در سال ۱۹۵۷ در پزشکی اعمال شد. کاربرد آن در واریکوسل به ۱۹۷۰ برمی‌گردد [۲۴]. بااین‌حال در آن

در مجموعه بررسی شده ما، ۸۳ درصد بیماران دمای بالاتر از ۳۴ درجه سانتی‌گراد داشتند. ۹۲ درصد افراد نیز دمای بالاتر از ۳۲ درجه سانتی‌گراد داشتند.

### بحث

گرچه واریکوسل حالتی شایع است، ولی ناباروری ناشی از آن چندان شایع نیست. اثرات واریکوسل پیش‌رونده است [۲] و به مرور زمان، واریکوسل می‌تواند بروی تولید اسپرم و باروری، تا حد آواسپرمی (بی‌نطفگی) غیرانسدادی، اثر بگذارد [۱۸]. به‌علاوه، گزارش شده است که اندازه واریکوسل نمی‌تواند موجب پیش‌بینی وضعیت نهایی باروری شود و حتی یک واریکوسل تحت بالینی می‌تواند به لحاظ آسیب‌رسانی همانند یک واریکوسل بارز و بزرگ بالینی باشد [۱۹].

در حال حاضر تکیه‌گاه اصلی جهت تشخیص واریکوسل معاینه فیزیکی و سونوگرافی/داپلر رنگی است [۱۰]. معاینه فیزیکی ذهنی است و علاوه بر آن نمی‌تواند در تشخیص واریکوسل کوچک و تحت بالینی (Subclinical) به‌تنهایی کافی باشد [۱۱]. از معایب سونوگرافی/داپلر می‌توان به تجربه بالینی فرد انجام‌دهنده و شخص مفسر اشاره نمود. علاوه بر اینکه کاربرد و استفاده از سونوگرافی در بعد از عمل (به عنوان پیگیری) محدود می‌باشد [۲۰].

زمان تجهیزات اندازه‌گیری حرارتی گران، در اندازه بزرگ، وضوح پایین و همچنین عدم پشتیبانی نرم‌افزار جهت تفسیر تصاویر بودند. توسعه‌های اخیر در زمینه آرایه کانونی دوربین‌های حرارتی و همچنین نرم‌افزارهای همراه، سبب شده که ترموگرافی دیجیتال به‌عنوان یک روش مقرون‌به‌صرفه و آسان ارائه شود.

بررسی این امر که آیا یک درجه واریکوسل در معاینه بالینی همیشه با افزایش دمای مشابهی که با دمانگاری تشخیص داده می‌شود ارتباط دارد یا خیر، می‌تواند ارزشمند باشد. به‌عبارت‌دیگر، آیا ارتباط دادن دما (که با دمانگاری مشخص شده است) با تغییرات قابل‌مشاهده در آنالیز منی امکان‌پذیر است؟ چندین مؤلف تجربه خود را در زمینه ترموگرافی دیجیتال گزارشی کرده و به‌طور خلاصه به بیان ضوابط تشخیصی خود برای واریکوسل پرداخته‌اند. بالین‌حال، ما همچنان معیارهای تشخیصی استاندارد و مشخصی را برای واریکوسل نداریم.

هدف این مطالعه، تحلیل تصاویر دمانگاری بیماران مبتلا به واریکوسل بارز و تلاش در جهت ارائه عناصری برای این معیارها بودیم. دمانگاری تعریفی ما به‌درستی تشخیص واریکوسل چپ را در تمامی بیماران تأیید کرد. Merla و همکاران در سال ۲۰۰۴ گفتند که دمای بالاتر از ۳۴ درجه سانتی‌گراد سیاهرگ شبکه پامپین‌فرم و یا دمای بالاتر از ۳۲ درجه سانتی‌گراد بیضه نشان‌دهنده وجود واریکوسل است [۲۵]. در مجموعه بررسی‌شده ما، ۸۳ درصد بیماران دمای بالاتر از ۳۴ درجه سانتی‌گراد داشتند. ۹۲ درصد افراد نیز دمای بالاتر از ۳۲ درجه سانتی‌گراد داشتند. Tucker عنوان کرد که حبس نفس می‌تواند به تشخیص واریکوسل کمک کند و در حالات

نرمال (عدم وجود رفلکس سیاهرگی)، این کار باعث افت دمای ۰/۵ درجه سانتی‌گرادی می‌شود [۲۶]. بالین‌حال در مجموعه ما اثر مشابهی ثبت نشد که مطالعات بیشتری باید برای تعیین مفید بودن این پارامتر انجام شود. Nogueira و همکاران و همچنین Vamamoto و همکاران عنوان کردند که به ترتیب تفاوت دمایی ۰/۳ و ۰/۸ درجه سانتی‌گرادی بالاتر شبکه پامپین‌فرم راست و چپ (DTLP RP) نشانه‌ای از واریکوسل یک‌طرفه محسوب می‌شود [۲۷]. می‌بایست بر این نکته تأکید شود که این علامت بالینی تنها می‌تواند در واریکوسل یک‌طرفه مدنظر قرار گیرد. دمای پوست اسکروتوم (کیسه بیضه) پایین‌تر از دمای بخش فوقانی ران است [۲۸]. ما در مطالعه خود دمای بخش مرکزی ران فوقانی، یعنی در سطحی پایین‌تر از کیسه بیضه را به‌عنوان دمای کالیبره سنجیدیم. در تمامی بیماران، دمای شبکه پامپین‌فرم چپ از بخش فوقانی ران بالاتر بود. در مطالعه Merla و همکاران، مؤلفین امکان اندازه‌گیری تفاوت سرعت بازگشت دما پس از خنک‌سازی کیسه بیضه را مطرح کردند [۲۵]. ما به بررسی این روش تشخیصی بالقوه نپرداختیم که دلیل آن عمدتاً، پیچیدگی رهیافت عملی آن بود. یافت حداقل سه علامت بالقوه منجر به تشخیص واریکوسل می‌شود. در طول تحقیق ما متوجه الگوی توزیع دمای توصیف‌شده واحدی در مردان مبتلا به واریکوسل شدید. در بعضی از موارد دمای اسکروتوم بالا تنها در شبکه وریدی پامپین‌فرم مشاهده می‌شود و هیچ افزایش دمایی در بیضه همان سو وجود ندارد. از سوی دیگر در برخی موارد افزایش دمای شبکه وریدی پامپین‌فرم، این افزایش دما به بیضه همان سمت گسترش می‌یابد.

محدودیت مطالعه حاضر این است که دوربین‌های حرارتی به نور خورشید و فلورسنت حساس می‌باشند که در این رابطه پیشنهاد می‌شود حتماً قبل از تصویربرداری، نور محیط تنظیم شده باشد و سعی گردد تصویربرداری در محیط کم‌نور انجام گیرد.

### نتیجه‌گیری

اهمیت بررسی و تحقیق در مورد این مسئله بدان دلیل است که تاکنون بررسی و مقایسه‌ای محدود در تشخیص واریکوسل به صورت متمرکز و جامع در ارتباط با ترموگرافی صورت نپذیرفته است. یافته‌های حاصل از این مطالعه نشان می‌دهد که روش ترموگرافی دارای مزایا و نواقصی در کشف بیماری واریکوسل است. با ظهور نسل‌های جدید آشکارسازهای مادون‌قرمز، تصویربرداری حرارتی مادون‌قرمز تبدیل به یک ابزار تشخیصی دقیق پزشکی برای اندازه‌گیری مناطق غیرطبیعی در الگوی حرارتی شده است. علاوه بر این، حساسیت به درجه حرارت، قدرت تفکیک فضایی و طبیعت بدون تماس و بی‌ضرر بودن از ویژگی‌های روش تصویربرداری حرارتی است. تصاویر حرارتی را می‌توان به صورت دیجیتالی ذخیره و سپس با استفاده از بسته‌های مختلف نرم‌افزاری آنها را پردازش نمود و درک خوبی از الگوی حرارتی به دست آورد. ترموگرافی، اطلاعاتی پیرامون ساختارهای مورفولوژی بیضه فراهم نمی‌کند، اما اطلاعات عملکردی دما و شرایط عروق بافت بیضه را ارائه می‌دهد.

نتایج کلی این مطالعه حاکی از این است که از ترموگرافی می‌توان در جهت تشخیص اولیه و یا غربالگری سریع استفاده کرد. همچنین به‌عنوان یک روش مکمل

برای سونوگرافی می‌توان در نظر گرفت. به عبارت بهتر ترموگرافی در زمینه غربالگری اولیه به منظور تشخیص مثبت یا منفی بودن به عارضه واریکوسل مفید خواهد بود اما در تشخیص نوع گریدینگ باید دقت‌های زیاد و مطالعات بیشتری صورت پذیرد، اگرچه در تعداد زیادی از تصاویر می‌توان به یک الگو برای گریدینگ تصاویر رسید. نکته بعدی این است که عدم‌تقارن نقش کلیدی در تشخیص اولیه دارد که با تنظیمات اولیه دوربین می‌توان به آن رسید.

عیب بالقوه دمانگاری اسکروتوم (کیسه بیضه) عدم امکان تمایز واریکوسل و دیگر حالات آسیب‌شناختی اسکروتوم (تومور بیضه، التهاب اپیدیدیم) است. با توجه به پیشرفت‌های این تکنولوژی و افزایش درخواست مصرف‌کننده‌ها برای یک روش غربالگری ارزان و بدون اشعه می‌تواند پتانسیلی برای انتخاب ترموگرافی به‌عنوان یک روش تصویربرداری واریکوسل در نظر گرفت.

مطالعه بیشتر در تعداد زیادی از بیماران و شرکت‌کنندگان سالم برای ارزیابی حساسیت روش ترموگرافی و همچنین ویژگی این روش و بررسی پارامترهای تشخیصی برای ارزیابی اندازه‌گیری حرارت از واریکوسل جز ضروریات تحقیقات آینده توصیه می‌شود.

### تشکر و قدرانی

از همکاری و همیاری جناب مهندس منصور علیدوستی مدیر شرکت فن‌آوران مادون‌قرمز جهت فراهم نمودن تجهیزات عکس‌برداری کمال تشکر را داریم. این تحقیق نتیجه طرح پژوهشی در دانشگاه علوم پزشکی آجا می‌باشد.

## References

- [1] Romeo C, Santoro G. Varicocele and infertility: why a prevention? *J Endoc Invest* 2009; 32(6): 559-61.
- [2] Gorelick J, Goldstein M. Loss of fertility in men with varicocele. *Fertil Steril* 1993; 59(3): 613-6
- [3] Goldstin M. Surgical Management of Male infertility and other Scrotal disorder. Vol. I. Campbell's urology, Patrick C Walsh, Alan B Retik, Vaughan (eds). 2002; 8: 313-6.
- [4] Pastuszek AW, Wang R. Varicocele and testicular function. *Asian J Androl* 2015 1; 17(4): 659.
- [5] Scaramuzza A, Tavana R, Marchi A. Varicoceles in young soccer players. *Lancet* 1996; 348(9035): 1180-1.
- [6] Witt MA, Lipshultz LI. Varicocele: a progressive or static lesion? *Urology* 1993; 42(5): 541-3.
- [7] Sharlip ID, Jarow JP, Belker AM, Lipshultz LI, Sigman M, Thomas AJ, et al. Best practice policies for male infertility. *Fertil Steril* 2002; 77(5): 873-82.
- [8] Watanabe Y. Scrotal imaging. *Current opinion in urology* 2002; 12(2): 149-53.
- [9] Vreugdenburg TD, Willis CD, Mundy L, Hiller JE. A systematic review of elastography, electrical impedance scanning, and digital infrared thermography for breast cancer screening and diagnosis. *Breast Cancer Res Treat* 2013; 137(3): 665-76.
- [10] Kulis T, Kolaric D, Karlovic K, Knezevic M, Antonini S, Kastelan Z. Scrotal infrared digital thermography in assessment of varicocele—pilot study to assess diagnostic criteria. *Andrologia* 2012; 44(s1): 780-5.
- [11] Gat Y, Gornish M, Chakraborty J, Perlow A, Levinger U, Pasqualotto F. Azoospermia and maturation arrest: malfunction of valves in erect poster of humans leads to hypoxia in sperm production site. *Andrologia* 2010; 42(6): 389-94.
- [12] Hamada, Alaa, Sandro C. Esteves, and Ashok Agarwal. "Varicocele Classification. "Varicocele and Male Infertility. *Springer International Publishing* 2016. 37-43.

- [13] Lomboy JR, Coward RM. The Varicocele: Clinical Presentation, Evaluation, and Surgical Management. *Semin Intervent Radiol* 2016; 33(03): 163-169.
- [14] Acharya UR, Ng EY-K, Tan J-H, Sree SV. Thermography based breast cancer detection using texture features and support vector machine. *J Med Syst* 2012; 36(3): 1503-10.
- [15] Ng EK. A review of thermography as promising non-invasive detection modality for breast tumor. *Int J Thermal Sciences* 2009; 48(5): 849-59.
- [16] Ghayoumi Zadeh H, Haddadnia J, Montazeri A. A model for diagnosing breast cancerous tissue from thermal images using active contour and Lyapunov exponent. *Iran J Public Health* 2016; 45 (5), 657-669.
- [17] Fu Y. Tracking visible boundary of objects using occlusion adaptive motion snake. *Image Processing, IEEE Trans* 2000; 9(12): 2051-60.
- [18] Poulakis V, Ferakis N, De Vries R, Witzsch U, Becht E. Induction of spermatogenesis in men with azoospermia or severe oligoteratoasthenospermia after antegrade internal spermatic vein sclerotherapy for the treatment of varicocele. *Asian J Androl* 2006; 8(5): 613-9.
- [19] Dhabuwala C, Hamid S, Moghissi K. Clinical versus subclinical varicocele: improvement in fertility after varicocelectomy. *Fertil Steril* 1992; 57(4): 854-7.
- [20] Cvitanic O, Cronan J, Sigman M, Landau S. Varicoceles: postoperative prevalence-a prospective study with color Doppler US. *Radiology* 1993; 187(3): 711-4.
- [21] Mieuisset R, Bujan L. Testicular heating and its possible contributions to male infertility: a review. *Int J Androl* 1995; 18(4): 169-84.
- [22] Shin JW, Kim SW, Paick JS. Effects of varicocele treatments in adolescents: changes of semen parameters after early varicocelectomy. *Korean J Urology* 2005; 46(5): 481-6.
- [23] Bartoov B, Eltes F, Reichart M, Langzam J, Lederman H, Zabludovsky N. quantitative ultramorphological analysis of human sperm: diagnosis and management of male infertility. *Arch Androl* 1999; 42(3): 161-77.

- [24] Korman M, Kahanpää K, Svinhufvud U, Tähti E. Thermography of varicocele. *Fertil Steril* 1970; 21(7): 558.
- [25] Merla A, Ledda A, Di Donato L, Romani GL. Assessment of the effects of varicocelectomy on the thermoregulatory control of the scrotum. *Fertil Steril* 2004; 81(2): 471-2.
- [26] Tucker AT. Infrared thermographic assessment of the human scrotum. *Fertil Steril* 2000; 74(4): 802-3.
- [27] Nogueira FE, das Chagas Medeiros F, de Souza Barroso LV, de Paula Miranda E, de Castro JD, Mota Filho FHA. Infrared digital telethermography: a new method for early detection of varicocele. *Fertil Steril* 2009; 92(1): 361-2.
- [28] Pochaczewsky R, Lee W, Mallett E. Management of male infertility: roles of contact thermography, spermatic venography, and embolization. *AJR Am J Roentgenol* 1986; 147(1): 97-102

## Investigation of the Correlation between Varicocele and a Testicular Temperature Using Thermal Imaging among the Soldiers Referred to the AJA 501 Hospital in 2016

F. Namdari<sup>1</sup>, M. Dadpay<sup>2</sup>, M. Hamidi<sup>1</sup>, H. Ghayoumi-Zadeh<sup>3</sup>

Received: 21/06/2016

Sent for Revision: 03/01/2017

Received Revised Manuscript: 14/03/2017

Accepted: 15/03/2017

**Background and Objective:** Varicocele is the abnormal dilatation and tortuosity of pampiniform plexus above the testicles. The distribution pattern of abnormal heat in the scrotum can be detected by thermal imaging. The thermal imaging is a remote, noncontact and noninvasive method. The purpose of the study was to investigate the correlation between varicocele and the temperature of testicular using thermal imaging in the soldiers referred to AJA 501 hospital in 2016.

**Materials and Methods:** This was a descriptive study that was conducted on 56 soldiers in the AJA 501 hospital in 2016. In this study, capabilities of thermal imaging in detecting and grading varicocele were evaluated. In order to do thermography, the non-contact infrared camera of VIS-IR 640 was used. Results were reported through descriptive statistics.

**Results:** In both cases, by using temperature distribution and thermography camera, it was found that there was a possibility to identify varicocele. There was thermal asymmetry and increase in the temperature of the pampiniform plexus while there was no increase in the temperature of the testicle. We also observed the asymmetry and increase in the temperature while the increase of temperature in the scrotum was noticeable. The results showed that detection capability of thermography in grade 3 varicocele was higher than other grades.

**Conclusion:** According to the results obtained from research, thermography is highly applicative in diagnosing varicocele due to safety, lack of exposure to the patient, and cheap and convenient diagnosis of varicocele. It is recommended that thermography method be used as a complementary method along ultrasound techniques.

**Key words:** Thermal imaging, Varicocele, Ultrasonography, Tehran

**Funding:** This research was funded by AJA University of Medical Sciences.

**Conflict of interest:** None declared.

**Ethical approval:** The Ethics Committee of AJA University of Medical Sciences approved the study.

**How to cite this article:** Namdari F, Dadpay M, Hamidi M, Ghayoumi-Zadeh H. Investigation of the Correlation Between Varicocele and a Testicular Temperature Using Thermal Imaging Among the Soldiers Referred to the AJA 501 Hospital in 2016. *J Rafsanjan Univ Med Sci* 2017; 16(1): 47-60. [Farsi]

1- Assistant Prof., Dept. of Urology, AJA University of Medical Sciences, Tehran, Iran

2- Assistant Prof., Dept. of Pathology, AJA University of Medical Sciences, Tehran, Iran

3- Researcher, PhD in Biomedical Engineering, AJA University of Medical Sciences, Tehran, Iran

(Corresponding Author) Tel: (021) 88028350, Fax: (021) 88028350, Email: h.ghayoumizadeh@gmail.com