

## مقاله پژوهشی

مجله دانشگاه علوم پزشکی رفسنجان

دوره ۱۸، تیر ۱۳۹۸، ۴۰۰-۳۹۱

# مقایسه اثر دهانشویه بابونه و کلرهگزیدین ۰/۲ درصد بر روی التیام زخم‌های دهانی در موش صحرائی نر: یک مطالعه تجربی

سمیه سالاری صدیق<sup>۱</sup>، ایمان فاطمی<sup>۲</sup>، مصطفی صادقی<sup>۳</sup>، مرتضی خادم‌الحسینی<sup>۴</sup>، عاطفه رفیعی<sup>۵</sup>

دریافت مقاله: ۹۶/۹/۵ ارسال مقاله به نویسنده جهت اصلاح: ۹۶/۱۰/۲۴ دریافت اصلاحیه از نویسنده: ۹۷/۱۰/۲۳ پذیرش مقاله: ۹۷/۱۱/۱۱

### چکیده

**زمینه و هدف:** از آنجایی که وجود زخم دهانی باعث اختلال در عملکردهای طبیعی دهان فرد می‌شود، بنابراین یافتن راه‌هایی برای تسریع روند بهبود زخم، ضروری به نظر می‌رسد. بابونه (*Matricaria chamomilla*) گیاه دارویی است که دارای اثرات مفیدی در ترمیم انواع زخم‌ها می‌باشد. این مطالعه به منظور تعیین و مقایسه اثر دهانشویه عصاره بابونه با کلرهگزیدین ۰/۲ درصد بر روند بهبود زخم‌های برشی در موش صحرائی نر انجام شد.

**مواد و روش‌ها:** در این مطالعه تجربی، تعداد ۲۴ موش صحرائی نر، انتخاب و تحت بیهوشی عمومی قرار گرفتند. سپس زخم برشی در ناحیه مرکزی زبان، به عمق یک میلی‌متر و محدود به مخاط ایجاد شد. حیوانات به صورت تصادفی به دو گروه کنترل (دهانشویه کلرهگزیدین) و هدف (دهانشویه عصاره بابونه) تقسیم شدند. هر گروه به صورت تصادفی به سه زیرگروه تقسیم و حیوانات در روزهای سوم، هفتم و دهم کشته شدند. سپس از ناحیه زبان نمونه تهیه و توسط پاتولوژیست از نظر وسعت بافت گرانولاسیون، آنژیوژنز، میانگین تعداد فیبروبلاست‌ها، نوتروفیل‌ها، لنفوسیت‌ها و ماکروفاژها بررسی شدند و نتایج ثبت گردید. داده‌ها با آزمون من-ویتنی تجزیه و تحلیل شدند.

**یافته‌ها:** هر دو دهانشویه جهت تسریع روند ترمیم به یک میزان عمل کردند و به جز درصد ماکروفاژها در روز سوم ( $P=0/028$ ) دیگر متغیرهای مورد بررسی، تفاوت معنی‌داری را نشان ندادند ( $P>0/05$ ).

**نتیجه‌گیری:** با توجه به اثرات مشابه دهانشویه‌های عصاره بابونه و کلرهگزیدین (به عنوان درمان استاندارد) در بهبود زخم، و هم‌چنین اثرات جانبی کم‌تر دهانشویه‌های گیاهی، می‌توان دهانشویه بابونه را به جای کلرهگزیدین جهت تسریع روند ترمیم زخم برشی پیشنهاد کرد.

**واژه‌های کلیدی:** ترمیم زخم، بابونه، کلرهگزیدین، زخم دهانی

۱- نویسنده مسئول) استادیار پرئودنتولوژی، دانشکده دندانپزشکی، دانشگاه علوم پزشکی، رفسنجان، ایران

تلفن: ۰۳۴-۳۴۲۸۰۳۱، دورنگار: ۰۳۴-۳۴۲۸۰۳۱، پست الکترونیکی: ssalarisedigh@gmail.com

۲- استادیار فارماکولوژی، مرکز تحقیقات بیماری‌های عفونی و گرمسیری، دانشگاه علوم پزشکی کرمان، کرمان، ایران

۳- استاد ترمیمی، دانشکده دندانپزشکی، دانشگاه علوم پزشکی، رفسنجان، ایران

۴- استادیار پاتولوژی، دانشکده پزشکی، دانشگاه علوم پزشکی، رفسنجان، ایران

۵- دندانپزشک، دانشکده دندانپزشکی، دانشگاه علوم پزشکی، رفسنجان، ایران

## مقدمه

رایج ترین ضایعات حفره دهانی شامل زخم‌هایی هستند که در اثر تروما ایجاد می‌شوند که به آنها زخم‌های تروماتیک می‌گویند [۱]. این زخم‌ها به دلیل دردی که ایجاد می‌کنند باعث ناراحتی در فرد می‌شوند. استراتژی‌های مختلفی برای درمان این زخم‌ها وجود دارد مثل استفاده از داروهای ضد التهاب، ضد میکروب و ضد درد [۲]. درمان استاندارد این زخم‌ها استفاده از دهانشویه کلروهگزیدین ۰/۲ درصد است و با توجه به عوارض دهانشویه کلروهگزیدین (تغییر رنگ دندان و تغییر طعم دهان)، پیدا کردن درمان‌های جایگزین همیشه مد نظر بوده است [۳]. هم‌چنین امروزه استفاده از داروهای گیاهی به دلیل عوارض جانبی کم‌تر و ارزان‌تر بودن، افزایش پیدا کرده است. ولی تاکنون مطالعه کمی‌در خصوص اثر داروهای گیاهی بر روی زخم‌های دهانی انجام گرفته است. Kovalik و همکارانش نشان دادند که عصاره الکلی *Malva sylvestris* باعث بهبود زخم‌های دهانی در رت می‌شود [۴].

بابونه (*Matricaria chamomilla*) گیاهی دائمی و کوچک به ارتفاع تقریباً ۳۰ سانتیمتر است که از این گیاه و عصاره آن در طب سنتی استفاده می‌شود. این گیاه حاوی ۱۲۰ نوع ترکیب شیمیایی است که اجزای اصلی آن شامل آلفا بیزابولول، بیزابولول اکساید، اسپیرواترها، کامازولن، فلاونوئید، آزولن و کومارین می‌باشد [۵]. از بابونه برای درمان بیماری‌های پوستی نظیر پسوریازیس، اگزما، آکنه و به عنوان کاهنده تب و در درمان برونشیت، سرفه و سرماخوردگی استفاده می‌شود [۶]. به‌علاوه نشان داده شده است که بابونه دارای اثرات ضد درد، ضداسپاسم، ضدالتهاب

و ضد میکروب می‌باشد [۷]. داروهای گیاهی که دارای اثرات ضد التهابی، ضد باکتریایی و آنتی‌اکسیدانی هستند، کاندیداهای مناسبی برای ترمیم زخم محسوب می‌شوند. کامازولن و آلفا بیزابولول از ترکیبات اصلی موجود در عصاره بابونه هستند، که زمان ترمیم زخم را کاهش می‌دهند [۸]. نشان داده شده است که عصاره بابونه توان بالایی در ترمیم زخم سوختگی و زخم‌های برشی پوست و زخم‌های دهانی دارد [۹-۱۰].

همان‌طور که گفته شد اثرات ترمیمی عصاره بابونه بر روی زخم دهانی مطالعه شده است ولی تاکنون هیچ مطالعه‌ای برای مقایسه اثر بابونه با درمان استاندارد زخم‌های دهانی (کلروهگزیدین ۲ درصد) انجام نگرفته است. لذا در این مطالعه بر آن شدیم که به مقایسه دهانشویه بابونه و کلروهگزیدین بر روند بهبود زخم‌های برشی دهانی بپردازیم.

## مواد و روش‌ها

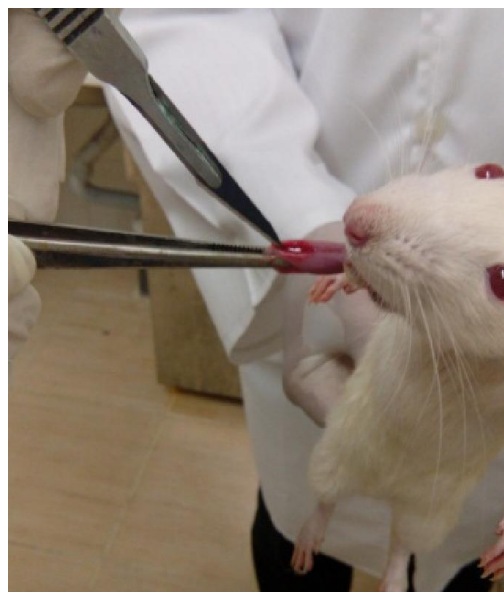این مطالعه تجربی بر روی ۲۴ سر موش صحرایی نر از نژاد ویستار با وزن ۳۰۰-۲۰۰ گرم که به صورت تصادفی در دو گروه دوازده تایی قرار گرفتند، انجام شد. حیوانات در قفس‌های شش‌تایی در مرکز نگهداری حیوانات دانشگاه علوم پزشکی رفسنجان با درجه حرارت  $22 \pm 2$  درجه سانتیگراد و دوره تاریکی-روشنایی ۱۲ ساعته نگهداری شدند و آب و غذا آزادانه در اختیار آنها قرار گرفت. این مطالعه، مطابق با معیارهای راهنمای مراقبت و استفاده از حیوانات آزمایشگاهی انجام شد (کد اخلاق: IR.RUMS.REC. 1395.147).

حیوانات با تزریق داخل صفاقی ترکیب داروهای بیهوشی کتامین ۱۰۰ mg/ml (ایران دارو، تهران، ایران) و زایلازین ۵ mg/ml (ایران دارو، تهران، ایران) تحت بیهوشی

علمی از حیوانات، کشته شدند و زبان آن‌ها قطع شد. سپس نمونه‌ها در محلول فرمالین ۱۰ درصد با pH=۷ جهت فیکس شدن قرار گرفتند و یک هفته بعد از فرمالین ۱۰ درصد خارج شده و جهت انجام آب‌گیری و شفاف‌سازی وارد دستگاه Tissue processor (Sukura fine technical, Tokyo, japan) شدند. نمونه‌ها در ظرف‌های مخصوص و با استفاده از پارافین مذاب قالب‌گیری شدند و پس از سرد شدن برش‌های پنج میکرونی توسط میکروتوم (SIEE medial, Mainz, Germany) داده شد و رنگ‌آمیزی به روش H&E انجام گرفت. سپس لام‌ها توسط پاتولوژیست از نظر متغیرهای وسعت بافت گرانولاسیون، آنژیوژنز، تعداد فیبروبلاست‌ها، نوتروفیل‌ها و لنفوسیت‌ها مورد بررسی پاتولوژیک قرار گرفت. افزایش وسعت بافت گرانولاسیون و آنژیوژنز نشان دهنده بهبود زخم و از طرف دیگر افزایش تعداد فیبروبلاست‌ها، نوتروفیل‌ها و لنفوسیت‌ها نشان دهنده میزان التهاب موجود در زخم است. جهت انجام این کار بعد از گرفتن عکس‌های پاتولوژی و بررسی آنها، حداقل در پنج ناحیه از عکس‌ها تعداد سلول‌ها، وسعت بافت گرانولاسیون و تعداد عروق خونی در بزرگ‌نمایی ۴۰۰ بررسی شد.

داده‌ها پس از جمع‌آوری توسط نرم‌افزار آماری SPSS نسخه ۲۱ مورد تجزیه تحلیل قرار گرفتند و در هر یک از گروه‌های مورد بررسی داده‌های کمی به صورت "انحراف معیار  $\pm$  میانگین" گزارش شدند؛ برای مقایسه متغیرهای مورد مطالعه در روزهای سوم، هفتم و دهم از آزمون Mann-Whitney Test استفاده شد. سطح معنی‌داری در آزمون‌ها ۰/۰۵ در نظر گرفته شد.

عمومی‌قرار گرفتند [۱۱]. سپس زخم برشی در ناحیه مرکزی سطح پشتی زبان، توسط تیغ بیستوری شماره ۱۱ (سهند تجهیز نوین، تهران، ایران) به طول پنج میلی‌متر و عمق یک میلی‌متر و محدود به مخاط بدون درگیری عضلات ایجاد شد (شکل ۱). حیوانات به صورت تصادفی به دو گروه تقسیم شدند. حیوانات در قفس‌های مجزا با دسترسی آزاد به آب و غذا قرار گرفتند. ناحیه زخم دهانی حیوانات گروه هدف و کنترل به ترتیب با دهانشویه‌های بابونه (باریج اسانس، کاشان، ایران) (استاندارد شده بر اساس وجود ۰/۰۹ تا ۰/۱۷ میلی‌گرم کامازولن در هر میلی‌لیتر از فرآورده) و کلرهگزیدین ۰/۲ درصد (شهردارو، تهران، ایران) دو بار در روز شستشو شد.



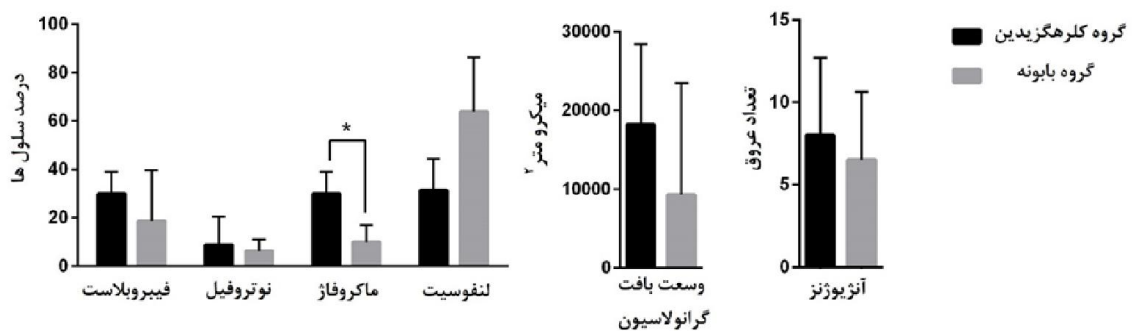
شکل ۱- نحوه ایجاد زخم برشی

با در نظر گرفتن روز جراحی به عنوان روز صفر حیوانات در روزهای سه، هفت و ده کشته شدند. هر بار ۴ عدد رت در هر گروه کشته شد. حیوانات با رعایت کلیه پروتکل‌ها و روش‌های توصیه شده توسط کمیته حمایت و استفاده

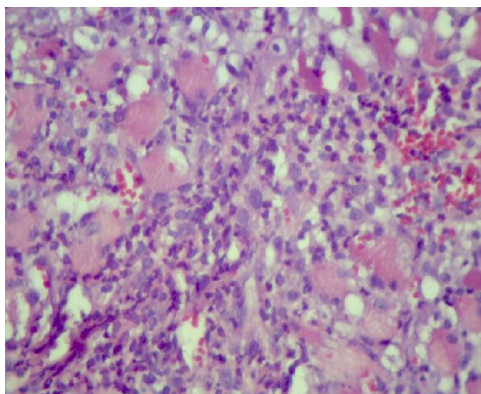
## نتایج

(شکل ۲). این نتایج نشان می‌دهد که اثر عصاره بابونه در روز سوم مشابه کلرهگزیدین (درمان استاندارد) است و از طرف دیگر تا حدی التهاب را نسبت به کلرهگزیدین بیش‌تر کاهش داده است.

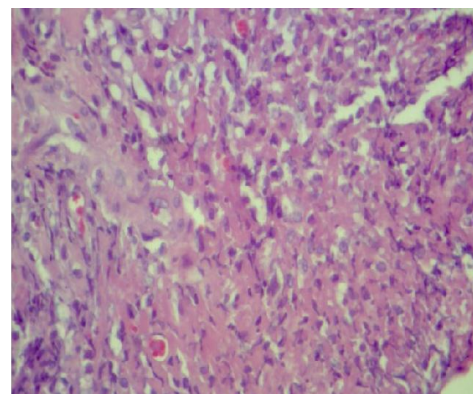
همان گونه که در نمودار ۱ نشان داده شده است، در روز سوم میانگین درصد ماکروفاژها در گروه کلرهگزیدین به طور معنی‌داری بیش از گروه بابونه می‌باشد ( $P=0/028$ ). میانگین سایر متغیرهای هیستوپاتولوژی در روز سوم در دو گروه مورد بررسی از نظر آماری اختلاف معنی‌داری نداشت



نمودار ۱- مقایسه میانگین متغیرهای هیستوپاتولوژیک در دو گروه مورد بررسی در روز سوم. داده‌ها به صورت انحراف معیار± میانگین نمایش داده شده‌اند. ( $n=4$ ).



گروه کلرهگزیدین

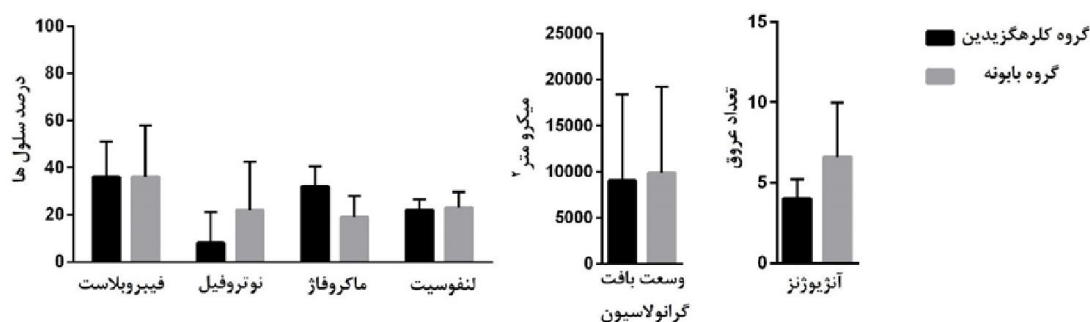


گروه بابونه

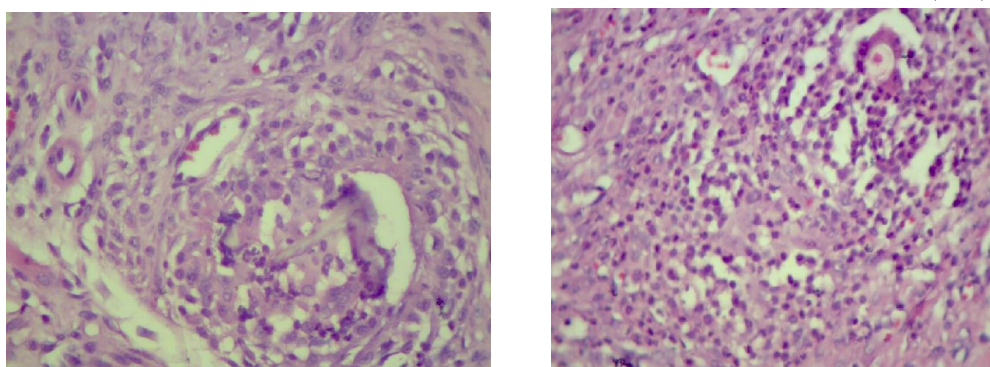
شکل ۲- تصویر هیستولوژیک ناحیه برش در روز سوم در گروه‌های مختلف مورد مطالعه (بزرگ‌نمایی ۴۰۰X).

(شکل ۳). این نتایج نشان می‌دهد که اثر درمانی عصاره بابونه در زخم‌های برشی دهان در روز هفتم مشابه کلرهگزیدین (درمان استاندارد) است.

همان گونه که در نمودار ۲ نشان داده شده است، در روز هفتم اختلاف معنی‌داری در میانگین متغیرهای هیستوپاتولوژیک در دو گروه مورد بررسی مشاهده نشد



نمودار ۲- مقایسه میانگین متغیرهای هیستوپاتولوژیک در دو گروه مورد بررسی در روز هفتم. داده‌ها به صورت انحراف معیار ± میانگین نمایش داده شده‌اند (n=۴).



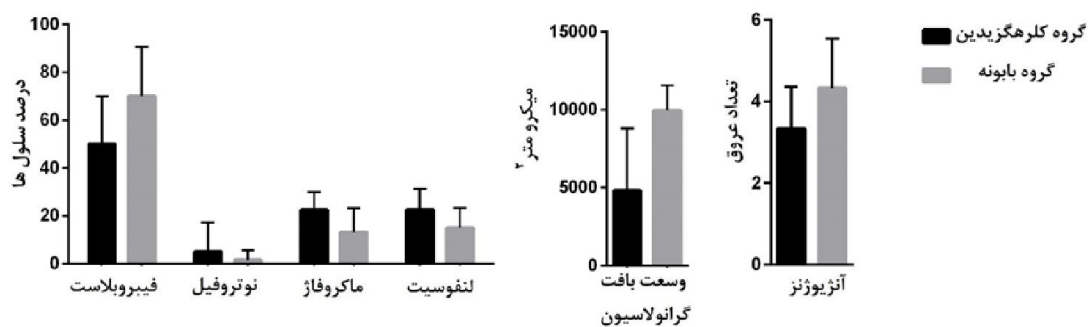
گروه کلرگزیدین

گروه بابونه

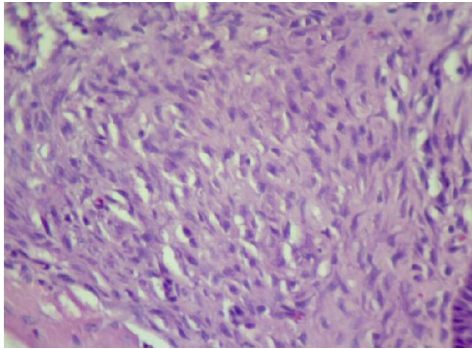
شکل ۳- تصویر هیستولوژیک ناحیه برش در روز هفتم در گروه‌های مختلف مورد مطالعه (بزرگ‌نمایی ۴۰×).

این نتایج نشان می‌دهد که اثر عصاره بابونه در روز دهم مشابه کلرگزیدین (درمان استاندارد) است.

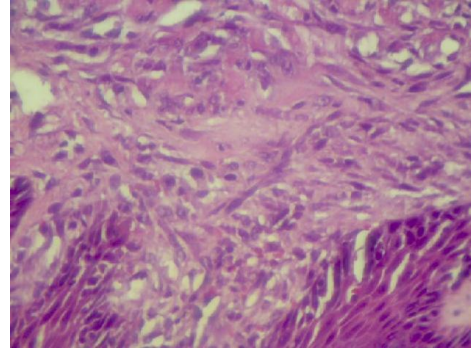
همان‌گونه که در نمودار ۳ نشان داده شده است، در روز دهم اختلاف معنی‌داری در میانگین متغیرهای هیستوپاتولوژیک در دو گروه مورد مطالعه مشاهده نشد ( $P > 0.05$ ) (شکل ۴).



نمودار ۳- مقایسه میانگین متغیرهای هیستوپاتولوژیک در دو گروه مورد بررسی در روز دهم. داده‌ها به صورت انحراف معیار ± میانگین نمایش داده شده‌اند (n=۴).



گروه کلرهگزیدین



گروه بابونه

شکل ۴- تصویر هیستولوژیک ناحیه برش در روز دهم در گروه های مختلف مورد مطالعه (بزرگنمایی ۴۰۰X).

## بحث

به هم ملحق می شوند و یک لایه اپیتلیوم پیوسته اما نازک را به وجود می آورند که زخم را می پوشاند [۱۰]. در روز سوم نوتروفیل ها تا حدود زیادی توسط ماکروفاژها جایگزین می شوند [۱۴]. ماکروفاژها سایتوکاین های لازم را جهت تحریک فیبروپلازی و رگزایی فراهم می کنند و منجر به شروع تشکیل بافت گرانولاسیون می شوند [۱۵]. بافت گرانولاسیون به طور پیشرونده درون فضای برش گسترش می یابد. در روز پنجم، بافت گرانولاسیون فضای برش را پر می کند، ساخت رگ های جدید به حداکثر میزان خود می رسد و الیاف کلاژن فراوان تر شده و شروع به پل زدن بین دو لبه می کنند [۱۴]. حدوداً دو هفته بعد از آسیب زخم منقبض شده و به یک اسکار کوچک تر تبدیل می شود. بعد از سه هفته شبکه گسترده ای از الیاف کلاژن توسط فیبروبلاست ها در زخم رسوب می کند [۱۶]. در انتهای ماه اول، بافت گرانولاسیون از یک بافت همبند پرسلول تشکیل شده است که عمدتاً عاری از ارتشاح التهابی است و در این هنگام توسط اپیدرم سالم پوشیده شده است. ممکن است چند ماه طول بکشد که ناحیه زخمی حداکثر استحکام خود را به دست آورد [۱۴]. زخم های دهانی تروماتیک، شایع ترین ضایعات حفره دهانی می باشند و منجر به درد و اختلال در

در این مطالعه ما به بررسی اثر دهانشویه بابونه و کلرهگزیدین بر روند بهبود زخم های برشی دهانی پرداختیم. انتخاب روزهای ۳، ۷ و ۱۰ پس جراحی (ایجاد برش) براساس مطالعات قبلی که بر روی زخم دهانی انجام شده بود، صورت گرفت [۱۲]. ده روز زمان لازم برای بهبود زخم دهانی است و روزهای ۳ و ۷ به این دلیل انتخاب شدند تا روند بهبود زخم در طول زمان مطالعه شود تا متوجه شویم آیا عصاره بابونه زخم را سریع تر از کلرهگزیدین (که یک درمان استاندارد برای زخم دهانی است) بهبود می دهد یا نه. نتایج مطالعه ما نشان داد که روند بهبودی در گروه عصاره بابونه مشابه گروه کلرهگزیدین ۲ درصد است و قدرت بهبودی عصاره بابونه با درمان استاندارد برابر است.

التیام زخم با تقسیم بندی کلاسیک دارای سه مرحله التهاب، تشکیل بافت جدید و بازآرایی بافتی است [۱۳]. با شروع مرحله التهابی، طی ۲۴ ساعت نوتروفیل ها در محل زخم ظاهر شده و در عرض ۲۴ تا ۴۸ ساعت جبهه ای از سلول های اپیتلیال از لبه های زخم مهاجرت می کنند [۲]. این سلول های اپیتلیال در خط وسط و در زیر دلمه سطحی

عملکرد محیط دهان می‌شوند، لزوم انجام درمان‌هایی جهت کمک به فرآیند بهبود زخم، ضروری به نظر می‌رسد [۲]. از جمله درمان‌های مکملی که در این زمینه کاربرد دارد، دهانشویه کلرهگزیدین می‌باشد (درمان استاندارد) که به دلیل طیف وسیع ضد میکروبی و هم‌چنین خاصیت ضد التهابی مورد توجه بسیاری، قرار دارد [۳]. با این همه عوارض جانبی آن مثل تغییر رنگ دندان، تغییر حس چشایی و ایجاد خشکی و سوزش در مخاط موجب شده تا گام‌هایی برای جایگزینی آن برداشته شود [۱۷].

مطالعات گذشته اثرات مفید عصاره بابونه را بر تسریع التیام زخم نشان داده‌اند. در مطالعه ای Longo و همکاران نشان دادند که استعمال موضعی پماد بابونه ایجاد مجدد بافت پوششی (اپیتلیوم) و تشکیل فیبرهای کلاژن را بعد از ۱۰ روز تحریک می‌کند. ولی روی التهاب و تعداد فیبروبلاست‌ها تأثیری ندارد. علت این اختلاف در نتایج این مطالعه با مطالعه ما را می‌توان به تفاوت در شکل دارویی (پماد در مقابل دهانشویه) نسبت داد [۱]. هم‌چنین در مطالعه‌ای اظهار می‌شود که همکاران به بررسی اثر کرم بابونه بر روی بهبود زخم ناشی از اپیزیاتومی پرداختند. نتایج مطالعه این محققین نشان داد که که میانگین نمره بهبود زخم اپیزیاتومی در روزهای هفتم، دهم و چهاردهم پس از زایمان در گروه استفاده کننده از کرم بابونه نسبت به گروه کنترل بیشتر است. آنان به این نتیجه رسیدند که می‌تواند کرم بابونه را به عنوان ارتقاء دهنده بهبود زخم اپیزیاتومی در زنان پیشنهاد کرد [۱۸]. جراحی و همکاران نیز بیان داشتند که استعمال موضعی عصاره بابونه، موجب تسریع بهبودی زخم برشی در موش صحرایی می‌شود که این اثرات به

واسطه اثرات ضد التهابی، ضد باکتریایی و فعالیت آنتی‌اکسیدانتی اجزای موجود در آن می‌باشد [۱۰]. در مطالعه دیگری نشان داده شد که عصاره بابونه توان بالایی در ترمیم زخم ناشی از سوختگی دارد و محققین این مطالعه پیشنهاد کردند که احتمالاً این اثرات به دلیل فعالیت آنتی‌اکسیدانی عصاره بابونه می‌باشد [۹]. Martins و همکاران به مقایسه اثر التیامی عصاره بابونه و دو نوع کورتون (تریامسینولون و کلوبتازول) در زخم برشی پرداختند و نشان دادند که عصاره بابونه در مقایسه با این کورتون‌ها سریع تر زخم را بهبود می‌دهد [۱۹]. عصاره‌های گیاهی که دارای اثرات ضد التهابی و آنتی‌اکسیدانی هستند، باعث تسریع در التیام زخم می‌شوند. از طرف دیگر مطالعات قبلی اثرات آنتی‌اکسیدانی و ضد التهابی بابونه را گزارش کرده‌اند [۲۰]. بنابراین به نظر می‌رسد که بخشی از اثرات بهبود دهنده دیده شده در این مطالعه به دلیل اثرات ضد التهابی، ضد باکتریایی و آنتی‌اکسیدانتی بابونه می‌باشد.

مطالعات فیتوشیمیایی، حضور ترکیبات با ارزش زیادی از جمله: ترکیبات فرآر، فلاونوئیدها، ترکیبات فنولیک، اسیدهای چرب و اسیدهای آمینه را در این گیاه نشان داده است و یکی از ترکیبات مهم این گیاه کامازولن است [۸]. نشان داده شده است که این ترکیب اثرات آنتی‌اکسیدانی بسیار قوی است. از طرف دیگر اثرات ضد التهابی کامازولین از طریق مهار تولید پروستاگلاندین‌ها و لکوترین‌ها بروز پیدا می‌کند [۲۱]. بنابراین می‌توان گفت که احتمالاً بخشی از اثرات دهانشویه بابونه از طریق این ماده بروز پیدا می‌کند. اثرات دهانشویه بابونه بر روی سایر بیماری‌های دهانی هم مطالعه شده است. Batista و همکاران، ادعان داشتند، از آن

### نتیجه گیری

با توجه به اثرات مشابه دهانشویه بابونه و کلرهگزیدین ۲ درصد در بهبود زخم دهانی در این مطالعه، می توان دهانشویه بابونه را به جای کلرهگزیدین ۲ درصد جهت تسریع روند ترمیم زخم برشی پیشنهاد کرد.

### تشکر و قدردانی

این مطالعه با حمایت مالی دانشگاه علوم پزشکی رفسنجان و از محل طرح شماره ۲۰/۱۳۲۴ به عنوان بخشی از پایان نامه خانم عاطفه رفیعی انجام شده است.

جا که اثرات ضد میکروبی و ضد التهابی ماتریکا و کلرهگزیدین ۲ درصد در درمان ژنژیویت و پریودنتیت یکسان می باشد، گاهی اوقات می توان به جای دهانشویه کلرهگزیدین از عصاره گیاهی بابونه جهت کاهش التهاب و خونریزی از لثه استفاده کرد [۲۲]. در مطالعه دیگری Pourabbas و همکاران نشان دادند که استفاده از دهانشویه بابونه باعث کاهش التهاب لثه و پلاک دندانی می شود. همچنین این محقق بیان کردند که در طول مطالعه (۴ هفته) هیچ تغییری در رنگ دندان افراد مورد مطالعه مشاهده نشد [۲۳].

### References

- [1] Longo REFJ. Effects of Chamomilla recutita (L.) on oral wound healing in rats. *Medicina Oral Patologia Oral Cirugia Bucal* 2011; 16: 716-21.
- [2] Diegelmann RF and Evans MC. Wound healing: an overview of acute, fibrotic and delayed healing. *Frontiers in Bioscience* 2004; 9: 283-9.
- [3] Maarefvand A, Heidari MR, Ebadi A, and Kazemnejad A. Comparing the Effects of Matrica and Chlorhexidine on the Prevention of Ventilator-Associated Pneumonia. *Modern Care Journal* 2015; 12: 114-18.
- [4] Kovalik AC, Bisetto P, Pochapski MT, Campagnoli EB, Pilatti GL, and Santos FA, *Effects of an orabase formulation with ethanolic extract of Malva sylvestris L. in oral wound healing in rats. J Med Food* 2014; 17: 618-24.
- [5] Jarrahi M, Khorasani M, Taherian A, Meladi H, and Safakhah H. Effect of topical chamomile oil extracts the shear cutaneous wound healing in rats. Article in Persian]. *J Med Plants Semnan* 2008; 1: 94-9.
- [6] Abdolghaffari A, Mahdaviani P, Fallah-Bonekohal S, Ghasemi-Niri S, Hagiaghahi R, Banan-Khojaste S, et al., *Wound healing effect of Rosemary and Chamomile combination in rat. Pharmacologyonline* 2010; 3: 139-45.
- [7] Mazokopakis E, Vrentzos G, Papadakis J, Babalis D, and Ganotakis E. Wild chamomile (*Matricaria recutita L.*) mouthwashes in methotrexate-induced oral mucositis. *Phytomedicine* 2005; 12: 25-7.
- [8] Afshar M, Sattari FH, Shadi M, and Ghaderi R. Repairing effects of iran flora on wound healing. *J Birjand University of Med Sciences* 2015; 2: 1-18.

- [9] Jarrahi M, An experimental study of the effects of Matricaria chamomilla extract on cutaneous burn wound healing in albino rats. *Natural Product Res* 2008; 22: 422-7.
- [10] Jarrahi M, Vafaei AA, Taherian AA, Miladi H, and Rashidi Pour A. Evaluation of topical Matricaria chamomilla extract activity on linear incisional wound healing in albino rats. *Natural product research* 2010; 24: 697-702.
- [11] Guimarães MV, Melo IM, Adriano Araújo VM, Tenazoa Wong DV, Roriz Fonteles CS, Moreira Leal LKA, et al. Dry Extract of Matricaria recutita L. (Chamomile) Prevents Ligature-Induced Alveolar Bone Resorption in Rats via Inhibition of Tumor Necrosis Factor- $\alpha$  and Interleukin-1 $\beta$ . *Journal of Periodontology* 2016; 87: 706-15.
- [12] Longo R and São Dimas J, Effects of Chamomilla recutita (L.) on oral wound healing in rats. *Cir Bucal* 2011; 6: e716-21.
- [13] Singer AJ and Clark RA, Cutaneous wound healing. *New England journal of medicine* 1999; 341: 738-46.
- [14] Harper D, Young A, and McNaught C-E, The physiology of wound healing. *Surgery (Oxford)* 2014; 32: 445-50.
- [15] Tonnesen MG, Feng X, and Clark RA. Angiogenesis in wound healing. in *Journal of Investigative Dermatology Symposium Proceedings*. 2000. Elsevier.
- [16] Levenson S, Geever E, Crowley L, Oates III J, Berard C, and Rosen H, Healing of rat skin wounds. *Annals of surgery* 1965; 16: 293-303.
- [17] Gupta D, Nayan S, Tippanawar HK, Patil GI, Jain A, Momin RK, et al., Are herbal mouthwash efficacious over chlorhexidine on the dental plaque? *Pharmacognosy research* 2015; 7: 277-82.
- [18] Azhari S, Aradmehr M, Rakhshande H, Tara F, and Shakeri M, The effects of chamomile cream on wound healing of episiotomy in primiparous women. *The Iranian Journal of Obstetric, Gynecology and Infertility* 2014; 17: 16-26.
- [19] Martins MD, Marques MM, Bussadori SK, Martins MAT, Pavesi VCS, Mesquita-Ferrari RA, et al. Comparative analysis between Chamomilla recutita and corticosteroids on wound healing. An in vitro and in vivo study. *Phytotherapy Res* 2009; 23: 274-78.
- [20] Groot Hd and Rauen U. Tissue injury by reactive oxygen species and the protective effects of flavonoids. *Fundamental & clin Pharmacol* 1998; 12: 249-55.
- [21] Safayhi H, Sabieraj J, Sailer E-R, and Ammon H. Chamazulene: an antioxidant-type inhibitor of leukotriene B4 formation. *Planta medica* 1994; 60: 410-13.
- [22] Batista ALA, Lins RDAU, de Souza Coelho R, do Nascimento Barbosa D, Belém NM, and Celestino FJA. Clinical efficacy analysis of the mouth rinsing with pomegranate and chamomile plant extracts in the gingival bleeding reduction. *Complementary Therapies in Clinical Practice* 2014; 20: 93-8.
- [23] Pourabbas R and Delazar A. The effect of German chamomile mouthwash on dental plaque and gingival inflammation. *Iranian J Pharmaceutical Res* 2010; 14: 105-09.

## Comparison of the Effect of *Chamomilla Recutita* and Chlorhexidine 0.2% on Oral Wound Healing in Male Rats: An Experimental Study

S. Salari Sedigh<sup>1</sup>, I. Fatemi<sup>2</sup>, M. Sadeghi<sup>3</sup>, M. Khademolhosseini<sup>4</sup>, A. Rafiei<sup>5</sup>

Received: 26/11/2017 Sent for Revision: 14/01/2018 Received Revised Manuscript: 13/01/2019 Accepted: 02/03/2019

**Background and Objectives:** Since oral ulcers impair normal oral function of the individual, finding ways to accelerate the process of wound healing is necessary. *Chamomilla recutita* (CR) is an herbal plant that has beneficial effects on healing wounds. This study was conducted to compare the effect of CR mouthwash with 0.2% chlorhexidine on linear oral ulcer healing in rats.

**Materials and Methods:** For this experimental study, 24 male rats were selected and general anesthesia was done. Then the linear ulcers were made in the central region of the tongue, at a depth of 1 mm and limited to the mucosa. The animals were randomly divided into two groups: control (chlorhexidine mouthwash) and target (CR mouthwash). Each group was randomly divided into three subgroups, and the animals were sacrificed on days 3, 7 and 10. Subjects were then sampled from the lingual region and examined by the pathologist in terms of the extent of granulation tissue, angiogenesis, mean number of fibroblasts, neutrophils, lymphocytes and macrophages, and the results were recorded. Data were analyzed by Mann-Whitney test.

**Results:** Both mouthwashes acted to the same extent to accelerate the repair process. And except for the percentage of macrophages on the third day ( $p=0.028$ ), other variables did not show any significant difference.

**Conclusion:** Due to the similar effects of CR and Chlorhexidine 2% on oral wound healing and less side effects of the herbal mouthwashes, CR mouthwash can be used instead of chlorhexidine 2% to accelerate the oral linear wound healing.

**Key words:** Wound healing, *Chamomilla recutita*, Chlorhexidine, Oral wound

**Funding:** This research was funded by Rafsanjan University of Medical Sciences.

**Conflict of interest:** None declared.

**Ethical approval:** The Ethics Committee of Rafsanjan University of Medical Sciences approved the study.

**How to cite this article:** Salari Sedigh S, Sadeghi M, Khademolhosseini M, Fatemi I, Rafiei A. Comparison of the Effect of *Chamomilla Recutita* and Chlorhexidine 0.2% on Oral Wound Healing in Male Rats: An Experimental Study. *J Rafsanjan Univ Med Sci* 2019; 18 (4): 391-400 [Farsi]

1- Assistant Prof. Dept. of Periodontics, Faculty of Dentistry, Rafsanjan University of Medical Sciences, Rafsanjan, Iran

ORCID: 0000-0002-1571-3842

(Corresponding Author) Tel: (034) 34280031, Fax: (034) 34280008, E-mail: ssalarisedigh@gmail.com

2- Assistant Prof. of Pharmacology, Research Centre of Tropical and Infectious Diseases, Kerman University of Medical Sciences, Kerman, Iran, ORCID: 0000-0002-9666-9651

3- Prof., Dept. of Restorative Dentistry, Dental School, Rafsanjan University of Medical Sciences, Rafsanjan, Iran

ORCID: 0000-0001-8384-3051

4- Assistant Prof. Dept. of Pathology, Medical School, Rafsanjan University of Medical Sciences, Rafsanjan, Iran

ORCID: 0000-0002-1187-629X

5- Dentist, Dental School, Rafsanjan University of Medical Sciences, Rafsanjan, Iran, ORCID: 0000-0002-6973-5537