مقاله پژوهشی
مجله دانشگاه علوم پزشکی رفسنجان
دوره ۱۷، مرداد ۱۳۹۷، ۴۴۶-۴۳۵

مطالعه تأثیر یک دوره مصرف نانوکپسول سیاه دانه بر ساختار هیستوپاتولوژیک و سطوح فاکتور رشد اندوتلیال عروق بافت ریه موش‌های صحرایی در معرض نیتروز آمین کتون مشتق از تنباکو

علی برزگری[۱]، شادمهر میردار[۲]

دریافت مقاله: ۹۷/۱/۲۷ ارسال مقاله به نویسنده جهت اصلاح: ۹۷/۲/۸ دریافت اصلاحیه از نویسنده: ۹۷/۳/۲ پذیرش مقاله: ۹۷/۳/۶

چکیده

زمینه و هدف: دود سیگار حاوی ترکیبات سرطان زا (شامل Nicotine-derived nitrosamine ketone; NNK) است که با فعال سازی Vascular endothelial growth factor; VEGF در افزایش التهاب ریه مؤثر است. از آن‌جایی که سیاه دانه نقش مهمی‌در درمان سرطان از طریق تعدیل مسیرهای سیگنالی سلولی دارد، هدف پژوهش حاضر تعیین تأثیر یک دوره مصرف نانوکپسول سیاه دانه بر ساختار هیستوپاتولوژیک و سطوح فاکتور رشد اندوتلیال عروق بافت ریه موش‌های صحرایی در معرض نیتروز آمین‌کتون مشتق از تنباکو، می‌باشد.

مواد و روش‌ها: در این مطالعه تجربی، ۴۵ سر موش صحرایی نر و ماده بالغ نژاد ویستار با میانگین وزنی و انحراف معیار ۱۰۳/۸۳±۲۳/۴۸ گرم به صورت تصادفی به پنج گروه کنترل، حلال، NNK، مکمل و مکمل+NNK تقسیم شدند. گروه‌های تحت القاء NNK، میزان ۱۲/۵ میلی‌گرم بر کیلوگرم وزن بدن NNK را به‌صورت زیر جلدی، ۱ بار در هفته طی ۱۲ هفته دریافت کردند. گروه‌های مکمل نیز به مدت ۱۲ هفته نانوکپسول سیاه دانه را دریافت کردند. سطوح VEGF بافت هموژنیزه شده ریه با روش الایزا اندازه‌گیری شد. تحلیل داده‌ها توسط آنالیز واریانس یک‌طرفه و آزمون تعقیبی Tukey انجام شد.

یافته‌ها: تزریق NNK موجب افزایش معنی‌دار سطوح VEGF در مقایسه با گروه حلال شد (P=۰/۰۰۱). هم‌چنین یک دوره مصرف نانوکپسول سیاه دانه موجب کاهش معنی‌دار سطوح VEGF گروه مکمل + NNK در مقایسه با گروه NNK شد (P=۰/۰۰۱).

نتیجه‌گیری: با توجه با یافته‌ها، به نظر می‌رسد مصرف نانوکپسول سیاه دانه از طریق کاهش سطوح VEGF، بتواند در کاهش التهاب ریوی ناشی از دود سیگار مفید باشد.

واژه‌های کلیدی: نانوکپسول سیاه دانه، فاکتور رشد اندوتلیال عروق، نیتروز آمین کتون، تنباکو، ساختار هیستولوژیک، موش صحرایی

۱- استادیار گروه تربیت بدنی و علوم ورزشی، دانشگاه پیام نور، تهران، ایران
تلفن: ۳۲۲۵۰۰۴۸-۰۱۱، دورنگار: ۳۲۲۵۰۰۴۸-۰۱۱، پست الکترونیک: ali_barzegari@pnu.ac.ir
۲- استاد گروه فیزیولوژی ورزش، دانشگاه مازندران، مازندران، ایران

[Downloaded from journal.rums.ac.ir on 2025-10-29]

[DOR: 20.1001.1.17353165.1397.17.5.7.4]

مقدمه

سرطان ریه پس از سرطان‌های پروستات و سینه به عنوان سومین سرطان رایج به شمار آمده و شایع ترین علت مرگ ناشی از سرطان در سراسر جهان است که در سال ۲۰۱۲ به میزان ۱/۵۹ میلیون مرگ و میر ناشی از آن گزارش شده است [۱]. نتایج تحقیقات نشان می‌دهد ۹۰ درصد مرگ ناشی از سرطان ریه با مصرف دخانیات ارتباط دارد [۳-۲]. دخانیات حاوی ترکیبات شیمیایی مانند بنزو پیرین و نیتروز آمین‌ها است که نیتروز آمین مشتق شده از نیکوتین (Nicotine-derived nitrosamine ketone; NNK) است که با ایجاد نقص و جهش در (Deoxyribonucleic acid; DNA) می‌تواند موجب افزایش سطح ابتلاء به بیماری‌های التهابی از جمله سرطان شود[۵-۲]. از سویی دیگر NNK سبب تنظیم نامنظم آنکوژن‌ها شده و در فرآیندهای سلولی گوناگون از جمله تکثیر، آپوپتوز و تومورزایی به یکدیگر کمک می‌نمایند [۲]. در این راستا Dong و همکاران در تحقیق خود اظهار داشتند که قرارگرفتن در معرض NNK، منجر به ابتلاء به سرطان ریه می‌گردد [۶].

از سوی دیگر یکی از مهم ترین عواملی که در پیشرفت رشد تومورها نقش جدی دارد، فرآیند آنژیوژنز از طریق عامل رشد اندوتلیال عروقی (Vascular endothelial growth factor; VEGF) است که در مهاجرت، تکثیر، تشکیل شبکه‌های عروقی، تولید نیتریک اکساید و آزادسازی آن در سلول‌های اندوتلیال نقش اساسی دارد. بیان تنظیم نشده این عامل همراه با افزایش آنژیوژنز موجب توسعه ی تومورها می‌شود [۷]. Wada و همکاران در مطالعه خود اظهار داشتند که VEGF در محیط‌های توموری می‌تواند به عنوان یک مانع در برابر پاسخ ایمنی ضدتومور عمل کند [۸].

از آن جایی که سرطان ریه از جمله شایع ترین سرطان‌هایی است که منجر به مرگ می‌شود، با این حال اگر زود تشخیص داده شود می‌تواند قابل درمان باشد [۹]. پزشکان و محققان به دنبال استراتژی‌های درمانی مؤثر هم‌چون تغذیه هستند که می‌تواند به پیش‌گیری و درمان سرطان ریه از طریق تنظیم و تعدیل فرآیند التهابی کمک نماید [۱۰]. Farhat و همکاران در مطالعه خود اظهار کردند که جهت جلوگیری از پیشرفت سرطان ریه، باید راهکارهایی جهت کاهش سطوح VEGF پیدا نمود [۱۱].

در این راستا به دلیل نگرانی روزافزون در خصوص عوارض داروهای شیمیایی و بی اثر بودن تعدادی از آن‌ها در مصرف طولانی مدت، استفاده از ترکیبات طبیعی به صورت جایگزین یا مکمل درمان، بیش از پیش مورد توجه قرار گرفته است [۱۲]. یکی از گیاهان دارویی که در بیماری‌های تنفسی و نیز سرطان‌ها نقش مهمی ایفاء می‌کند، سیاه دانه (Nigella sativa) است که ماده مؤثره آن تیموکینون (Thymoquinone) می‌باشد. تحقیقات نشان دادند گیاهان دارویی از جمله سیاه دانه نقش مهمی در پیش گیری و درمان سرطان از طریق تعدیل مسیرهای سیگنالی سلولی دارد [۱۳-۱۲]. اگر چه مکانیسم‌های محتملی پیشنهاد شده است، اما نتایج مطالعات در خصوص ارتباط میان مکمل سیاه دانه و سطوح VEGF متناقض است، به طوری که در پژوهش Yi و همکاران

[Downloaded from journal.rums.ac.ir on 2025-10-29]

[DOR: 20.1001.1.17353165.1397.17.5.7.4]

مشاهده شد تیموکینون اثر مهاری بر روی رگ زایی سلول‌های اندوتلیالی بند نافی دارد و موجب مهار رشد و رگ زایی سلول‌های سرطانی پروستات به صورت درون تنی و برون تنی می شود [۱۴]، درحالی که Rashid Shyekh Ahmad و همکاران در مطالعه خود نشان دادند که بیان ژن VEGF-A در سلول‌های تیمار شده با عصاره سیاه دانه در مقایسه با سلول‌های کنترل تغییر معنی‌داری نکرده است [۱۵].

با توجه به اثر NNK در ایجاد التهاب و متعاقب آن ایجاد سرطان و بدخیمی‌های ریه [۱۶] از یک سو و نقش‌های متعدد VEGF در فرآیندهای التهابی و نیز پیشرفت تومور [۱۱]، استفاده از مواد مؤثره گیاهان دارویی به صورت نانوکپسول در مرحله اول می‌تواند موجب کنترل سامانه رهایش دارو شود، سپس میزان غلظت دارو در پلاسمای خون برای مدت زمان طولانی بدون رسیدن به نواحی نامطلوب و نا مؤثر حفظ شود و نیز امکان تهیه داروهایی فراهم شود که در مدت زمان کوتاه‌تر و یا دوز کمتر، اثر بخشی بیشتری داشته باشند [۱۷]. از این رو انتظار می‌رود القاء نانوکپسول سیاه دانه بتواند در مهار پیشرفت و نیز درمان سرطان‌ها مؤثر باشد. با توجه به کمبود تحقیقات در این زمینه [۱۵-۱۴]، تحقیق حاضر در نظر دارد تا به اثر یک دوره مصرف نانوکپسول سیاه دانه بر ساختار هیستوپاتولوژیک و سطوح VEGF بافت ریه موش‌های صحرایی در معرض نیتروز آمین کتون مشتق از تنباکو بپردازد.

مواد و روش‌ها

این مطالعه تجربی در آزمایشگاه دانشگاه مازندران در بهار سال ۱۳۹۶ انجام شد. ۴۵ سر موش صحرایی نر و ماده بالغ نژاد ویستار با میانگین سنی ۶ تا ۸ هفته و میانگین و انحراف معیار وزنی ۲۳/۴۸±۱۰۳/۸۳ گرم از انستیتو پاستور خریداری و پس از دو هفته آشنایی با محیط و پروتکل پژوهش، به طور تصادفی به ۵ گروه کنترل (۶ سر)، حلال (۱۰ سر)، مکمل (۹ سر)، NNK (۱۰ سر) و مکمل + NNK (۱۰ سر) تقسیم شدند. حیوانات در محیطی با میانگین و انحراف معیار دمای ۱/۴±۲۲ درجه سانتی گراد، رطوبت ۵۵ درصد و چرخه روشنایی تاریکی ۱۲:۱۲ ساعت در قفس‌های مخصوص از جنس پلی کربنات نگه داری شدند. نگه داری حیوانات مطابق با راهنمای انستیتوی بین المللی سلامت و پروتکل‌های این مطالعه با رعایت اصول اعلامیه هلسینکی و ضوابط اخلاق پزشکی انجام شد [۱۸]. حیوانات از غذای پلت و آب که به صورت آزاد در اختیار قرار می‌گرفت، تیمار شدند. غذای مصرفی حیوانات با توجه به وزن کشی هفتگی به میزان ۱۰ گرم به ازای هر ۱۰۰ گرم وزن بدن در اختیار حیوان قرار داده شد. تزریق NNK (ساخت شرکت Sigma-Aldrich آلمان) به صورت زیر جلدی یک بار در هفته و به میزان ۱۲/۵ میلی‌گرم بر کیلوگرم وزن بدن در ۱۲ هفته انجام شد. گروه حلال نیز آب مقطر دریافت کرد [۲۰-۱۹].

دانه‌های گیاه سیاه دانه از فروشگاه گیاهان دارویی شهر بابلسر تهیه و شناسایی شد. پس از تأیید واریته دانه گیاه سیاه دانه توسط کارشناس هرباریوم دانشگاه مازندران، نمونه‌ای از آن در آزمایشگاه فیزیولوژی ورزشی

[Downloaded from journal.rums.ac.ir on 2025-10-29]

[DOR: 20.1001.1.17353165.1397.17.5.7.4]

نگه داری شد. در ابتدا جهت تهیه عصاره هیدرو الکلی سیاه دانه به روش خیساندن، ۵۵ گرم پودر سیاه دانه به مدت ۷۲ ساعت در اتانول ۷۱ درصد خیسانده شد و در ظرفی در بسته که درب آن پوشیده از پارافیلم بود، قرار داده شد و در دمای ۲۱ تا ۲۵ درجه سانتی گراد دور از نور نگه داری شد. مخلوط پودر سیاه دانه، آب مقطر و اتانول هر ۶ ساعت یک بار با میله شیشه ای هم زده شد و در نهایت پس از عبور از کاغذ صافی (واتمن۴۲، آلمان) با استفاده از دستگاه روتاری مدلRV8 V-C ساخت شرکت IKA آلمان، اتانول آن در دمای ۶۱ درجه سانتی‌گراد حذف شد [۲۱].

پس از آماده‌سازی عصاره هیدرو الکلی سیاه دانه، از آن جا که آلبومین سرم انسانی به صورت کپسول‌های کروی توی خالی سنتز می‌شود و می‌تواند در داخل خود ترکیباتی مانند عصاره سیاه دانه و یا هر ترکیب دیگری را محبوس نموده و به نقاطه مورد نظر در درمان ارسال نماید. لذا جهت آماده‌سازی نانوکپسول، ۵۰ میلی‌گرم آلبومین سرم انسانی در داخل ۱ میلی‌لیتر آب با شرایط PH=۷/۴ حل شده و ۰/۵ درصد از حجم توین ۸۰ به نمونه اضافه شده و نمونه با سرعت ۳۰۰ دور بر دقیقه برای ۳۰ دقیقه با استفاده از مگنت بهم زده شد. سپس ۴ میلی‌لیتر اتانول به صورت تدریجی به محلول اضافه شد. در ادامه ۱۱۷ میکرولیتر گلوتارآلدهید به نمونه اضافه شد. این عمل تحت بهم زدن ۵۰۰ دور بر دقیقه انجام شد و به مدت ۲۴ ساعت ادامه پیدا کرد [۲۲]. با اضافه شدن عصاره سیاه دانه، ساختار کروی باقی مانده و به علت حضور عصاره مقداری به یکدیگر می‌چسبند که این موضوع تأییدی بر حضور عصاره در درون نانوکپسول‌های سنتزی است. نانوکپسول سیاه دانه یک روز در هفته، به مدت ۱۲ هفته و به میزان ۱۲/۵ میکروگرم بر کیلوگرم وزن بدن به صورت تزریق زیر جلدی صورت پذیرفت [۲۳].

جهت نمونه‌گیری از حیوانات، ابتدا با استفاده از تزریق صفاقی کتامین (۵۰-۳۰ میلی‌گرم بر کیلوگرم) و زایلازین (۵-۳ میلی‌گرم بر کیلوگرم) بی‌هوش و سپس کشته شدند. پس از شکافتن قفسه سینه، بافت ریه از ناحیه ناف جدا و با استفاده از ترازوی سارتوریوس مدل بی ال ساخت کشور آلمان ۱۵۰۰ با دقت ۰/۰۰۱ وزن کشی شده و سپس لوب فوقانی ریه چپ جدا و به داخل میکروتیوپ قرار داده شده و با استفاده از ازت مایع منجمد شد. به منظور تهیه سرم و انجام تجزیه و تحلیل آزمایشگاهی ۱۰۰ میلی‌گرم از بافت ریه با ۱ میلی‌لیتر بافر فسفات ۱۰۰ میلی‌مولار هموژنیزه و به مدت ۱۵ دقیقه با سرعت ۶۰۰۰ دور در دقیقه سانتریفیوژ (مدل MSC ساخت کشور لتونی) شد و محلول رویی به دست آمده برای سنجش شاخص‌های مورد نظر، پس از جداسازی با استفاده از یخ خشک به آزمایشگاه منتقل شد. برای سنجش مقادیر شاخص‌های اندازه‌گیری شده در بافت ریه از روش الایزا استفاده گردید که برای سنجش سطوح VEGF از کیت Rat VEGF Eliza Kit ساخت کشور چین با حساسیت ۲/۱۱ نانوگرم بر لیتر، بر اساس دستورالعمل کیت استفاده شد [۲۴]. هم‌چنین لوب تحتانی ریه چپ جدا و پس از شستشو در سرم فیزیولوژی و بررسی ماکروسکوپیک به منظور تثبیت در محلول فرمالین بافر ۱۰ درصد قرار داده

[Downloaded from journal.rums.ac.ir on 2025-10-29]

[DOR: 20.1001.1.17353165.1397.17.5.7.4]

شدند تا در مطالعات هیستوپاتولوژیک مورد بررسی قرار گیرند [۲۵].

در مطالعه حاضر جهت تحلیل آماری داده‌ها از نرم‌افزار SPSS نسخه ۲۰ و برای رسم نمودار از نرم‌افزار Excel نسخه ۲۰۱۳ استفاده شد. برای این منظور ابتدا از آزمون Shapiro-Wilkجهت اطمینان از طبیعی بودن توزیع فراوانی داده‌ها و آزمون Levene برای تعیین تجانس واریانس استفاده شد. سپس با توجه به طبیعی بودن توزیع فراوانی داده‌ها از آزمون پارامتریک شامل تحلیل واریانس یک‌طرفه و آزمون تعقیبی Tukey در سطح معنی‌داری ۰/۰۵ برای بررسی تغییرات سطوح VEGF استفاده شد.

نتایج

نتایج آزمون تحلیل واریانس یک‌طرفه نشان داد که تفاوت معنی‌داری در وزن موش‌های گروه‌های مختلف تحقیق وجود ندارد (P=۰/۸۶۷).

هم‌چنین نتایج آنالیز واریانس یک طرفه نشان داد که بین میانگین سطوح VEGF بافت ریه در گروه‌های تحقیق تفاوت آماری معنی‌داری وجود دارد (P<۰/۰۰۱). نتایج آزمون Tukey نشان داد که قرار گرفتن در معرض NNK موجب افزایش معنی‌دار سطوح VEGF در مقایسه با گروه حلال (۳۴/۲۶ درصد) شده است (P=۰/۰۰۱).

ضمناً یک دوره مصرف نانوکپسول سیاه دانه موجب کاهش معنی‌دار سطوح VEGF گروه مکمل + NNK در مقایسه با گروه NNK (۲۹/۰۷ درصد) شد (P=۰/۰۰۱) در حالی که تفاوت معنی‌داری میان سطوح VEGF در گروه مکمل نسبت به گروه NNK مشاهده نشد (P>۰/۰۵). از سوی دیگر یافته‌های مربوط به آزمون Tukey نشان داد که یک دوره مصرف نانوکپسول سیاه دانه موجب کاهش معنی‌دار میان سطوح VEGF گروه مکمل + NNK نسبت به گروه مکمل (۲۵/۹۰ درصد) شده است (P=۰/۰۲۱).

علاوه بر این با بررسی اثر مکمل نانوکپسول سیاه دانه بر سطوح VEGF بافت ریه مشاهده شده است که میزان سطوح این متغیر در بافت ریه موش‌های صحرایی نسبت به گروه حلال معنی‌دار نبوده است (p>۰/۰۵) (نمودار ۱).

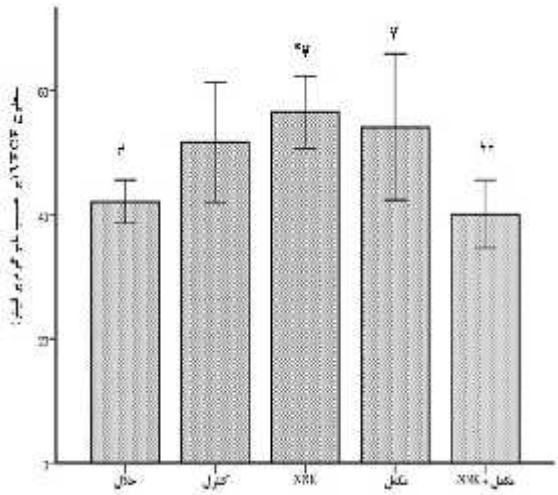

نمودار ۱- تغییرات مقادیر شاخص VEGF (برحسب نانوگرم بر لیتر) در بافت ریه موش‌های صحرایی

حلال (۱۰ سر)، کنترل (۶ سر)، گروه مکمل (۹ سر)، NNK (۱۰ سر) و مکمل + NNK (۱۰ سر)

تحلیل واریانس یک طرفه و Tukey؛ * نشان دهنده تغییر معنی‌دار نسبت به گروه حلال (P=۰/۰۱۳)؛ # نشان دهنده تفاوت معنی‌دار نسبت به گروه NNK: حلال نسبت به NNK (P=۰/۰۱۳) و مکمل + NNK نسبت به NNK (P=۰/۰۰۴)؛ € نشان دهنده تفاوت معنی‌دار نسبت به گروه مکمل (P=۰/۰۲۱)؛ ¥ نشان دهنده تفاوت معنی‌دار نسبت به گروه NNK+ مکمل (P=۰/۰۰۴).

همچنین مطالعات هیستوپاتولوژیک نشان داد که ساختار بخش پارانشیمی‌بافت ریه در گروه‌های کنترل و حلال کاملاً طبیعی است، در حالی‌که در گروه NNK، با افزایش نفوذ سلول‌های التهابی شامل لنفوسیت‌ها،

[Downloaded from journal.rums.ac.ir on 2025-10-29]

[DOR: 20.1001.1.17353165.1397.17.5.7.4]

ماکروفاژها، نوتروفیل‌ها و سلول‌ها پلاسما در بافت همبند اطراف مجاری تنفسی، عروق و حتی افزایش شدید آنها در بافت بینابینی سبب شده است، تا تغییرات ناشی از آمفیزم در این نواحی دیده شده و حجم فضای آلوئلی کاهش یابد. ضمناً کانون کوچکی از منطقه به ظاهر تومورال نیز رویت شد. همچنین در گروه مکمل، التهاب حاد بسیار کم بوده و کاهش ناچیزی در تعداد و حجم حبابچه به وجود آمده و ساختار پارانشیمی ریه نیز اغلب حفظ شده است. در گروه مکمل+NNK نیز التهاب حاد خفیف مشاهده شده ولی ساختار آلوئول‌ها کاملاً حفظ شده و از وضعیت طبیعی برخوردار بوده است (شکل ۱).

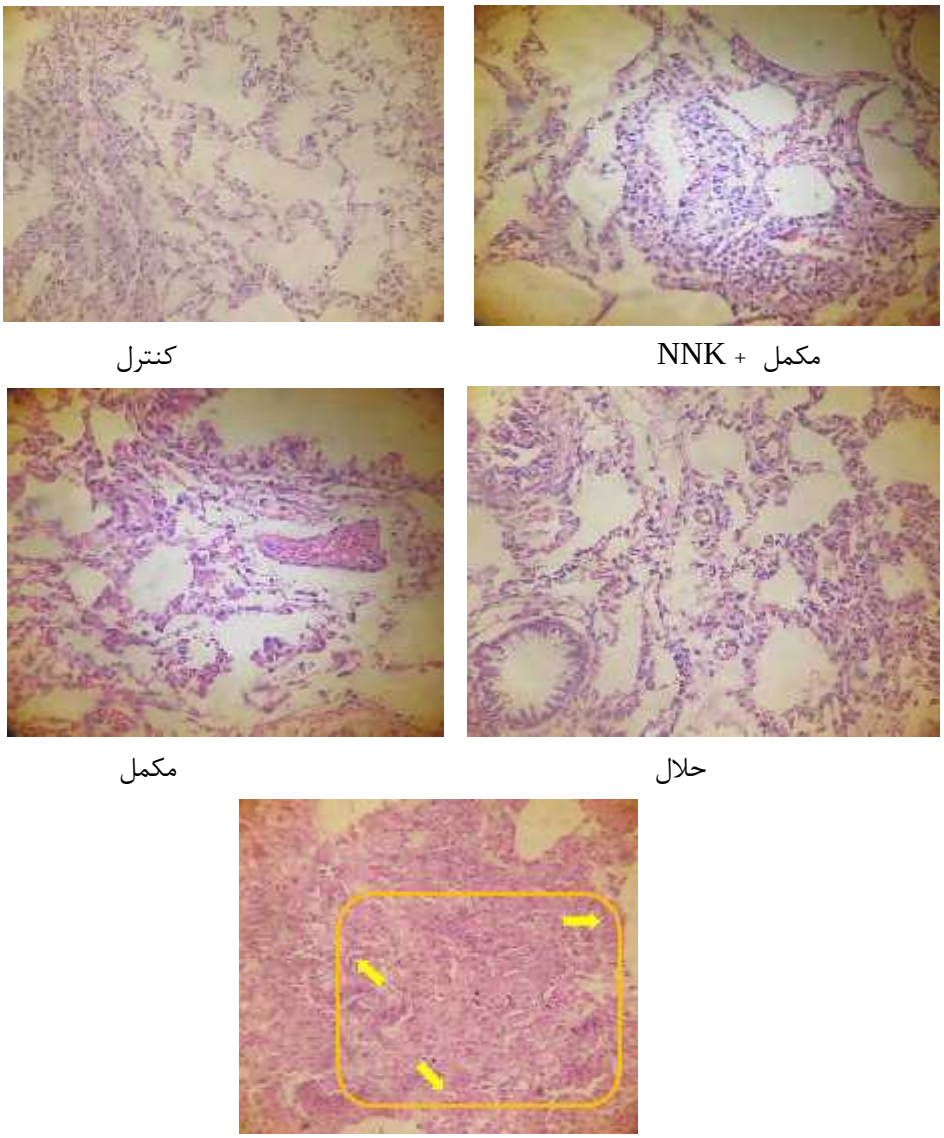

شکل ۱- ساختار هیستوپاتولوژیک بافت ریه در گروه‌های مختلف تحقیق (فلش‌های زرد نشان دهنده تجمع سلول‌های آتیپیک به همراه سلول‌های التهابی است) به طوری که کانون کوچکی از منطقه تومورال مشاهده شد.

[Downloaded from journal.rums.ac.ir on 2025-10-29]

[DOR: 20.1001.1.17353165.1397.17.5.7.4]

بحث

در تحقیق حاضر تأثیر یک دوره برنامه مصرف نانوکپسول سیاه دانه بر سطوح استراحتی VEGF موش‌های صحرایی که در معرض نیتروز آمین کتون مشتق از تنباکو قرار گرفته بودند، مورد بررسی قرار گرفت. نتایج تحقیق حاضر نشان داد که قرارگیری در معرض NNK منجر به افزایش معنی‌دار سطوح VEGF بافت ریه موش‌های صحرایی‌های نژاد ویستار نسبت به گروه حلال شده است. نتایج مطالعه حاضر با نتایج مطالعه برخی از محققین که در تحقیق خود اظهار داشتند، قرار گیری در معرض NNK منجر به تحریک سطوح VEGF می‌گردد، همسو می‌باشد [۲۷-۲۶]. در مطالعه Shin و همکاران گزارش شد که قرارگیری در معرض NNK سطوح VEGF را تحریک نموده و این آنژیوژنز موجب پیشرفت سلول‌های سرطانی می‌گردد [۲۶]. نتایج مطالعه Tang و همکاران نیز نشان می‌دهد که NNK و بتا آدرنرژیک در رگ زایی تومورها و نیز رشد آن‌ها درگیر هستند [۲۷]. از سویی دیگر نتایج تحقیق Thaikoottathil و همکاران با تحقیق حاضر همسو نمی‌باشد، به طوری که کاهش سطوح VEGF در سلول‌های برونشیال ریه پس از هفت روز دریافت عصاره دود سیگار گزارش شد [۲۸]. NNK شرایط پیشرفت سریع التهاب ریه را میانجی‌گری می‌کند. قرار گرفتن در معرض NNK منجر به آسیب به DNA و ناپایداری ژنومی و از این مسیر منجر به آسیب سلولی و توسعه التهاب‌های سلولی می‌شود، لذا بسیاری از آدنوکارسینوم‌های ناشی از NNK به بی‌ثباتی کروموزوم مربوط است. NNK سبب فعال‌سازی m-calpain و نیز پروتئین کیناز می شود که این فاکتورها به نوبه خود منجر به متاستاز ریه از طریق مسیر ERK1/2 می‌گردند. بنابراین با توجه به نتایج به دست آمده از این پژوهش و در مقایسه با نتایج دیگر پژوهش‌ها نشان داده شده است که قرار گرفتن در معرض دود سیگار و کارسینوژن اصلی آن (NNK)به عنوان قوی‌ترین عنصر مسئول سرطان ریه تأکید شده است [۲۹].

از سویی دیگر نتایج تحقیق حاضر نشان داد که یک دوره مصرف نانو کپسول سیاه دانه به همراه مصرف NNK موجب کاهش معنی‌دار سطوح VEGF بافت ریه نسبت به گروه‌های مکمل و NNK شده است. هم چنین در مطالعه دیگری که توسط Paramasivam و همکاران درباره اثر مهاری تیموکینون بر روی مهار رشد سلولی و رگ‌زایی بافت‌های سرطانی انجام شد، مهار بسیار قوی رشد سلولی و کاهش سطوح VEGF-A گزارش شد [۱۳]. Peng و همکاران به بررسی اثرات ضدتوموری و ضدرگ‌زایی مکمل سیاه دانه بر سرطان استخوان پرداخته و گزارش کردند که سیاه دانه موجب کاهش سطوح VEGF و از طریق سرکوب Nuclear factor-κB (NF-κB) موجب مهار رگ زایی و رشد تومور می‌شود [۳۰] که نتایج این تحقیقات با یافته‌های پژوهش حاضر همسو بود. در مقابل Wilson و همکاران در مطالعه خود به بررسی اثر ۱۰ روزه و ۳۰ روزه مکمل سیاه دانه در موش‌های مبتلا به سرطان تخمدان پرداختند و دریافتند که پس از ۳۰ روز تزریق داخل صفاقی سیاه دانه، میزان فعالیت NF-KB در تومورها افزایش یافته و هم چنین میزان بیان فاکتورهای افزاینده

[Downloaded from journal.rums.ac.ir on 2025-10-29]

[DOR: 20.1001.1.17353165.1397.17.5.7.4]

تومور مانند VEGF نیز توسعه یافت که در جهت عکس اثرات تزریق داخل صفاقی ۱۰ روزه بوده است [۳۱]. نتایج به دست آمده از این پژوهش با نتایج به دست آمده از پژوهش حاضر ناهمسو می‌باشد و این تناقض را احتمالاً می‌توان به نوع سرطان و نحوه استفاده از مکمل سیاه دانه نسبت داد. این نتایج می‌تواند بیانگر ارتباط مثبت میان بیان VEGF و محتوای ماکروفاژ در سرطان سینه، تخمدان و ریه انسان باشد [۳۲]. هم چنین مطالعات مختلفی نشان دادند که تیموکینون، فسفوریلاسیون STAT-3 و بیان عوامل سیگنالی پایین دست B-cell lymphoma 2، Cyclin D1، survivin وVEGF را سرکوب می‌نماید [۳۳-۳۴]. Lapeyre-Prost و همکاران نیز در پژوهشی به بررسی فعالیت سیستم ایمنی و نقش سطوح VEGF در سرطان پرداختند و گزارش کردند که درمان ضد رگ‌زایی کارایی قابل توجهی در بیماران مبتلا به انواع تومور دارد، لذا جلوگیری از پیشرفت تومور با محدود کردن رگ‌زایی ناشی از تومور در درمان بیماری‌های سرطان اهمیت داشته و از این رو استفاده از داورهای ضد تکثیر و شیوع VEGF ضروری است [۳۵].

اگرچه در تحقیق حاضر بسیاری از متغیرها از قبیل: گونه، نژاد، جنس، وزن، عوامل محیطی (صدا، نور، رطوبت، دما) و برنامه غذایی تحت کنترل بودند. با این وجود پژوهش حاضر با محدودیت‌هایی از جمله عدم کنترل فعالیت شبانه‌آزمودنی‌های پژوهش و تداخل احتمالی آن بر نتایج تحقیق، عدم کنترل اثر تزریق ماده بیهوشی و نیز عدم اندازه‌گیری میزان جذب NNK در آزمودنی‌ها مواجه بوده است.

نتیجه‌گیری

در مجموع نتایج این پژوهش نشان داد که قرار گیری در معرض NNK موجب افزایش معنی‌دار فاکتور رشد اندوتلیال عروقی و بالا رفتن سطوح التهاب شده است. با این حال به دلیل نقش ضد التهابی مکمل نانوکپسول سیاه دانه تا حدود زیادی در جلوگیری از شرایط زیان آور NNK در ریه موش‌های صحرایی اثر بخش بوده و می‌تواند به عنوان یک راه کار درمانی مد نظر قرار گیرد. به نظر می‌رسد با تغییر در تعداد روز و دوز مصرف نانوکپسول سیاه دانه و NNK، تغییرات پاتولوژیک دیگری در بافت ریه رخ دهد، لذا انجام پژوهش‌های بیشتر در این راستا توصیه می‌شود.

تشکر و قدردانی

بدین وسیله از حمایت مالی دانشگاه مازندران در اجرای این تحقیق قدردانی می‌گردد. هم‌چنین، از جناب آقای دکتر حسن کریمی‌مله جهت کمک به آماده‌سازی نانوکپسول سیاه دانه سپاسگزاریم.

[Downloaded from journal.rums.ac.ir on 2025-10-29]

[DOR: 20.1001.1.17353165.1397.17.5.7.4]

References

[1] World Health Organization and GLOBOCAN. GLOBOCAN. Available from: 2012. [Available at: http://globocan.iarc.fr/Pages/fact_sheets_cancer.aspx] , (access 24.12.14).

[2] Xue J, Yang S, Seng S. Mechanisms of Cancer Induction by Tobacco-Specific NNK and NNN. *Cancers* 2014; 6(2): 1138-56.

[3] Zheng HC, Takano Y. NNK-Induced Lung Tumors: A Review of Animal Model. *Journal of Oncology* 2011; Article ID 635379. 1-8.

[4] Kiyohara C, Yoshimasu K, Takayama K, Nakanishi Y. EPHX1 polymorphisms and the risk of lung cancer: a HuGE review. *Epidemiology* 2006; 17(1): 89-99.

[5] Warren GW, Singh AK. Nicotine and lung cancer. *J Carcinog* 2013; 12(1): 1-8.

[6] Dong Z, Jianjun L, Jiguang M, Xin C, Liang S, Zhengdong J, et al. β2-Adrenogenic signaling regulates NNK-induced pancreatic cancer progression via up regulation of HIF-1α. *Oncotarget* 2016; 7(14): 17760-72.

[7] Wu WK, Llewellyn OP, Bates DO, Nicholson LB, Dick AD. IL-10 regulation of macrophage VEGF production is dependent on macrophage polarization and hypoxia .*Immunobiology* 2010; 215(9-10): 796-803.

[8] Wada J, Suzuki H, Fuchino R, Yamasaki A, Nagai S, Yanai K, et al. The Contribution of Vascular Endothelial Growth Factor to the Induction of Regulatory T-Cells in Malignant Effusions. *Anticancer Research* 2009; 29(3): 881-8.

[9] Khaghanzadeh N, Mojtahedi Z, Ramezani M, Erfani N, Ghaderi A. Umbelliprenin is cytotoxic against QU-DB large cell lung cancer cell line but anti-proliferative against A549 adenocarcinoma cells. *DARU Journal of Pharmaceutical Sciences* 2012; 20(69): 1-6.

[10] Koutsokera A, Kiagia M, Saif MW, Souliotis K, Syrigos KN. Nutrition Habits, Physical Activity, and Lung Cancer: An Authoritative Review *Clinical Lung Cancer* 2013; 14(4): 342-50.

[11] Farhat FS, Tfayli A, Fakhruddin N, Mahfouz R, Otrock ZK, Alameddine RS, et al. Expression, prognostic and predictive impact of VEGF and bFGF in non-small cell lung cancer. *Crit Rev Oncol Hematol* 2012; 84(2): 149-60.

[12] Rahmani AH, Alzohairy MA, Khan MA, Aly SM. Therapeutic Implications of Black Seed and Its Constituent Thymoquinone in the Prevention of Cancer through Inactivation and Activation of Molecular Pathways. *Evidence-Based Complementary and Alternative Medicine* 2014; 2014(724658): 1-13.

[13] Paramasivam A, Sambantham S, Shabnam J, Raghunandhakumar S, Anandan B, Rajiv R, et al. In vitro anticancer and antiangiogenic effects of thymoquinone in mouse neuroblastoma cells (Neuro-2a). *Biomed Prevent Nut* 2012; 13(2):151-9.

[Downloaded from journal.rums.ac.ir on 2025-10-29]

[DOR: 20.1001.1.17353165.1397.17.5.7.4]

[14] Yi T, Cho SG, Yi Z, Pang X, Rodriguez M, Wang Y, et al. Thymoquinone inhibits tumor angiogenesis and tumor growth through suppressing AKT and extracellular signal-regulated kinase signaling pathways. *Molecular Cancer Therap* 2008; 7(7):1789-96.

[15] Rashid Shyekh Ahmad M, Sabouni F, Sanjarian F. Investigation of Cell Viability, VEGF-A Gene Expression and Rate of Programmed Cell Death in AGS Cell Line-Treated with Black Cumin (N. sativa) Seeds Oil Extract. *ZUMSJ* 2017; 25(111): 15-28.

[16] Herzog CR, Desai D, Amin S. Array CGH analysis reveal schromosomal aberrations in mouse lung adenocarcinomas induced by the human lung carcinogen 4-(methylnitrosamino)-1-(3-pyridyl)-1-butanone. *BiochemBiophys Res Commun* 2006; 341(3): 856-63.

[17] Rafienia M, Orang F, Emamy SH. Preparation and characterization of polyurethane microspheres containing theophylline. *Journal of Bioactive and Compatible Polymers* 2006; 21(4): 341-49.

[18] Olfert ED, Cross BM, McWilliam AA. Guide to the care and use of experimental animals. Book on CD-ROM. Second edition. Ottawa: Canadian Council on Animal Care; 2017.

[19] Belinsky SA, Foley JF, White CM, Anderson MW, Maronpot RR. Dose-response relationship between O6-methylguanine formation in Clara cells and induction of pulmonary neoplasia in the rat by 4-(methylnitrosamino)-1-(3-pyridyl)-1-butanone. *Cancer Research* 1990; 50(12): 3772-80.

[20] Hansen HH. Lung Cancer: Advances in Basic and Clinical Research. Book on CD-ROM. first edition. Copenhagen: Springer Science+Business Media, Llc; 1995.

[21] Mirdar SH, Arabzadeh E, Arzani A, Ahmadi S, Neyestani F, baghbani M. Comparison of time periods and different patterns of tipper with black currant supplementation on weight variation and endurance performance of the growing male Wistar rats. *Jsport pec* 2013; 10(20): 115-28. [Farsi]

[22] Keshavarzi M, Shakeri S, Kiani K. Preparation and in vitro investigation of antigastric cancer activities of carvacrol-loaded human serum albumin nanoparticles. *IET Nanobiotechnology* 2015; 9(5): 294-9.

[23] Verma SK, Rastogi S, Javed K, Akhtar M, Arora I, Samim M. Nanothymoquinone, a novel hepatotargeted delivery system for treating CCl4 mediated hepatotoxicity in rats. J Mater Chem 2013; 1(23): 2956-66.

[24] Wang L, Xu Z, Chen B, He W, Hu J, Zhang L, et al. The role of Growth Factor in Small-airway Remodeling in a Rat Model of Chronic Obstructive Pulmonary Disease. *Scientific Reports* 2017; 7(41202): 1-9.

[25] Mortona J, Sniderb TA. Guidelines for collection and processing of lungs from aged mice for histological studies. *Pathobiol Aging Age Relat Dis* 2017; 7(1): 1313676-80.

[Downloaded from journal.rums.ac.ir on 2025-10-29]

[DOR: 20.1001.1.17353165.1397.17.5.7.4]

[26] Shin VY, Jin HC, Ng EK, Cho CH, Leung WK, Sung JJ, et al. 4 (Methylnitrosamino)-1-(3-pyridyl)-1-butanone promoted gastric cancer growth through prostaglandin E receptor (EP2 and EP4) in vivo and in vitro. *Cancer Sci* 2011; 102(5): 926-33.

[27] Tang J, Li Z, Lub L, Cho CH. β-Adrenergic system, a backstage manipulator regulating tumour progression and drug target in cancer therapy. *Seminars in Cancer Biology* 2013; 23(6): 533-42.

[28] Thaikoottathil JV, Martin RJ, Zdunek J, Weinberger A, Rino JG, Chu HW. Cigarette smoke extract reduces VEGF in primary human airway epithelial cells. *Eur Respir J* 2009; 33(4): 835-43.

[29] Akopyan G, Bonavida B. Understanding tobacco smoke carcinogen NNK and lung tumorigenesis. Int J Oncol 2006; 29(4):745-52.

[30] Peng L, Liu A, Shen Y, Xu HZ, Yang SZ, Ying XZ, et al. Antitumor and anti-angiogenesis effects of thymoquinone on osteosarcoma through the NF-κB pathway. *Oncol Rep* 2013; 29(2): 571-8.

[31] Wilson AJ, Saskowski J, Barham W, Khabele D, Yull F. Microenvironmental effects limit efficacy of thymoquinone treatment in a mouse model of ovarian cancer. *Mol Cancer* 2015; 14(192): 1-14.

[32] Yeo KT, Wang HH, Nagy JA, Sioussat TM, Ledbetter SR, Hoogewerf AJ, et al. Vascular permeability factor (vascular endothelial growth factor) in guinea pig and human tumour and inflammatory effusions. *Cancer R* 1993; 53(12): 2912-18.

[33] Badr G, Mohany M, Abu-Tarboush F. Thymoquinone decreases F-actin polymerization and the proliferation of human multiple myeloma cells by suppressing STAT3 phosphorylation and Bcl2/Bcl-XL expression. *Lipids Health Dis* 2011; 10 (236): 1-8.

[34] Li F, Rajendran P, Sethi G. Thymoquinone inhibits proliferation, induces apoptosis and chemosensitizes humanmultiple myeloma cells through suppression of signal transducer and activator of transcription 3 activation pathway. *Br J Pharmacol* 2010; 161(3): 541-54.

[35] Lapeyre-Prost A, Terme M, Pernot S, Pointet AL, Voron T, Tartour E, et al. International Review of Cell and Molecular Biology. Book on CD-ROM. First edition. United Kingdom: Academic Press is an imprint of Elsevier; 2017.

[Downloaded from journal.rums.ac.ir on 2025-10-29]

[DOR: 20.1001.1.17353165.1397.17.5.7.4]

Investigating the Effect of One Period of *Nigella Sativa* Nanocapsules Consumption on the Histopathological Structure and Vascular Endothelial Growth Factor Levels of the Lung Tissue of the Rats Exposed to Nicotine-Derived Nitrosamine Ketone

A. Barzegari[1], Sh. Mirdar[2]

Received: 16/04/2018 Sent for Revision: 28/04/2018 Received Revised Manuscript: 23/05/2018 Accepted: 27/05/2018

Background and Objectives: Cigarette smoke contains carcinogenic compounds, including nicotine-derived nitrosamine ketone (NNK), which can activate vascular endothelial growth factor (VEGF) and increase the inflammation of the lung. Since the *Nigella sativa* plays an important role in treating cancer through the modification of cellular signaling pathways, the purpose of this study was determining the effect of a period of *Nigella sativa* nanocapsules consumption on the histopathological structure and VEGF levels of the lung tissue of the rats exposed to tobacco-derived nitrosamines ketone.

Materials and Methods: In this experimental study, 45 Wistar male and female rats with the average weight and standard deviation of 103.83±23.48 grams were randomly divided into five groups of control, saline, NNK, supplement, and supplement+NNK. The NNK-induced groups received NNK subcutaneously once per week at a rate of 12.5 mg/kg/bw for 12 weeks. The supplement groups also received *Nigella sativa* nanocapsules for 12 weeks. Levels of VEGF in the homogenized lung tissue were measured by enzyme-linked immunosorbent assay (ELISA). One-way ANOVA and Tukey's multiple comparisons test were used to analyze the data

Results: Exposure to NNK significantly increased VEGF levels compared to the saline group (p=0.001). Meanwhile, a period of *Nigella sativa* nanocapsules consumption significantly reduced the levels of VEGF in the supplement+NNK group compared to the NNK group (p=0.001).

Conclusion: Considering the findings, it seems that *Nigella sativa* nanocapsules consumption can be helpful in cigarette smoke-induced inflammation by reducing VEGF levels .

Key words: *Nigella sativa* nanocapsules, Vascular endothelial growth factor, Nitrosamine ketone, Tobacco, Histological structure, Rat.

Funding: This study was funded by University of Mazandaran.

Conflict of interest: None declared.

Ethical approval: The Ethics Committee of Babol University of Medical Sciences approved the study (MUBABOL.HRI.REC.1395.109).

How to cite this article: Barzegari A, Mirdar Sh. Investigating the Effect of One Period of *Nigella Sativa* Nanocapsules Consumption on the Histopathological Structure and Vascular Endothelial Growth Factor Levels of the Lung Tissue of the Rats Exposed to Nicotine-Derived Nitrosamine Ketone. *J Rafsanjan Univ Med Sci* 2018; 17 (5): 435-46. [Farsi]

1- Assistant Prof., Dept. of Physical Education and Sport Sciences , Payame Noor Univesity, Tehran, Iran, ORCID: 0000-0001-7926-5885
(Corresponding Author) Tel: (011) 32250048, Fax: (011) 32250048, E-mail: ali_barzegari@pnu.ac.ir
2- Prof., Dept. of Exercise Physiology, University of Mazandaran, Mazandaran, Iran, ORCID: 0000-0003-3075-1529

[Downloaded from journal.rums.ac.ir on 2025-10-29]

[DOR: 20.1001.1.17353165.1397.17.5.7.4]