گزارش مورد

مجله دانشگاه علوم پزشکی رفسنجان

دوره هفتم، شماره سوم، پاییز ۱۳۸۷، ۲۱۴-۲۰۷

گزارش یک مورد سندرم مارفان همراه با دفورمیتی‌های شدید اسکلتی با توارث اتوزوم مغلوب

نعیمه طیبی[۱]، مهسا تشکر[۲]

دریافت مقاله: ۸۶/۷/۸ ارسال مقاله به نویسنده جهت اصلاح: ۸۷/۲/٤ دریافت اصلاحیه از نویسنده: ۸۷/٤/۲۵ پذیرش مقاله: ۸۷/٦/۲

چکیده

زمینه و هدف: سندرم مارفان یک اختلال ارثی بافت همبند با توارث غالب می‌باشد که عمدتاً در سیستم‌های اسکلتی، چشمی و قلبی عروقی رخ می‌دهد.

شرح مورد: بیمار حاضر دختر ۱۴ ساله‌ای است که به دلیل کیفواسکولیوز شدید و نابینایی مراجعه کرده است. وی حاصل ازدواج درجه ۳ می‌باشد. در معاینه، کلوبومای عنبیه چشم چپ همراه با دررفتگی عدسی هر دو چشم و جداشدگی کامل شبکیه دیده شد. درمعاینه قفسه صدری pectus excavatum شدید همراه با افزایش نسبت C/T در رادیوگرافی قفسه سینه وکیفواسکولیوز شدید مشاهده گردید. در سمع قلب سوفل سیستولیک در ناحیه چپ جناغ شنیده می‌شد. اندام‌های باریک همراه با انگشتان دست و پا که به صورت کشیده و دراز بودند، هم‌چنین ارتجاعی بودن مفصل انگشت شست دو دست مشاهده گردید. علایم Steinberg thumb و Walker-Murdock نیز مثبت بودند. در شجره‌نامه رسم شده، ۳ فرد مبتلا به سندرم مارفان در فامیل وجود داشت که یکی در سن ۱۸ سالگی بر اثر پارگی آئورت فوت شده بود و دیگری پسردایی۲ ساله و برادر ۲۴ ساله وی که به دلیل کاهش دید (میوپی) و تغییرات اسکلتی خفیف و آراکنوداکتیلی همراه با پرولاپس دریچه میترال تشخیص سندرم مارفان داده شده بود.

نتیجه‌گیری: سندرم مارفان با علایم غیرمعمول از جمله دفورمیتی‌های شدید اسکلتی و نابینایی می‌تواند نحوه توارث اتوزوم مغلوب داشته باشد.

واژه‌های کلیدی: سندرم مارفان، اتوزم مغلوب، تغییرات اسکلتی

مقدمه

سندرم مارفان یک اختلال ارثی بافت همبند با توارث اتوزوم غالب می‌باشد که از نظر علایم بالینی متغیر است. مهم‌ترین علایم بیماری عمدتاً در سیستم‌های اسکلتی، چشمی و قلبی عروقی رخ می‌دهد [۱]. قد بلند، اندام‌ها و انگشتان دراز و کشیده، دفورمیتی قفسه صدری قدامی، شلی مفاصل، دفورمیتی ستون فقرات (اسکولیوز و لوردوز کمری)، قوس کامی بلند و باریک همراه با شلوغی دندان‌ها از ویژگی‌های عمده سیستم اسکلتی می‌باشند. میوپی، افزایش طول محور حفره چشم و دررفتگی عدسی مهم‌ترین یافته‌های چشمی است [۱].

۱- (نویسنده مسؤول) پزشک عمومی، مشاور ژنتیک، بهزیستی، مرکز جامع توانبخشی شهید فیاض بخش

تلفن: ۷۲۱۱۱۶۶-۰۳۵۱، فاکس: ۷۲۱۱۱۸۱-۰۳۵۱، پست الکترونیکی: ntayebi@yahoo.com

۲- کارشناس پرستاری، مشاورژنتیک، بهزیستی، مرکز جامع توانبخشی شهید فیاض بخش

[Downloaded from journal.rums.ac.ir on 2025-09-08]

[DOR: 20.1001.1.17353165.1387.7.3.2.5]

علایم قلبی عروقی در این سندرم، پرولاپس دریچه میترال، رگورژیتاسیون میترال، دیلاتاسیون ریشه آئورت و رگورژیتاسیون آئورت است [۲]. از عوارض تهدیدکننده قلبی عروقی، آنوریسم و پارگی آئورت می‌باشد [۳]. هم‌چنین از تظاهرات دیگر سندرم مارفان وجود استریا، وجود bleb ریوی که منجر به پنوموتوراکس خودبخودی می‌گردد، کیست‌ها یا دیورتیکول‌های آراکنوییدی نخاعی می‌باشد [۴].

نحوه توارث سندرم مارفان متغیر است، حدود ۱/۴٪ از افراد در اثر جهش جدید دچار این سندرم می‌شوند [۵]. در اکثر موارد نحوه توارث آن از طریق اتوزوم غالب می‌باشد [۶]. تعداد معدودی مطالعه نحوه توارث این سندرم را به صورت اتوزوم مغلوب گزارش کرده‌اند [۷].

جهش در ژن فیبریلین که بر روی بازوی بلند کروموزم ۱۵ قرار دارد باعث ایجاد این سندرم می‌گردد. پروتئین تولید شده توسط این ژن که فیبریلین نام دارد نقش مهمی در سیستم اسکلتی، فیبرهای زنول چشم و آئورت دارد [۸].

تشخیص سندرم مارفان بر پایه یافته‌های کلینیکی در سیستم‌های اسکلتی، چشمی، قلبی عروقی و هم‌چنین یک تاریخچه فامیلی مثبت از آن می‌باشد. Beighton و همکاران بیان نمودند در صورتی که فردی مبتلا به سندرم مارفان در خانواده وجود نداشته باشد تشخیص فرد مبتلا بر اساس درگیری سیستم اسکلتی و حداقل درگیری دو سیستم دیگر که یکی از آن‌ها در رفتگی عدسی چشم یا دیلاتاسیون آئورت باید باشد صورت می‌گیرد ولی درصورتی که یک فرد مبتلا در فامیل درجه ۱ وجود داشته باشد درگیری دو ارگان برای تشخیص مارفان کفایت می‌کند [۹].

مرگ و میر زودرس در سندرم مارفان ناشی از عوارض همراه با دیلاتاسیون آئورت می‌باشد. مطالعه‌ای نشان داده است که با استفاده از داروهای بلوک کننده β آدرنرژیک احتمال پارگی آئورت در بیماران مبتلا به سندرم مارفان کاهش می‌یابد و هم‌چنین شانس بقا طولانی‌تر خواهد شد [۱۰].

شرح مورد

بیمار دختر ۱۴ ساله‌ای است که به دلیل دفورمیتی‌های شدید اسکلتی همراه با نابینایی به مرکز مشاوره ژنتیک بهزیستی یزد مراجعه کرده است. وی حاصل ازدواج درجه ۳ (دختردایی- پسرعمه) می‌باشد. به روش زایمان طبیعی وضع حمل شده و وزن موقع تولد ۱۱۰۰ گرم بوده است. قد و وزن فعلی وی به ترتیب ۱۳۱ سانتی‌متر و ۲۸ کیلوگرم می‌باشد. از نظر تکاملی (developmental) در مقایسه با هم سن و سالان خود تأخیری نداشته است. به گفته مادر بیمار، هنگام تولد یک فرورفتگی کوچک در ناحیه قدامی قفسه سینه وجود داشته که به تدریج با افزایش سن بیشتر شده است. هم‌چنین موقعی که کودک شروع به نشستن نموده، مادر وی متوجه وجود کیفوز شده است. در همان اوایل کودکی، وی دچار کاهش دید در هردو چشم بوده و در حال حاضر حدود ۱ سال است که به طور کامل بینایی هر دو چشم را از دست داده است. لازم به ذکر است که مراجعه کننده از نظر ذهنی و بلوغ طبیعی بوده و مشکلی ندارد.

معاینه انجام شده از ارگان‌ها به شرح زیر می‌باشد: وجود کلوبومای عنبیه در چشم چپ که در معاینه چشم توسط متخصص، دررفتگی عدسی هر دو چشم (lens dislocation) همراه با جداشدگی کامل شبکیه گزارش شده است.

در معاینه دهان، شلوغی دندان‌ها (شکل۱) همراه با قوس کامی بلند (شکل ۲) دیده می‌شود. از نظر قفسه صدری pectus excavatum شدید (شکل ۳) همراه با افزایش نسبت C/T در رادیوگرافی قفسه سینه مشاهده می‌گردد (شکل ۴). هم‌چنین در سمع قلب سوفل سیستولیک در ناحیه چپ جناغ (left strenal border) شنیده می‌شود که در اکوی انجام شده از بیمار، رگوژیتاسیون خفیف تا متوسط آئورت، پرولاپس دریچه میترال، نارسایی خفیف آئورت، رگورژیتاسیون خفیف تریکوسپید، همراه با ejection fraction=٪۷۰ گزارش شده است (شکل ۵ و ۶). در معاینه ناحیه کمر کیفواسکولیوز شدید دیده می‌شود (شکل ۷) هم‌چنین در رادیوگرافی لگن، دررفتگی سرفمور از حفره استابولوم به صورت دوطرفه مشاهده گردید.

در معاینه اندام‌ها، اندام‌های باریک همراه با انگشتان دست و پا که به صورت کشیده و دراز می‌باشند (آراکنوداکتیلی) (شکل ۸)، هم‌چنین ارتجاعی بودن مفصل انگشت شست دو

[Downloaded from journal.rums.ac.ir on 2025-09-08]

[DOR: 20.1001.1.17353165.1387.7.3.2.5]

دست مشاهده می‌گردد (شکل ۹). علایم Walker-Murdock و Steinberg thumb مثبت بوده است (شکل‌های ۱۰ و ۱۱). علاوه برآن کف پای صاف در این بیمار نیز مشهود است (شکل ۱۲).

طبق شجره نامه ترسیم شده ،۳ فرد مبتلا به سندرم مارفان در فامیل وجود دارند که یکی در سن ۱۸ سالگی بر اثر پارگی آئورت فوت شده و دیگری پسردایی ۲ ساله و برادر ۲۴ ساله وی می‌باشند که به دلیل کاهش دید (میوپی) و تغییرات اسکلتی خفیف و آراکنوداکتیلی همراه با پرولاپس دریچه میترال تشخیص سندرم مارفان در آنها مسجل شده است (نمودار ۱).

شکل ۱- شلوغی دندان‌ها

شکل ۲- قوس کامی بلند

شکل ۳- pectus excavatum شدید

شکل ٤- افزایش نسبت C/T در سندرم مارفان

[Downloaded from journal.rums.ac.ir on 2025-09-08]

[DOR: 20.1001.1.17353165.1387.7.3.2.5]

شکل ۵- رگورژیتاسیون میترال

شکل ٦- رگورژیتاسیون آئورت

شکل ۷- کیفواسکولیوز شدید

شکل ۸- Arachnodactyly

شکل ۹- ارتجاعی بودن مفصل انگشت شست

شکل ۱۰- علامت Walker-Murdock

[Downloaded from journal.rums.ac.ir on 2025-09-08]

[DOR: 20.1001.1.17353165.1387.7.3.2.5]

شکل۱۱- علامت Steinberg thumb

شکل۱۲- Pes Planus

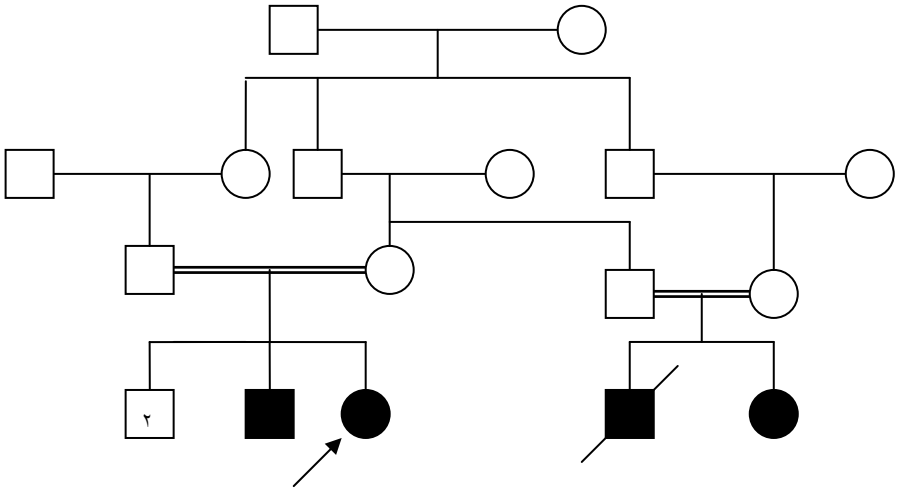

نمودار ۱- شجره‌نامه فامیلی فرد مورد مطالعه alate

بحث

سندرم مارفان یک اختلال ژنتیکی می‌باشد که در اکثر موارد نحوه توارث آن به صورت اتوزوم غالب است و همان‌گونه که قبلا گفته شد در اثر جهش در ژن فیبریلین ۱ (FBN1) ایجاد می‌گردد. مطالعات نشان داده که ۷۵٪ از اشخاص مبتلا به سندرم، دچارآنوریسم آئورت صعودی و ۴۱٪ دچار پارگی آئورت می‌شوند و ۹۳٪ در اثر بیماری‌های قلبی عروقی فوت می‌کنند. تغییرات اسکلتی در ۲/۳٪ بیماران، دررفتگی عدسی چشم و کاهش دید در ۸۰-۶۰٪ از مبتلایان به این سندرم مشاهده می‌گردد [۱۱].

در مورد گزارش شده در این مقاله، به دنبال دررفتگی لنز و جداشدگی کامل شبکیه هر دو چشم، نابینایی رخ داده است که در مقالات معدودی، نابینایی به دنبال سندرم مارفان گزارش شده است [۱۳-۱۲]. یک مورد آقای ۳۱ ساله‌ای با تشخیص سندرم مارفان بود که به دنبال عمل جراحی قوس آئورت ناشی از پارگی حاد آن دچار نابینایی شده بود [۱۲].

Chemke و همکارانش (۱۹۸۴) خانواده مبتلا به سندرم مارفان را گزارش کردند که دو فرزند مبتلا از بدو تولد تظاهرات شدید و غیرمعمول و کشنده این بیماری را داشتند. هم‌چنین والدین آن‌ها علایم قلبی عروقی همراه با علایم جسمی خفیف را ذکر نمودند. وی با توجه به عدم خویشاوندی والدین و تظاهرات ناچیز این سندرم در والدین همراه با تظاهرات شدید علایم در فرزندان، نحوه توارث را به صورت اتوزوم غالب بیان نمود [۱۴].

مطالعات بسیاری نشان‌دهنده نحوه توارث اتوزوم غالب در سندرم مارفان می‌باشند و لیکن معدود مطالعاتی که در ذیل

[Downloaded from journal.rums.ac.ir on 2025-09-08]

[DOR: 20.1001.1.17353165.1387.7.3.2.5]

گزارش شده دلالت بر توارث اتوزوم مغلوب در این سندرم دارند:

مورد گزارش شده توسط de vries و همکارانش (۲۰۰۷) نشان داد که نحوه توارث این سندرم در خانواده‌ای که دو پسر عموی حاصل از ازدواج فامیلی دچار سندرم مارفان شده‌اند اتوزوم مغلوب می‌باشد [۱۵]. هم‌چنین Alvarez-Arratia (۱۹۹۲) کراتریای تشخیصی سندرم مارفان را که براساس معاینات چشمی، ناهنجاری‌های عضلانی – اسکلتی و مشکلات قلبی بود در سه برادر ۹، ۱۲ و ۱۴ ساله گزارش کرد. لازم به ذکر است که این سه برادر در اثر آنوریسم آئورت فوت شدند. در هیچ‌کدام از آن‌ها عقب‌ماندگی ذهنی یا مشکلات روانی - حرکتی و یا بیماری متابولیک مشاهده نشد. در والدین آن‌ها نکته‌ای دال بر سندرم مارفان وجود نداشت. در نتیجه وی نحوه توارث سندرم مارفان را در این مورد به جای اتوزوم غالب، اتوزوم مغلوب پیشنهاد کرد [۱۶].

در مورد گزارش شده در این مقاله بیمار حاصل ازدواج فامیلی بوده و در پدر و مادر علامتی دال بر سندرم مارفان دیده نشد. هم‌چنین ۲ عدد از فرزندان دایی بیمار که حاصل ازدواج فامیلی می‌باشند مبتلا به سندرم مارفان بودند که یکی از آن‌ها در سن ۱۸ سالگی در اثر پارگی آئورت فوت کرده بود. لازم به ذکر است که والدین آن‌ها نیز علایمی دال بر سندرم مارفان نداشته‌اند. برادر وی هم علایم خفیف این سندرم را دارد. بنابراین در این مورد، نحوه توارث به صورت اتوزوم مغلوب می‌باشد. هم‌چنین Fried و همکارانش (۱۹۷۷)، دو خواهر مبتلا به سندرم مارفان را در خانواده‌ای که والدین و پدر و مادربزرگ‌های آن‌ها علایمی دال بر این سندرم را نداشته‌اند گزارش کردند. آن‌ها نشان دادند که در بعضی از خانواده‌های نادر نحوه توارث سندرم مارفان می‌تواند به صورت اتوزوم مغلوب باشد [۷].

نتیجه‌گیری

طبق کتب مرجع موجود و مقالات مختلف، نحوه توارث سندرم مارفان اتوزوم غالب می‌باشد. نحوه توارث در مورد گزارش شده در این مطالعه که حاصل ازدواج فامیلی است و به دنبال دفورمیتی‌های اسکلتی شدید همراه با نابینایی و درگیری قلبی و وجود سه فرد مبتلا به سندرم مارفان در فامیل، تشخیص داده شد به صورت اتوزوم مغلوب می‌باشد.

تشکر و قدردانی

از همکاری جناب آقای دکتر میرآتشی متخصص چشم، خانم مریم ابهجی و آقای حسین خدایی کارشناس ارشد ژنتیک تشکر و قدردانی می‌گردد.

References

[1] Pyeritz RE. The Marfan syndrome. In: Royce PM; Steinmann B. Connective Tissue and Its Heritable Disorders: Molecular, Genetic, and Medical Aspects. New York: Wiley-Liss (pub). 1993; pp: 437-68.

[2] Brown OR, DeMots H, Kloster FE, Roberts A, Menashe VD, Beals RK. Aortic root dilatation and mitral valve prolapse in Marfan's syndrome: an echocardiographic study. *Circulation.* 1975; 53: 651-7.

[3] Baer RW, Taussig HB, Oppenheimer EH. Congenital aneurysmal dilatation of the aorta associated with arachnodactyly. *Bull Johns Hopkins Hosp,* 1943; 72: 309-31.

[4] Weir B. Leptomeningeal cysts in congenital ectopia lentis: case report. *J Neuro Surg,* 1973; 38(5): 650-4.

[5] Kainulainen K, Steinmann B, Collins F, Dietz HC, Francomano CA, Child A, et al. Marfan syndrome: no evidence for heterogeneity in different populations, and more precise mapping of the gene. *Am J Hum Genet,* 1991; 49(3): 662-7.

[6] Oliva NP, Moreno AR, Toledo MI, Montecinos OA, Molina PJ. Marfan Syndrime. *Rev Med Chil,* 2006; 134: 1455-64.

[7] Fried K, Krakowsky D. Probable autosomal recessive Marfan syndrome. *J Med Genet,* 1977;14(5):359-61.

[8] Magenis RE, Maslen CL, Smith L, Allen L, Sakai LY. Localization of the fibrillin (FBN) gene to chromosome 15, band q21.1. *Genomics.* 1991; 11(2): 346-51.

[Downloaded from journal.rums.ac.ir on 2025-09-08]

[DOR: 20.1001.1.17353165.1387.7.3.2.5]

[9] Beighton P, de Paepe A, Danks D, Finidori G, Gedde-Dahl T, Goodman R, et al. International nosology of heritable disorders of connective tissue. *Am J Med Genet,* 1988; 29(3): 581-94.

[10] Shores J, Berger KR, Murphy EA, Pyeritz RE. Progression of aortic dilatation and the benefit of long-term beta-adrenergic blockade in Marfan's syndrome. *N Engl J Med,* 1994; 330(19): 1335-41.

[11] Dieckmann C, Von Kodolitsch Y, Rybczynski M, Adam G. Marfan syndrome: pathogenesis, phenotypes and diagnosis value, of various imaging techniques. *Rof,*. 2003; 175(11): 1482-9.

[12] Suzuki Y, Kiyosawa M, Mochizuki M, Ishii K, Senda M. Cortical blindness following aortic arch surgery. *Jpn J Ophthalmol,* 2001; 45(5): 547-9.

[13] Croxatto JO, Lombardi A, Malbran ES. Inflamed eye in Marfan's syndrome with posteriorly luxated lens. Ophthalmologica. *Ophthalmologica.* 1986; 193(1-2): 23-6.

[14] Chemke J, Nisani R, Feigl A, Garty R, Cooper M, Bårash Y, et al. Homozygosity for autosomal dominant Marfan syndrome. *J Med Genet,* 1984; 21(3): 173-7.

[15] de Vries BB, Pals G, Odink R, Hamel BC. Homozygosity for a FBN1 missense mutation: clinical and molecular evidence for recessive Marfan syndrome. *Eur J Hum Genet,* 2007; 15(9): 930-5.

[16] Alvarez-Arratia MC, Muñoz A, Martínez Camacho S, Buendía Hernández A, Attie F, Fragoso R, et al. Recessive autosomal inheritance in Marfan syndrome. *Arch Inst Cardiol Mex,* 1992; 62(4): 379-82.

[Downloaded from journal.rums.ac.ir on 2025-09-08]

[DOR: 20.1001.1.17353165.1387.7.3.2.5]

A case of Marfan Syndrome with Severe Kyphoscoliosis in Recessive Autosomal from of Inheritance

N. Tayebi[1], M. tashakor[2]

Received: 30/09/07 **Sent for Revision: 23/04/08** **Received Revised Manuscript: 15/07/08** **Accepted: 23/08/08**

Background and Objective: Marfan syndrome is known as an autosomal-dominant connective tissue disorder which affects the skeletal, ocular and cardiovascular systems.

Case Report: The present case is a 14 year old girl who was sufferring from severe kyphoscoliosis and blindness. She was born as a result of first cousin marriage. Ophthalmic examinations showed left iris cloboma with subluxation of lens and total retinal detachment of both eyes. Severe pectus excavatum with increasing the C/T ratio and severe kyphoscoliosis were noticed. Systolic murmur was heard in the left sternal border. Long slim limbs with long fingers and joint laxity in thumb fingers of both hands were also observed. The ability to join thumb and fifth finger around the wrist (Walker-Murdock sign) and Steinberg thumb sign were both positive. In her family history, three case of Marfan syndrome were diagnosed. Two of them were her cousins. One of her cousins died due to the aortic dissection at 18 years of age and the other was a 2 year old boy who had myopia, mild skeletal deformity, arachnodactyly and mitral valve prolapse. The case's brother also had clinical features like his cousins.

Conclusion: The inheritance pattern of Marfan syndrome is recessive autosomic with unusual symptoms such as severe skeletal deformity and blindness.

Key words: Marfan syndrome, Recessive autosomal, skeletal deformity

Funding: This research was funded by Welfare Organization, Yazd, Iran.

Conflict of interest: None declared.

Ethical approval: The Ethics Committee of Welfare Organization, Yazd, Iran.

1- General Physician, Genetic Research Center Shaid Fiazbakhsh Comprehensive, Yazd Welfare Organization, Iran (Corresponding Author) Tel:(0351) 7211166, Fax: (0351) 7211181, E- mail: ntayebi@yahoo.com

2- BSc, Genetic Research Center Shaid Fiazbakhsh Comprehensive, Yazd Welfare Organization, Iran

[Downloaded from journal.rums.ac.ir on 2025-09-08]

[DOR: 20.1001.1.17353165.1387.7.3.2.5]