گزارش مورد
مجله دانشگاه علوم پزشکی رفسنجان
دوره هشتم، شماره سوم، پاییز ۱۳۸۸، ۲۵۰-۲۴۵

هوچکین اولیه ریه (گزارش مورد)

ابوالحسن حلوانی[۱]، **فریبا بینش**[۲]

دریافت مقاله: ۸۶/۵/۷ ارسال مقاله به نویسنده جهت اصلاح: ۸۷/۳/۲۱ دریافت اصلاحیه از نویسنده: ۸۸/۳/۲ پذیرش مقاله: ۸۸/۳/۱۲

چکیده

زمینه و هدف: گرفتاری ریه در بیماری هوچکین معمولاً همراه با درگیری گره‌ای و ناشی از گسترش ضایعه از گره‌های لنفاوی مدیاستن می‌باشد. هوچکین اولیه ریه بیماری نادری است که بیشتر در خانم‌ها و در سنین بالا دیده می‌شود.

شرح مورد: بیمار معرفی شده خانمی است ۵۴ ساله که با شکایت تب، سرفه خشک و کاهش وزن از سه ماه قبل مراجعه کرده بود. لنفادنوپاتی محیطی و هپاتواسپلنومگالی وجود نداشت. در بررسی رادیولوژی، ندول‌های متعدد و دو طرفه ریوی مشاهده گردید ولی لنفادنوپاتی مدیاستینال مشاهده نشد. بررسی سیتوپاتولوژی نمونه‌های به دست آمده به روش برونکوسکوپی و بیوپسی تحت سی‌تی‌اسکن به تشخیص کمک نکرد، لذا بیوپسی باز ریه انجام شد که بیماری هوچکین مطرح گردید و در نهایت تشخیص بیماری هوچکین اولیه ریه داده شد.

بحث و نتیجه‌گیری: هر چند هوچکین اولیه ریه بیماری نادری است ولی بایستی آن را به عنوان یکی از علل ایجادکننده ندول‌های متعدد و دو طرفه ریوی در نظر داشت.

واژه‌های کلیدی: هوچکین، لنفوم، ریه، اولیه

مقدمه

لنفوم ریوی بیماری نادری است که کمتر از ۱٪ سرطان‌های اولیه ریه را تشکیل می‌دهد. درگیری ریه در لنفوم، اکثراً ثانویه است به طوری که در ۵۰٪ بیماران مبتلا به لنفوم در سیر بیماری ریه درگیر می‌شود. لنفوم اولیه ریه ۱٪ کل لنفوم‌های خارج گره‌ای را شامل می‌شود [۱]. بیشتر لنفوم‌های اولیه ریه از نوع غیر هوچکین بوده و هوچکین اولیه ریه خیلی نادر است و تاکنون اغلب به صورت گزارش مورد ذکر شده است [۴-۲]. از آن جایی که درگیری ریه به تنهایی در بیماری هوچکین نادر است لذا اثبات آن نیاز به اثبات قطعی بیماری هوچکین و رد درگیری هم‌زمان گره‌های لنفاوی و سایر اعضاء دارد. جهت اثبات بافتی این بیماری نیاز به مشاهده سلول ریداشتنبرگ در نمونه بافتی است. تشخیص آن معمولاً به وسیله بیوپسی ریه به روش جراحی باز و یا توراکوسکوپیک داده می‌شود [۵].

معرفی بیمار

بیمار خانمی است ۵۴ ساله که با شکایت تب، لرز، تعریق، سرفه‌های خشک و بی‌اشتهایی از سه ماه قبل به بیمارستان شهید صدوقی یزد مراجعه کرده بود. بیمار در

۱- (نویسنده مسؤول) استادیار گروه آموزشی داخلی، دانشگاه علوم پزشکی شهید صدوقی یزد
تلفن: ۸۲۲۴۰۰۰-۰۳۵۱، دورنگار: ۸۲۲۴۱۰۰-۰۳۵۱، پست الکترونیکی: halvani47@yahoo.com
۲- استادیار گروه آموزشی پاتولوژی، دانشگاه علوم پزشکی شهید صدوقی یزد

[Downloaded from journal.rums.ac.ir on 2025-07-11]
[DOR: 20.1001.1.17353165.1388.8.3.10.0]

این مدت ۱۰ کیلوگرم کاهش وزن داشت. علی‌رغم دریافت آنتی‌بیوتیک‌های مختلف به صورت سرپایی بهبودی حاصل نکرده و بستری گردید. وی سابقه دیابت، فشار خون بالا و هیپرلیپیدمی از چهار سال قبل داشته و تحت درمان با گلی‌بن‌کلامید، متفورمین، آمیلودیپین و جمفیبروزیل بود. بیمار خانه‌دار بوده و سابقه تماس با عوامل آلاینده محیطی را نداشت. در معاینه، دمای بدن ۳۸/۵ درجه سانتی‌گراد بود، ضایعه پوستی و لنفادنوپاتی محیطی وجود نداشت. در معاینه قفسه سینه مختصر کراکل خشن به طور پراکنده سمع شد، کبد و طحال اندازه طبیعی داشتند. رادیوگرافی و سی‌تی‌اسکن قفسه سینه بیمار، ندول‌های متعدد دوطرفه، بیشتر در لوب‌های فوقانی را نشان داد. لنفادنوپاتی مدیاستینال و پلورال افیوژن وجود نداشت (شکل‌های ۱ و ۲).

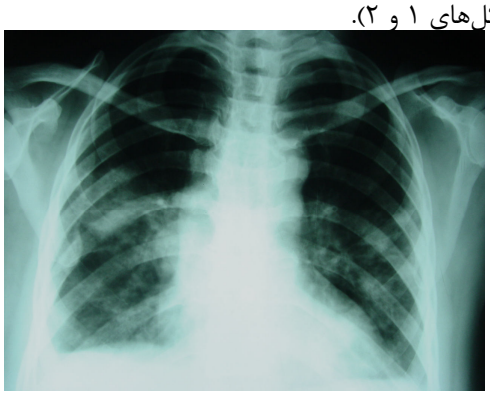

شکل ۱- رادیوگرافی قفسه سینه

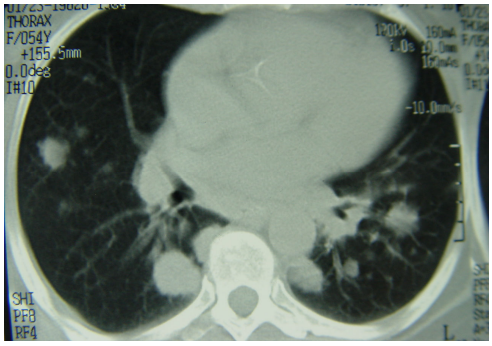

شکل ۲- سی‌تی اسکن قفسه سینه

سونوگرافی و سی‌تی‌اسکن شکم و لگن، اکوکاردیوگرافی و ماموگرافی طبیعی بود. فرمول شمارش خون، تجزیه ادرار و تست‌های عملکرد کلیه، کبد و LDH طبیعی و سدیمان ۱۰۵ بود. تست PPD (Purified Protein Derivative)، اسمیر و کشت خلط از نظر باسیل سل منفی بود. آزمایش‌های مربوط به بیماری‌های روماتیسمی همگی منفی بودند. آسپیراسیون و بیوپسی مغز استخوان طبیعی بود. جهت بیمار برونکوسکوپی فیبراپتیک انجام شد که ضایعه داخل برونش مشاهده نگردید. نمونه لاواژ مایع برونکوآلوئولار از نظر باسیل سل، باکتری‌های پیوژن، قارچ و سلول‌های بدخیم منفی بود. بررسی نمونه بیوپسی ریه از طریق برونش کمکی به تشخیص نکرد. بررسی سیتوپاتولوژی نمونه‌های به دست آمده به روش بیوپسی تحت سی‌تی‌اسکن نیز تشخیصی نبود. لذا جهت بیمار بیوپسی باز ریه از طریق توراکوتومی انجام شد. در آزمایش میکروسکوپی، نمای بافت ریه با تجمع هتروژن سلولی شامل سلول‌های کلاسیک و چند هسته‌ای ریداشتنبرگ در میان سلول‌های التهابی واکنشی مانند لنفوسیت، پلاسماسل، ائوزینوفیل و پلی‌مورفونوکلئر دیده شد (شکل ۳).

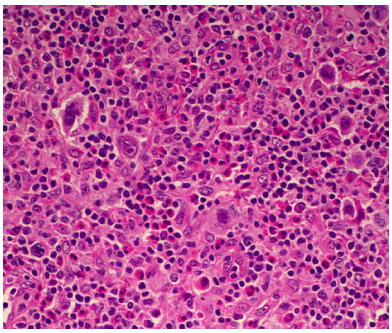

شکل ۳- نمای بافت ریوی

در بررسی ایمونو هیستوشیمی CD30 (Antibodies to Common Leukocyte) مثبت و CD20، LCA

[Downloaded from journal.rums.ac.ir on 2025-07-11]

[DOR: 20.1001.1.17353165.1388.8.3.10.0]

(Common Leukocyte Antigen) و Pancytokeration منفی بودند (شکل ۴). بنابراین تشخیص بیماری هوچکین داده شد و با توجه به عدم درگیری سایر نواحی، تشخیص بیماری هوچکین اولیه ریه مطرح گردید. نظر به درگیری وسیع دو طرفه، بیمار کاندید مناسبی جهت رادیوتراپی و جراحی نبود، لذا شیمی درمانی شروع شده و اکنون بعد از دو سال هنوز تحت نظر است.

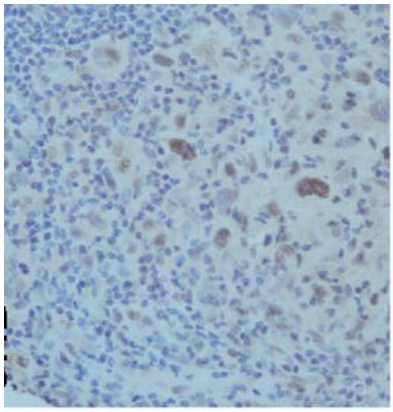

شکل ٤- اسلاید رنگ‌آمیزی شده بافت ریه به روش ایمنوهیستوشیمی

بحث

بیماری هوچکین اولیه ریه بسیار نادر است و تشخیص زمانی قطعی می‌شود که گره‌های لنفاوی ناف ریه پاک بوده و بیماری در جای دیگری وجود نداشته باشد. این بیماری طیف سنی وسیع (۸۲-۱۸ سال) داشته، در زنان $\frac{۲}{۱} = \frac{\text{زن}}{\text{مرد}}$ شایع‌تر است و نسبت به هوچکین گره‌ای در سنین بالاتر تظاهر پیدا می‌کند. در حدود نیمی از بیماران نشانه‌های B دارند. [۱،۶] بیمار فوق نیز علایم B داشت و مدتی به عنوان FUO (تب با علت نا شناخته) بررسی شده بود.

ضایعه ریوی در یک سوم موارد به صورت ندول منفرد و در نیمی از موارد به فرم ندول‌های متعدد است. گاهی ارتشاح رتیکولوندولر دو طرفه و یا تراکم ریوی مشاهده می‌شود. گرفتاری لوب‌های فوقانی شایع‌تر بوده و گاهی از اوقات این ضایعات حفره پیدا می‌کنند [۸-۷]. در رادیوگرافی و سی‌تی‌اسکن قفسه سینه بیمار نیز ندول‌های متعدد دو طرفه ریوی با ارجحیت لوب‌های فوقانی مشاهده شد (شکل ۱).

تظاهرات این بیماری غیراختصاصی است و آزمایش‌های غیرتهاجمی به ندرت کمک‌کننده هستند. لذا در اکثر موارد برای تشخیص نیاز به بیوپسی باز ریه است [۹]. گاهی اوقات با رنگ‌آمیزی ایمونوهیستوشیمی نمونه تهیه شده به وسیله آسپیراسیون سوزنی نیز بیماری تشخیص داده می‌شود [۱۱-۱۰]. در این بیمار بیوپسی سوزنی از طریق برونکوسکوپی کمک‌کننده نبود و لذا بیوپسی باز ریه انجام شد.

یافته‌های میکروسکوپیک مشابه بیماری هوچکین گره‌ای و فرم ندولار اسکلروزینگ و مخلوط سلولی شایع‌تراست. جهت تأیید تشخیص، رنگ‌آمیزی ایمنوهیستوشیمی بسیار کمک‌کننده است [۱۱]. در بیمار فوق هر چند نمای میکروسکوپی بافت ریه مؤید بیماری هوچکین بود ولی جهت اثبات، رنگ‌آمیزی ایمنوهیستوشیمی انجام شد که تشخیص را تأیید کرد.

تشخیص افتراقی هوچکین اولیه ریه شامل التهابات گرانولوماتوز نکروزان خصوصاً وگنر، هیستیوسیتوز سلول لانگرهانس، کارسینوم اندیفرانسیه و سایر فرم‌های لنفوم‌های بدخیم می‌باشد [۱]. در این بیمار بررسی‌های تکمیلی از لحاظ بیماری‌های فوق انجام شد که در تمام موارد منفی بود.

جهت تصمیم‌گیری درمانی برای این بیماری بررسی کامل به منظور مرحله‌بندی درمان لازم است. در فرم‌هایی از بیماری که به صورت توده منفرد ریه تظاهر می‌کند،

[Downloaded from journal.rums.ac.ir on 2025-07-11]
[DOR: 20.1001.1.17353165.1388.8.3.10.0]

جراحی و رادیوتراپی مناسب بوده ولی در فرم‌های منتشر و دو طرفه بهترین روش درمانی، شیمی درمانی است [۲،۱۲]. بیمار معرفی شده با توجه به درگیری وسیع دو طرفه، کاندید مناسبی جهت رادیوتراپی و جراحی نبود، لذا شیمی درمانی شروع شده و اکنون بعد از دو سال هنوز تحت نظر است.

نتیجه‌گیری

هوچکین اولیه ریه بیماری نادری است ولی با توجه به مشابه بودن علایم بالینی با بیماری‌های عفونی، سرطان اولیه ریه، متاستاز ریوی، لنفوم‌های غیرهوچکین و هم‌چنین واسکولیت‌ها، بیماری هوچکین نیز می‌تواند در لیست تشخیص افتراقی بیمارهای فوق قرار داشته باشد.

تشکر و قدردانی

بدین‌وسیله از همکار گرامی جناب آقای دکتر محمد فرات یزدی که در پیگیری و درمان بیمار همکاری داشتند، صمیمانه سپاسگزاری می‌گردد.

References

[1] Luce JA, Lymphoma. Lymphoproliferative disease and other primary malignant tumors. Murray, Nadel, Mason, broaddus. Text book of respiratory medicine. Philadelphia. Elsevier Saunders. Vol 2. 4 th ed. 2003, 2005.

[2] Zhang LB, Sun YE, Yu CH, Liu Y. Clinical diagnosis and surgical treatment of primary pulmonary lymphoma. *Zhonghua Wai Ke Za Zhi* 2006; 44(2): 97-9.

[3] Nakachi S, Nagasaki A, Owan I, Uchihara T, Fujita J, Ohshima K, et al. Primary pulmonary Hodgkin lymphoma – two case reports and a review of the literature. *Gan To Kagaku Ryoho* 2007; 34(13): 2279-82.

[4] Rodriguez J, Tirabosco R, Pizzolitto S, Rocco M, Falconieri G. Hodgkin lymphoma presenting with exclusive or preponderant pulmonary involvement: a clinicopathologic study of 5 new cases. *Ann Diagn Pathol* 2006; 10(2): 83-8.

[5] Pai RR, Raghuveer CV, Philipose RT, Shetty AB. Primary pulmonary Hodgkin's disease: a distinct entity. *Indian J Chest Dis Allied Sci* 2006; 48(2): 139-41.

[6] Radin AI. Primary pulmonary Hodgkin's disease. *Cancer* 1990; 65(3): 550-63.

[Downloaded from journal.rums.ac.ir on 2025-07-11]

[DOR: 20.1001.1.17353165.1388.8.3.10.0]

[7] Lee KS, Kim Y, Primack SL. Imaging of pulmonary lymphomas. *AJR Am J Roentgenol* 1997; 168(2): 339-45.

[8] Cartier Y, Johkoh T, Honda O, Muller NL. Primary pulmonary Hodgkin's disease: CT findings in three patients. *Clin Radiol* 1999; 54(3): 182-4.

[9] Catterall JR, McCabe RE, Brooks RG, Remington JS. Open lung biopsy in patients with Hodgkin's disease and pulmonary infiltrates. *Am Rev Respir Dis* 1989; 139(5): 1274-9.

[10] Stachura T, Malinowski E. Primary pulmonary Hodgkin's lymphoma with Epstein-Barr and cytomegaly virus infections. A case report and differential diagnosis. *Pol J Pathol* 2003; 54(1): 79-83.

[11] Grogan TM. Hodgkin's disease. Jaffe .Surgical pathology of the lymph nodes and related organs. Philadelphia. W B Saunders. 2 nd ed. 1995; p: 133.

[12] Linch DC, Gosden RG, Tulandi T, Tan SL, Hancock SL. Hodgkin's Lymphoma: Choice of Therapy and Late Complications. *Hematology Am Soc Hematol Educ Program* 2000; 205-21.

[Downloaded from journal.rums.ac.ir on 2025-07-11]

[DOR: 20.1001.1.17353165.1388.8.3.10.0]

Primary Pulmonary Hodgkin's Disease (Case Report)

A.H. Halavani[1], F. Binesh[2]

Received: 29/07/07 Sent for Revision: 10/06/08 Received Revised Manuscript: 23/05/09 Accepted: 02/06/09

Background and Objectives: Lung involvement in Hodgkin's disease is usually associated with nodal involvement and is due to direct extension from mediastinal nodes. Primary pulmonary Hodgkin's disease is a rare disease. This disease occurs most frequently in the older women.

Case Report: The present case was a 54-year-old woman who was presented with fever, dry cough and weight loss since the last three months. There was no evidence of hepatosplenomegaly and peripheral lymphadenopathy. Radiological investigations revealed bilateral pulmonary nodular lesions but no mediastinal lymphadenopathy. Cyto-pathology assessment of the sample which was taken based on bronchoscopic and CT results did not help with diagnosis of the disease. As a last resort, open lung biopsy was done and a diagnosis of Hodgkin's disease was made. The final diagnosis was primary pulmonary Hodgkin's disease.

Conclusion: Although primary pulmonary Hodgkin's is a rare disease, it should be considered as one of the causes of bilateral pulmonary nodular lesions.

Key words: Hodgkin, Lymphoma, Pulmonary, Primary

1- Assistant Prof., Dept. of Internal Medicine, Shahid Sadoughi University of Medical Sciences, Yazd, Iran (Corresponding Author) Tel: (0351)8224000, Fax: (0351)8224100, E-mail: halvani47@yahoo.com
2- Assistant Prof., Dept. of Pathology, Shahid Sadoughi University of Medical Sciences, Yazd, Iran

[Downloaded from journal.rums.ac.ir on 2025-07-11]

[DOR: 20.1001.1.17353165.1388.8.3.10.0]