



## مقدمه

هیپوکسی دوران بارداری یک عارضه شایع است که به دلیل نرسیدن جریان خون و اکسیژن کافی به مغز باعث اختلال در برنامه تکاملی مغز جنین می‌شود و دلیل اصلی برای آسیب مغزی در زاده‌ها است [۱]. عوامل مختلفی نظیر ایسکمی/ هیپوکسی بارداری، ارتفاع بالا، فشارخون بالای مادران در دوران بارداری و سیگار کشیدن باعث هیپوکسی جنین می‌شوند. هیپوکسی دوران بارداری نه تنها خطر سقط جنین را افزایش می‌دهد بلکه باعث اختلال رشد و نمو عصبی در دوران کودکی می‌شود [۲]. به طور مشابه با انسان، هیپوکسی قبل از زایمان باعث محدودیت رشد جنینی (Fetal growth restriction; FGR) در جوندگان می‌شود. شدت و مدت زمان هیپوکسی برای ایجاد FGR در جوندگان از اهمیت خاصی برخوردار است [۳]. FGR یکی از عوارض جانبی مهم هیپوکسی قبل از زایمان است که نه تنها مرگومیر نوزادان و اختلالات جنینی را افزایش می‌دهد، بلکه خطر ابتلاء به بیماری‌هایی نظیر اختلال شناخت، تأخیر تکلم و اختلالات رفتاری را نیز در دوران بلوغ افزایش می‌دهد [۴]. مهم‌ترین سیستمی که تحت تأثیر این هیپوکسی قرار می‌گیرد، سیستم عصبی است و محدودیت رشد جنین با تأثیر بر سیستم عصبی در حال رشد موجب اختلالات عصبی و بروز رفتار غیرطبیعی در طول زندگی می‌شود. هم‌چنین هیپوکسی دوران بارداری نه تنها بر رشد عمومی جنین در رحم، بلکه بر اندام‌های حیاتی مهم نظیر مغز در دوران جنینی تا نوجوانی تأثیرگذار است [۵]. در

مطالعات انجام شده برای بررسی اثر پاتولوژیک هیپوکسی در دوران بارداری در موش‌های سوری ترانسژنیک، نتایج بیان گرکاهش قابل توجه یادگیری، حافظه فضایی و سیناپتوژنز در این زاده‌ها است. هم‌چنین سطح بالایی از پروتئین پیش ساز آمیلوئید، سطح پایینی از نیپریلیزین (آنزیم تجزیه کننده بتا آمیلوئید) و افزایش تجمع بتا آمیلوئید در مغز موش‌هایی که در معرض کمبود اکسیژن دوران بارداری قرار گرفتند، مشاهده شده است [۶]. افزایش رادیکال‌های آزاد یک عامل مهم در پاتوفیزیولوژی هیپوکسی است به طوری که مطالعات نشان می‌دهند که هیپوکسی بارداری باعث افزایش تخریب DNA و پراکسیداسیون لیپید در کبد می‌شود. هیپوکسی با افزایش رادیکال‌های آزاد و تولید ROS (Reactive oxygen species) باعث افزایش رونویسی از mRNA ژن HIF (Hypoxia-inducible factor) می‌شود [۷].

ماهی یا روغن ماهی به دلیل داشتن اسید چرب دوکازا هگزانوائیک اسید (Docosahexaenoic acid; DHA) برای رشد و تکامل طبیعی جنین توصیه می‌شود [۸]. دوکازا هگزانوائیک اسید از خانواده اسیدهای چرب غیر اشباع با زنجیره طولانی (Long-chain polyunsaturated fatty acids; LC-PUFAs) یا اسیدهای چرب امگا-۳ است که در غشای فسفولیپیدی اکثر سلول‌ها به‌ویژه سلول‌های عصبی یافت می‌شوند. این اسید چرب جز اسیدهای چرب ضروری است که بدن قادر به سنتز آن نیست و باید از طریق رژیم غذایی وارد بدن شود [۹]. این اسیدهای چرب طی بارداری

داشتند. تمام مراحل آزمایش براساس دستورالعمل کمیته اخلاق کار با حیوانات آزمایشگاهی دانشکده دامپزشکی دانشگاه شهید چمران اهواز، طراحی و با کد اخلاق EE/97.24.3.49914/scu.ac.ir در سال ۱۳۹۸ اجرا شد. موش‌ها در ۱۸ قفس جداگانه نگهداری شدند و در هر قفس یک موش نر و ۲ موش ماده قرار داده شد. پیش از آن جهت هم زمانی، موش‌های ماده حداقل به مدت یک هفته کنار هم نگهداری شدند. از اولین روز بعد از جفت‌گیری، هر روز جهت تعیین روز صفر بارداری، گسترش واژینال از موش‌های ماده گرفته شد. پس از مشاهده اسپرم در اسمیر تهیه شده از موش‌های صحرایی ماده، آن روز به عنوان روز صفر بارداری در نظر گرفته شد [۱۳].

برای گروه بندی حیوانات، ۳۶ سر موش صحرایی ماده آبتن به شش گروه ۶تایی تقسیم شدند که شامل کنترل، هیپوکسی، روغن ماهی (۱ میلی‌گرم/کیلوگرم/روزانه، به صورت خوراکی) [۱۴]، روغن ماهی (۰/۵ میلی‌گرم/کیلوگرم/روزانه، به صورت خوراکی) [۱۵]، هیپوکسی + روغن ماهی (۱ میلی‌گرم/کیلوگرم/روزانه، به صورت خوراکی) و هیپوکسی + روغن ماهی (۰/۵ میلی‌گرم/کیلوگرم/روزانه، به صورت خوراکی) بود.

جعبه هیپوکسی یک محفظه شیشه‌ای حاوی یک فن و دریچه ورودی و خروجی هوا بوده که متصل به یک کپسول اکسیژن و یک کپسول نیتروژن بود (شکل ۱). نحوه ایجاد مدل هیپوکسی به این صورت بود که موش باردار بین روزهای ۶ تا ۱۵ ام بارداری داخل جعبه قرار داده شده و با

به واسطه جفت از گردش خون مادر به جنین منتقل می‌شوند و برای رشد بافت عصبی ضروری هستند. بیش‌تر گزارشات نشان می‌دهند که رژیم غذایی غنی از این اسیدهای چرب در طول بارداری از اختلالات جفت، کاهش رشد جنین و زایمان زودرس جلوگیری می‌کند [۱۰]. یافته‌های بالینی نشان می‌دهند که در ۳ ماهه دوم بارداری، DHA به سرعت در بافت‌های قشری مغز و سیناپس‌های بینایی تجمع می‌یابد و در تکامل سیستم بینایی، بهبود شناخت و حافظه مؤثر است [۱۱]. مطالعات آزمایشگاهی نیز بیان‌گر افزایش توانایی یادگیری در زاده‌های متولد شده از موش‌هایی است که مادران آن‌ها طی بارداری روغن ماهی مصرف می‌کردند [۱۲].

با توجه به اثرات سوء ذکر شده در خصوص هیپوکسی و همچنین تأثیر مفید روغن ماهی به دنبال مدل‌های مختلف بیماری‌های نورودژنراتیو، مطالعه حاضر با هدف تعیین اثرات وابسته به دوز روغن ماهی همزمان با ایجاد مدل هیپوکسی طی دوران بارداری، بر تغییرات هیستومورفومتری مغز زاده‌های موش صحرایی طراحی شد.

## مواد و روش‌ها

در این مطالعه تجربی، ۳۶ سر موش صحرایی ماده بالغ و ۱۸ سر موش صحرایی نر بالغ نژاد ویستار با وزن تقریبی (۲۵۰-۲۰۰) گرم برای جفت‌گیری، تحت شرایط ۱۲ ساعت روشنایی و ۱۲ ساعت تاریکی نگهداری و در دمای  $23 \pm 2$  درجه سانتی‌گراد و رطوبت  $55 \pm 5$  درصد استفاده شد. در ضمن همه حیوانات به صورت آزادانه به آب و غذا دسترسی

می‌گردید. سپس دریچه ورود و خروج هوا بسته شده و به مدت ۳ ساعت موش‌ها در معرض هوایی با شدت ۱۰ درصد اکسیژن و ۹۰ درصد نیتروژن قرار می‌گرفتند [۱۶]

تنظیم ورود اکسیژن ۱۰ درصد و نیتروژن ۹۰ درصد به داخل جعبه، به مدت پنج دقیقه دریچه ورود و خروج هوا باز نگه داشته می‌شد، تا هوای داخل جعبه خارج شود. برای مخلوط شدن کامل هوای داخل جعبه هیپوکسی، فن روشن

شکل ۱- نمای جعبه هیپوکسی مورد استفاده در مطالعه حاضر. در این جعبه ورود اکسیژن و نیتروژن به داخل آن تنظیم و قابل کنترل بوده و هم چنین حاوی دریچه ورود و خروج هوا و فن برای چرخش هوا داخل جعبه هیپوکسی می‌باشد.



جهت مطالعات هیستومورفومتری، مقاطع تهیه شده توسط میکروسکوپ نوری (Olympus, Japan) بررسی شده و فاکتورهای مختلف از جمله تعداد سلول‌های عصبی آسیب دیده که تیره دیده می‌شوند و هسته‌های پیکنوتیک، اندازه بدنه سلول‌های پورکنز، درصد سلول‌های آسیب دیده پورکنز و تغییرات مورفولوژیکی سلول‌های پورکنز در گروه‌های مختلف آزمایشی اندازه‌گیری و ثبت گردید. تغییرات هیستومورفولوژیکی سلول‌های قشر بافت مغز با استفاده از میکروسکوپ نوری و نرم‌افزار DinoCapture 2.0 نسخه ۱/۵/۴۲ بررسی شدند. برای اندازه‌گیری اندازه سلول‌های پورکنز در نمونه‌های بافت مخچه، از نرم‌افزار DinoCapture 2.0 نسخه ۱/۵/۴۲ برای اندازه‌گیری ناحیه قطر دایره‌ای سلول‌های پورکنز استفاده شد. برای بررسی درصد سلول‌های پورکنز آسیب دیده، آسیب‌های سلولی از جمله تورم سلولی،

جهت نمونه‌گیری، روز ۳۰ بعد از تولد، حداقل ۶ سر از زاده‌های هر گروه به صورت تصادفی انتخاب شده و به وسیله تزریق داخل صفاقی کتامین (۷۰ میلی‌گرم/کیلوگرم)-زایلازین (۴ میلی‌گرم/کیلوگرم) بیهوش شده و آسان‌کشی شدند. مخ و مخچه حیوانات، سریعاً خارج شده و بعد از اندازه‌گیری وزن با استفاده از ترازوی دیجیتال (CAS CA, South Korea)، حجم، طول، عرض و ضخامت مغز با استفاده از کولیس دیجیتال (CA2, China)، در فرمالین بافر ۱۰ درصد تثبیت شدند. پس از تثبیت، مقاطع ۵ میکرومتری از بخش میانی مخ و مخچه‌ها به روش معمول تهیه مقاطع بافتی آماده گردیده و پس از رنگ آمیزی با هماتوکسیلین و اتوزین، تغییرات هیستومورفومتری مورد ارزیابی قرار گرفت [۱۷].

**نتایج**

میانگین وزن مغز و حجم آن در گروه هیپوکسی نسبت به گروه کنترل کاهش معنی‌داری داشت ( $p < 0.001$ ). تیمار با روغن ماهی ۰/۵ میلی‌گرم/کیلوگرم تأثیری بر وزن و حجم کاهش یافته مغز در گروه هیپوکسی نداشته و وزن و حجم مغز در این گروه به ترتیب با ( $p = 0.037$ ) و ( $p < 0.001$ ) نیز کاهش معنی‌داری را نشان داد. طول مغز در گروه هیپوکسی نسبت به گروه کنترل کاهش معنی‌داری داشت ( $p = 0.008$ ). عرض مغز در گروه هیپوکسی نسبت به گروه کنترل کاهش معنی‌داری نشان داد ( $p = 0.007$ ) و تیمار با دوز ۰/۵ و ۱ میلی‌گرم/کیلوگرم روغن ماهی به همراه هیپوکسی اختلاف معنی‌داری با گروه کنترل داشت (به ترتیب  $p = 0.041$  و  $p = 0.038$ ). کاهش ضخامت مغز در گروه هیپوکسی نسبت به گروه کنترل معنی‌دار بود ( $p = 0.022$ ) و تنها تیمار با روغن ماهی ۰/۵ میلی‌گرم/کیلوگرم به همراه هیپوکسی باعث عدم معنی‌داری ضخامت مغز نسبت به گروه کنترل شد ( $p = 0.637$ ) (جدول ۱ و شکل ۲).

کوچک‌شدگی و تخریب سلول‌های تیره مورد بررسی قرار گرفت. برای تورم سلولی، سلول‌هایی را که به عنوان سلولی با هسته سالم و نسبت سیتوپلاسم/هسته آن ۲۰ درصد یا بیشتر نسبت به سلول‌های مجاور افزایش داشته باشد، به عنوان سلول متورم در نظر گرفته می‌شد. سلول‌های بدون هسته و مورفولوژی سلولی متمایز به عنوان سلول‌های اتولیتیک بودند. سلول‌های کوچک یا تیره، سلول‌هایی هستند که در مقایسه با سلول‌های مجاور با یک لکه تیره پر شده‌اند و دارای شکل کلی تیره و کوچک هستند. همه پارامترهای هیستومورفومتری در ۱۵ میدان دید و ۵ اسلاید برای هر موش بررسی و گزارش شدند [۱۸].

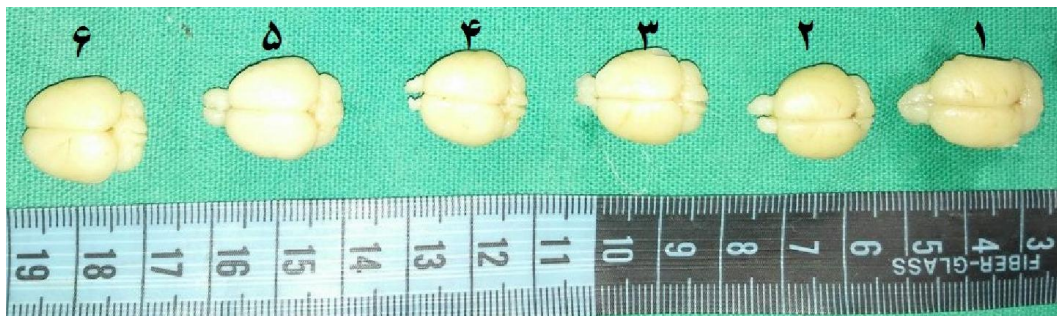برای بررسی نرمال بودن توزیع داده‌ها از آزمون Shapiro-Wilk استفاده شد. تجزیه و تحلیل‌های آماری با استفاده از نرم افزار آماری SPSS نسخه ۲۴ انجام شد و برای مقایسه میانگین بین گروه‌ها از آنالیز واریانس یک طرفه و تست تعقیبی Tukey استفاده شد. سطح معنی‌داری در آزمون‌ها ۰/۰۵ منظور گردید. داده‌ها به صورت میانگین  $\pm$  انحراف معیار نمایش داده شده‌اند.

**جدول ۱- میانگین و خطای معیار پارامترهای آناتومیکی مغز در زاده‌های ۳۰ روزه گروه‌های مختلف آزمایشی (۶ سرزاده از هر موش صحرائی)**

گروه‌ها	کنترل	هیپوکسی	روغن ماهی ۰/۵ میلی‌گرم	روغن ماهی ۱ میلی‌گرم	هیپوکسی + روغن ماهی ۰/۵ میلی‌گرم	هیپوکسی + روغن ماهی ۱ میلی‌گرم
وزن مغز (گرم)	۰/۰۰ ۱/۳۵	۰/۰۱ *** ۱/۲۲	۱/۳۲ $\pm$ ۰/۰۰	۱/۳۹ $\pm$ ۰/۱۴	۱/۳۰ $\pm$ ۰/۰۱ *	۱/۳۰ $\pm$ ۰/۱۰
حجم مغز (میلی‌لیتر مکعب)	۰/۰۲ ۰/۷۴	۰/۰۲ *** ۰/۵۰	۰/۶۵ $\pm$ ۰/۰۱	۰/۷۰ $\pm$ ۰/۰۲	۰/۵۸ $\pm$ ۰/۰۳ ***	۰/۶۴ $\pm$ ۰/۲۰
طول مغز (میلی‌متر)	۰/۲۱ ۲۱/۶۵	۰/۲۶ *** ۱۹/۸۱	۰/۲۶ $\pm$ ۰/۲۶	۰/۲۸ $\pm$ ۲۱/۲۰	۲۰/۰۵ $\pm$ ۰/۲۴ *	۲۰/۰۹ $\pm$ ۰/۱۸ *
عرض مغز (میلی‌متر)	۰/۱۲ ۱۵/۸۴	۰/۲۷ *** ۱۳/۸۴	۰/۲۰ $\pm$ ۱۵/۵۶	۰/۲۷ $\pm$ ۱۵/۶۷	۱۴/۳۸ $\pm$ ۰/۲۰ *	۱۴/۶۹ $\pm$ ۰/۱۳ *
ضخامت مغز (میلی‌متر)	۰/۱۵ ۹/۴۳	۰/۲۶ * ۸/۴۵	۹/۰۴ $\pm$ ۰/۰۶	۹/۳۳ $\pm$ ۰/۰۹	۸/۷۰ $\pm$ ۰/۲۵	۸/۴۲ $\pm$ ۰/۱۳ *

آنالیز واریانس یک طرفه و آزمون تعقیبی Tukey

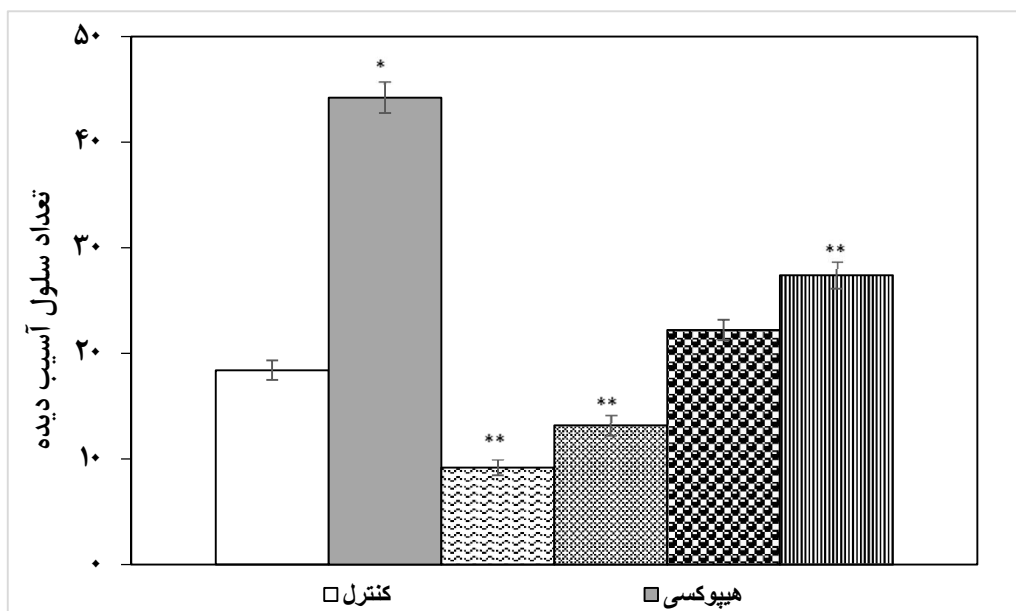
\*\*\* و \*\* نشان دهنده‌ی اختلاف معنی‌داری نسبت به گروه کنترل به ترتیب در سطح  $p < 0.05$ ،  $p < 0.01$  و  $p < 0.001$  است.



شکل ۲- مقایسه مغز زاده‌های ۳۰ روزه موش صحرایی در گروه‌های مختلفی آزمایشی. (۱- شاهد، ۲- هیپوکسی، ۳- هیپوکسی روغن ماهی ۰/۵ میلی‌گرم، ۴- هیپوکسی روغن ماهی ۱ میلی‌گرم، ۵- روغن ماهی ۰/۵ میلی‌گرم، ۶- روغن ماهی ۱ میلی‌گرم).

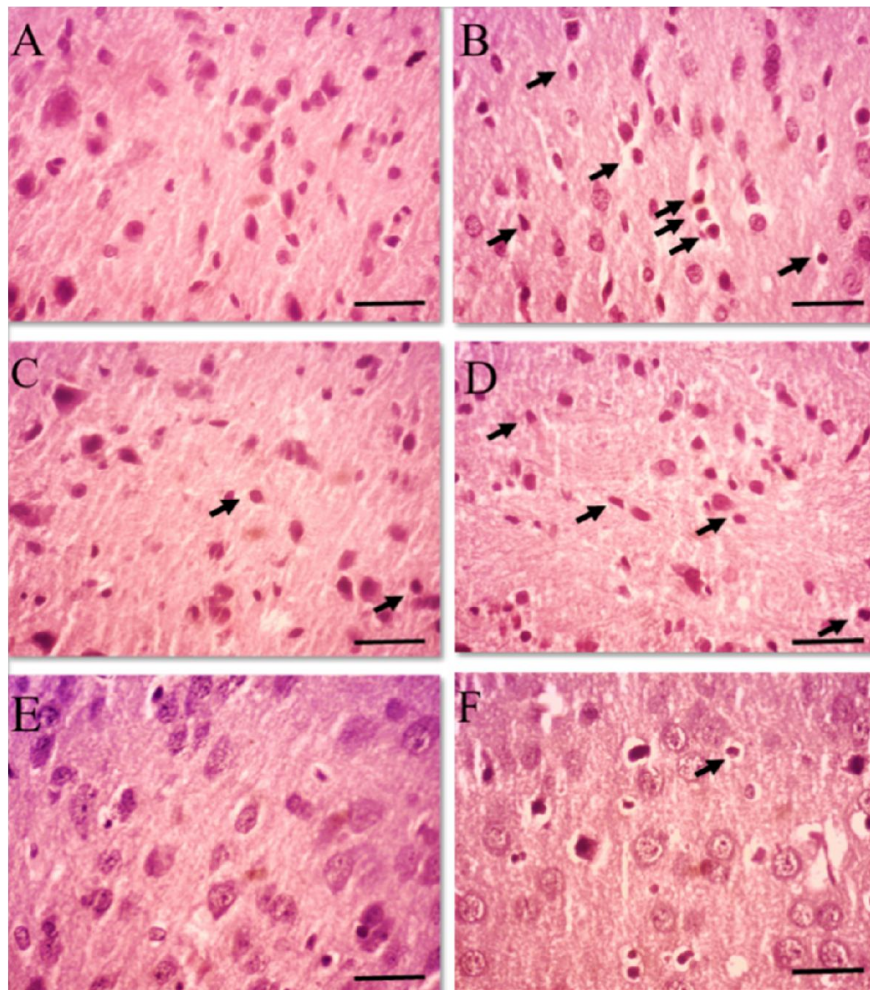
نداشت ( $p > 0.05$ ). با این حال، تعداد سلول‌های آسیب دیده تیره رنگ و هسته‌های پیکنوتیک در گروه هیپوکسی دریافت کننده روغن ماهی ۰/۵ میلی‌گرم/کیلوگرم افزایش معنی‌داری نسبت به گروه کنترل نشان داد ( $p < 0.05$ ) (نمودار ۱ و شکل ۳)

تعداد سلول‌های آسیب دیده تیره رنگ و هسته‌های پیکنوتیک در گروه هیپوکسی افزایش معنی‌داری نسبت به گروه کنترل نشان داد ( $p < 0.05$ ). این در حالی است که گروه هیپوکسی دریافت کننده روغن ماهی ۱ میلی‌گرم/کیلوگرم اختلاف معنی‌داری نسبت به گروه کنترل



نمودار ۱- تعداد سلول‌های عصبی آسیب دیده تیره رنگ و هسته‌های پیکنوتیک در گروه‌های مختلفی آزمایشی. آنالیز واریانس یک طرفه و آزمون تعقیبی Tukey.

\* و \*\* نشان دهنده اختلاف معنی‌داری نسبت به گروه کنترل به ترتیب در سطح  $p < 0.01$  و  $p < 0.001$  است.



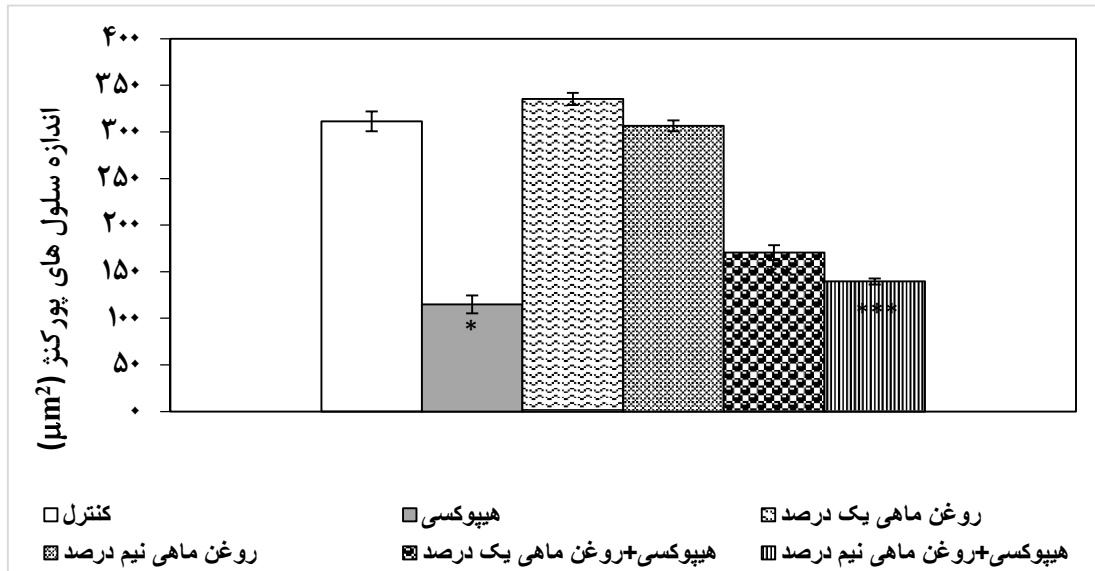
شکل ۳- مقایسه قشر مغز در گروه‌های مختلف آزمایشی (رنگ آمیزی هماتوکسیلین و انوزین (H&E)، درشت نمایی  $\times 100$ ). (A) قشر مغز در گروه کنترل که بافت شناسی طبیعی نشان می‌دهد. (B) قشر مغز گروه هیپوکسی تعداد زیادی نورون‌های تیره را با کروماتین متراکم نشان می‌دهد. (C) قشر مغز گروه هیپوکسی + روغن ماهی ۱ نشان دهنده تعداد کمی هسته پیکنوتیک است. (D) قشر مغز گروه هیپوکسی + روغن ماهی ۰/۵ نیز نشان دهنده تعداد کمی هسته پیکنوتیک است. (E و F) به ترتیب قشر مغز گروه روغن ماهی ۰/۵ و گروه روغن ماهی ۱ را نشان می‌دهند (نوار مقیاس ۱۰۰ میکرومتر را نشان می‌دهد).

نداشتند ( $p > 0.05$ ). با این حال، روغن ماهی به همراه هیپوکسی نتوانست اندازه بدنه سلول‌های پورکنز به سطح گروه کنترل برساند، به طوری که گروه‌های هیپوکسی دریافت کننده روغن ماهی ۱ و ۰/۵ میلی‌گرم/کیلوگرم

اندازه بدنه سلول‌های پورکنز نیز در گروه هیپوکسی کاهش معنی‌داری نسبت به گروه کنترل داشت ( $p < 0.05$ ). گروه‌های دریافت کننده روغن ماهی ۱ و ۰/۵ میلی‌گرم/کیلوگرم اختلاف معنی‌داری با گروه کنترل

کاهش معنی‌داری نسبت به گروه کنترل داشتند ( $p < 0.05$ )

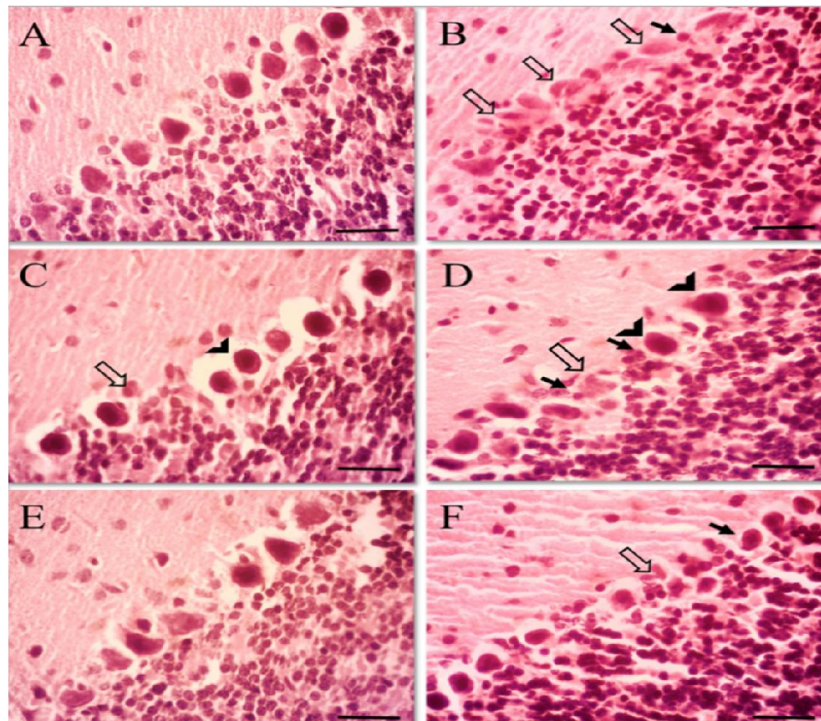
(نمودار ۲ و شکل ۴).



نمودار ۲- اندازه بدنه سلول‌های پورکینز در گروه‌های مختلف آزمایشی.

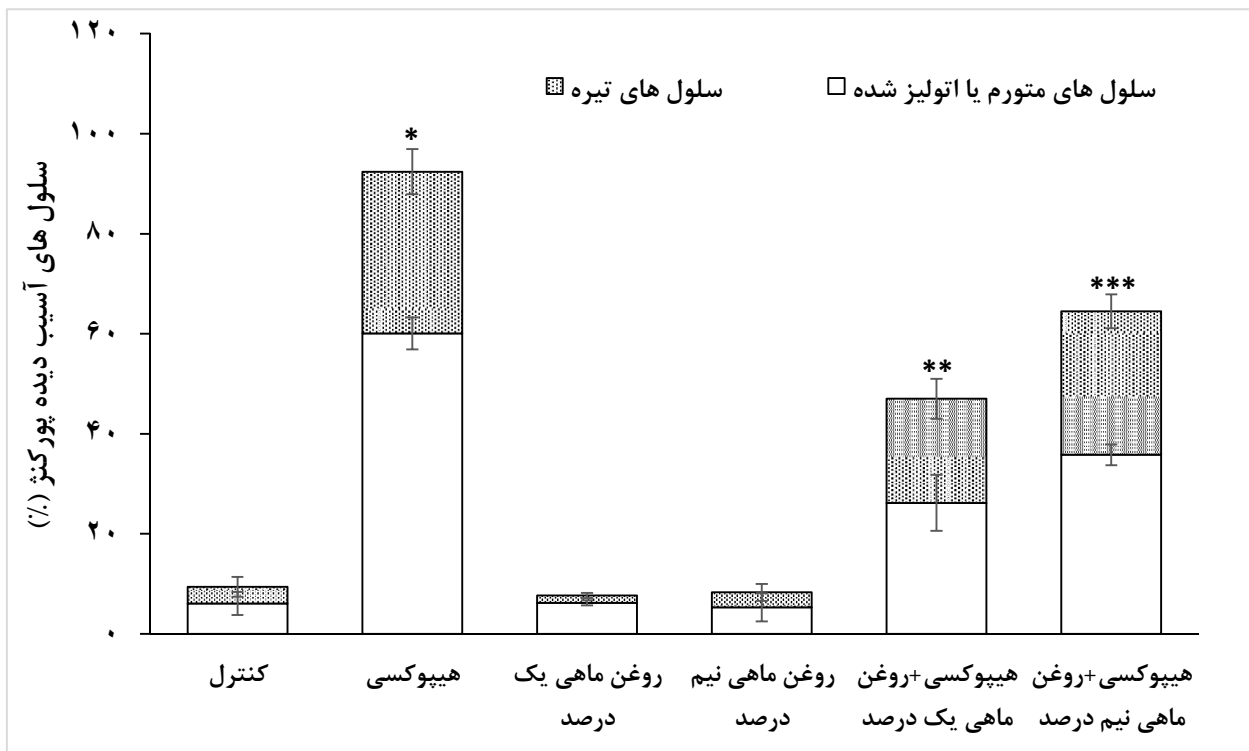
آنالیز واریانس یک‌طرفه و آزمون تعقیبی Tukey.

\*, \*\* و \*\*\* نشان دهنده اختلاف معنی‌داری نسبت به گروه کنترل به ترتیب در سطح  $p < 0.05$ ,  $p < 0.01$  و  $p < 0.001$  است.



شکل ۴- تغییرات مورفولوژیکی سلول‌های پورکنز در گروه‌های مختلف آزمایشی (H&E، ×۱۰۰). A: گروه کنترل، B: گروه هیپوکسی، C: گروه هیپوکسی + روغن ماهی ۱ میلی‌گرم/کیلوگرم، D: گروه هیپوکسی + روغن ماهی ۰/۵ میلی‌گرم/کیلوگرم، E: گروه روغن ماهی ۱ میلی‌گرم/کیلوگرم، F: گروه روغن ماهی ۰/۵ میلی‌گرم/کیلوگرم. پیکان‌های تیره، سلول‌های تیره شده پورکنز را نشان می‌دهند. پیکان‌های سفید سلول‌های اتولیزه شده را نشان می‌دهند. پیکان‌های سر، سلول‌های متورم شده را نشان می‌دهند. نوار مقیاس نشان دهنده ۱۰۰ میکرومتر است.

درصد سلول‌های آسیب دیده پورکنز در گروه هیپوکسی افزایش معنی‌داری نسبت به گروه کنترل نشان داد (p<۰/۰۵). گروه‌های دریافت کننده روغن ماهی ۱ و ۰/۵ میلی‌گرم/کیلوگرم اختلاف معنی‌داری با گروه کنترل نداشتند (p>۰/۰۵). گروه‌های هیپوکسی دریافت کننده روغن ماهی ۱ و ۰/۵ میلی‌گرم/کیلوگرم نسبت به گروه کنترل افزایش معنی‌داری را نشان دادند (p<۰/۰۵) (نمودار ۳ و شکل ۴).



نمودار ۳- درصد سلول‌های آسیب دیده پورکنز در گروه‌های مختلف آزمایشی.

آنالیز واریانس یک‌طرفه و آزمون تعقیبی Tukey.

\*, \*\* و \*\*\* نشان دهنده اختلاف معنی‌داری نسبت به گروه کنترل به ترتیب در سطح  $p < 0/05$ ,  $p < 0/01$  و  $p < 0/001$  است.

هیپوکسی به‌عنوان یکی از رایج‌ترین استرس‌های دوران

بارداری می‌تواند با تغییر عملکرد هیپوکامپ و اختلال در

بحث

رشد و نمو عصبی، رفتار زاده‌ها را تا انتهای زندگی تحت تأثیر قرار دهد و باعث افزایش سقط‌جنین، اختلال یادگیری و حافظه در درازمدت و در موارد شدید و طولانی منجر به مرگ نوزون‌ها شود. نشان داده شده است که هیپوکسی-ایسکمی در بدو تولد عامل اصلی مرگ و میر نوزادان می‌تواند باشد که منجر به اختلال نورولوژیک در دراز مدت نظیر اختلال شناخت و حافظه، فلج مغزی و صرع می‌شود و اتوفازی به ویژه در ناحیه CA3 به عنوان مکانیسم احتمالی برای این اختلال حافظه ناشی از هیپوکسی مطرح است [۵].

بر اساس نتایج این پژوهش، هیپوکسی بارداری باعث کاهش وزن مغز در جنین و کاهش حجم، طول، عرض و ضخامت مغز در زاده‌ها گردید. مکانیسم اثر هیپوکسی بر پارامترهای فوق می‌تواند به این دلیل باشد که کاهش اکسیژن بر متابولیسم مغز تأثیر گذاشته و طی آن هیپوکسی / ایسکمی شدید با کاهش شدید ذخایر انرژی بافت منجر به وقایع بیوشیمیایی کوتاه مدت نظیر اسیدوز، سمیت تحریکی گلوتامات، تولید نیتریک اکسید و ایجاد استرس اکسیداتیو در سیستم عصبی مرکزی می‌شود. این وقایع بیوشیمیایی تشکیل سیستم عصبی را به تأخیر می‌اندازد و به آپوپتوز و التهاب کمک می‌کند [۱۹]. همسو با مطالعه حاضر، مطالعات پیشین نیز نشان داده‌اند که قرار گرفتن در معرض هیپوکسی قبل از زایمان، باعث تولد زاده‌هایی با وزن کم در جوندگان می‌شود [۳]. اخیراً نشان داده شده است جنین‌هایی که مادران آن‌ها از روز ۴ ام بارداری تا روز ۲۱ ام در معرض هیپوکسی قرار داشتند، ۱۲/۵ درصد کاهش وزن

هنگام تولد دارند. بر اساس این یافته‌ها مهم‌ترین سیستمی که تحت تأثیر این هیپوکسی قرار می‌گیرد، سیستم عصبی است و محدودیت رشد جنین با تأثیر بر سیستم عصبی در حال رشد موجب اختلالات عصبی و بروز رفتار غیرطبیعی در طول زندگی می‌شود. هم‌چنین در این مطالعات وزن مغز نوزادان به‌طور معنی‌داری کاهش یافت و نشان داد که هیپوکسی دوران بارداری نه‌تنها بر رشد عمومی جنین در رحم، بلکه بر اندام‌های حیاتی مهم نظیر مغز در دوران جنینی تا نوجوانی تأثیرگذار است [۵]. که این مطالعات، نتایج مطالعه حاضر را تأیید مطالعه می‌کند.

اما سؤال اصلی این است که چه شدتی از هیپوکسی باعث FGR می‌شود. در پاسخ به این سوال، مطالعات متعددی در موش‌های صحرایی انجام گرفته است. مطالعات نشان می‌دهند که اگر سطح اکسیژن به کم‌تر از ۱۱ درصد برسد باعث کاهش قابل توجهی در وزن جنین می‌شود [۲۰]. در مطالعات دیگر که هیپوکسی (۸ تا ۹/۵ درصد اکسیژن) را برای ۱ روز یا کم‌تر اعمال کردند، FGR معنی‌دار نبود [۲۲-۲۱]. بنابراین مدت زمان قرار گرفتن در معرض هیپوکسی به‌عنوان یکی از عوامل مهم و اساسی در تعیین پیشرفت FGR مطرح است چرا که نشان داده شده است که اعمال هیپوکسی با غلظت ۸ درصد اکسیژن به مدت ۱۲ ساعت به موش‌ها باعث کاهش معنی‌دار وزن نمی‌شود [۲۲]. تغییر ساختار و عملکرد مغز در اغلب نوزادانی که با FGR به دنیا می‌آیند، مشاهده می‌شود. به‌طوری که نوزادانی که از FGR به دنیا آمده‌اند، دورسر کوچک‌تری نسبت به نوزادان طبیعی

شواهد در مدل‌های حیوانی که در رژیم غذایی خود کمبود اسیدهای چرب غیر اشباع امگا-۳ را داشتند، حاکی از به تأخیر افتادن رشد و تکامل مغز و بروز اختلالات رفتاری نظیر پاسخ‌های استرسی، افسردگی، تهاجم، اختلال رشد و کاهش حافظه و شناخت در این حیوانات است [۲۹]. در این مطالعه، تیمار با روغن ماهی همزمان با اعمال هیپوکسی مزمن طی بارداری باعث افزایش وزن، حجم، طول، عرض و ضخامت مغز در زاده‌ها گردید. همسو با مطالعه حاضر نشان داده شده است که اسیدهای چرب غیر اشباع امگا-۳ از طریق تنظیم مجدد و هدف قرار دادن مسیرهای پیام‌رسانی، به طور مؤثری آپوپتوز را در سلول‌های در معرض هیپوکسی مهار می‌کنند [۳۰]. همچنین مطالعات پیشین نشان داده‌اند که روغن ماهی با داشتن اسیدهای چرب امگا-۳ و با تأثیر بر الکتروفیزیولوژی و ساختار غشا، در تکامل و عملکرد مغز اثر می‌گذارد، چرا که نورون‌ها با مهاجرت، سازماندهی و سنتز میلین دنبال می‌شود و بخش عمده میلین از لیپید و اسید چرب است، بنابراین رژیم غذایی حاوی اسیدهای چرب برای سنتز میلین، سازماندهی و تکامل طبیعی ضروری هستند [۳۱]. اغلب رشد مغز بعد از تولد مربوط به افزایش سرعت سنتز میلین است که خود به دنبال تکامل طبیعی مغز در دوران جنینی به دست می‌آید [۳۲]. در مطالعه حاضر تجویز روغن ماهی به همراه هیپوکسی باعث بهبود تعداد سلول‌های آسیب دیده و اندازه بدنه سلول‌های پورکنز و درصد سلول‌های آسیب دیده پورکنز شده است. در همین راستا مطالعات پیشین نیز نشان داده‌اند که رژیم‌های غذایی غنی

دارند [۲۳]. تحقیقات بالینی نشان می‌دهد که کاهش وزن مغز نوزادانی که در دوران بارداری از FGR رنج می‌برند، بیش تر مربوط به ناحیه خاکستری مغز است. کاهش حجم ماده خاکستری، مشکلاتی نظیر کاهش توجه و شناخت را به دنبال دارد. بعد از تولد، اختلال در سنتز میلین وجود دارد و حجم ماده سفید نیز کاهش می‌یابد [۲۴]. به طور خلاصه کاهش دور سر، کاهش حجم ماده خاکستری، حجم کل مغز، هیپوکمپ و مخ، تعداد سلول‌های عصبی، تأخیر در میلین سازی و کاهش ارتباط نورونی از جمله تغییرات ساختاری مهم مغز به دنبال FGR هستند و اختلالات حرکتی-شناختی، بینایی، کاهش ضریب هوشی، اختلالات رفتاری، کاهش توجه و بیش‌فعالی، اضطراب و در موارد شدید فلج مغزی از جمله تغییرات عملکردی و فیزیولوژیک مهم بعد از تولد است [۲۵].

مکانیسم جبران کننده به دنبال کاهش اکسیژن طی هیپوکسی بارداری، افزایش فعالیت میتوکندری است که منجر به افزایش تولید رادیکال‌های آزاد می‌شود [۲۶]. تولید گونه‌های فعال اکسیژن و نیتروژن می‌تواند در پاتوژنز آسیب ماده سفید مغز و مرگ نورونی به دنبال فعال شدن آستروسیت‌ها با آنزیم iNOS نقش داشته باشد [۲۷]. علاوه بر این مطالعات نشان داده است که هیپوکسی متناوب در موش‌های آزمایشگاهی باعث افزایش بیان و فعالیت iNOS در بافت مغز شده و با حذف آنزیم iNOS، اختلال رفتاری این موش‌ها در ماز آبی موریس بهبود می‌یابد [۲۸].

تکامل سیستم عصبی، کاهش وزن و حجم مغز جنین می‌شود. این تغییر مورفومتری تا دراز مدت ادامه می‌یابد و باعث کاهش حجم، وزن مغز و اختلال حافظه در زاده‌ها نیز می‌شود. تجویز روغن ماهی با خاصیت‌های آنتی‌اکسیدانی، کاهش التهاب و کاهش آپوپتوز وابسته به دوز می‌تواند تا حدودی از اختلالات ناشی از هیپوکسی در مغز محافظت کند.

### تشکر و قدردانی

به این وسیله از معاونت پژوهشی دانشکده دامپزشکی دانشگاه شهید چمران اهواز جهت حمایت مادی و معنوی از انجام این پژوهش تشکر و قدردانی می‌گردد.

از اسیدهای چرب غیر اشباع با پایداری و استحکام میلیون و حفظ سیالیت غشا باعث بهبود مورفولوژی طبیعی مغز، ارتباط نورونی مناسب بین شبکه های نورونی و عملکرد طبیعی سیستم عصبی را بهبود می‌دهد [۳۳].

این مطالعه دارای چندین محدودیت بود. در تحقیقات آینده بهتر است فاکتورهای متنوع دیگری از جمله آپوپتوز از طریق رنگ‌آمیزی تانل و بیان ژن‌های آپوپتوزی مانند Bax و P53 و همچنین سنجش فاکتورهای استرس اکسیداتیو دخیل در هیپوکسی و اثرات آنتی‌اکسیدانی روغن ماهی بر پارامترهای استرس اکسیداتیو سنجیده شود.

### نتیجه‌گیری

نتایج حاصل از این تحقیق نشان داد که هیپوکسی مزمن بارداری با محدودیت رشد جنین باعث تأخیر در رشد و

## References

- [1] Nalivaeva NN, Rybnikova EA. Brain hypoxia and ischemia: New insights into neuroprotection. *Frontiers Media SA*, 2019; Pages: 10-31.
- [2] Li T, Luo Z, Liu Y, Wang M, Yu X, Cao C, et al. Excessive activation of NMDA receptors induced neurodevelopmental brain damage and cognitive deficits in rats exposed to intrauterine hypoxia. *Neurochem Res* 2018; 43(3): 566-80.
- [3] Jang EA, Longo LD, Goyal R. Antenatal maternal hypoxia: criterion for fetal growth restriction in rodents. *Front Physiol* 2015; 6(1): 176.
- [4] Levine TA, Grunau RE, McAuliffe FM, Pinnamaneni R, Foran A, Alderdice FA. Early childhood

- neurodevelopment after intrauterine growth restriction: a systematic review. *Pediatrics* 2015; 135(1): 126-41.
- [5] Wei B, Li L, He A, Zhang Y, Sun M, Xu Z. Hippocampal NMDAR-Wnt-Catenin signaling disrupted with cognitive deficits in adolescent offspring exposed to prenatal hypoxia. *Brain Res* 2016; 1631(1): 157-64.
- [6] Zhang X, Li L, Zhang X, Xie W, Li L, Yang D, et al. Prenatal hypoxia may aggravate the cognitive impairment and Alzheimer's disease neuropathology in APPSwe/PS1A246E transgenic mice. *Neurobiol Aging* 2013; 34(3): 663-78.
- [7] Kobayashi Y, Oguro A, Imaoka S. Feedback of hypoxia-inducible factor-1alpha (HIF-1alpha) transcriptional activity via redox factor-1 (Ref-1) induction by reactive oxygen species (ROS). *Free Radic Res* 2021; 55(2):154-164.
- [8] Massari M, Novielli C, Mandò C, Di Francesco S, Della Porta M, Cazzola R, et al. Multiple micronutrients and docosahexaenoic acid supplementation during pregnancy: A randomized controlled study. *Nutrients* 2020; 12(8): 24-32.
- [9] Roszkos R, Tóth T, Mézes M. practical use of n-3 fatty acids to improve reproduction parameters in the context of modern sow nutrition. *Animals* 2020; 10(7): 11-41.
- [10] Basak S, Vilasagaram S, Duttaroy AK. Maternal dietary deficiency of n-3 fatty acids affects metabolic and epigenetic phenotypes of the developing fetus. *Prostaglandins Leukot Essent Fat Acids* 2020; 158(1): 102109.
- [11] Gould JF, Smithers LG, Makrides M. The effect of maternal omega-3 (n-3) LCPUFA supplementation during pregnancy on early childhood cognitive and visual development: a systematic review and meta-analysis of randomized controlled trials. *Am J Clin Nutr.* 2013; 97(3): 531-44.
- [12] Yang R, Liu S, Zheng Y, Zhang M, Dang R, Tang M. Maternal diet of polyunsaturated fatty acid influence the physical and neurobehaviour of rat offspring. *Int J Dev Neurosci* 2018; 71(1): 156-62.
- [13] Kapourchali FR, Louis XL, Eskin MN, Suh M. A pilot study on the effect of early provision of dietary docosahexaenoic acid on testis development, functions, and sperm quality in rats exposed to prenatal ethanol. *Birth Defects Res* 2020; 112(1): 93-104.
- [14] Albert BB, Vickers MH, Gray C, Reynolds CM, Segovia SA, Derraik JG, et al. Fish oil supplementation to rats fed high-fat diet during

- pregnancy prevents development of impaired insulin sensitivity in male adult offspring. *Sci Rep* 2017; 7(1): 5595.
- [15] Decker MJ, Jones K, Keating GL, Damato EG, Darrah R. Maternal dietary supplementation with omega-3 polyunsaturated fatty acids confers neuroprotection to the newborn against hypoxia-induced dopamine dysfunction. *Sleep Sci* 2016; 9(2): 94-9.
- [16] Nalivaeva NN, Fisk L, Kochkina EG, Plesneva SA, Zhuravin IA, Babusikova EV, et al. Effect of hypoxia/ischemia and hypoxic preconditioning/reperfusion on expression of some amyloid-degrading enzymes. *Ann N Y Acad Sci* 2004; 1035(1): 21-33.
- [17] Liu G, Yan Y, Shi B, Huang J, Mu H, Li C, et al. Benefits of progesterone on brain immaturity and white matter injury induced by chronic hypoxia in neonatal rats. *J Thorac Cardiovasc Surg* 2020; 160(2): 55-66.
- [18] Mohammad Rezazadeh F, Saedi S, Rahmanifar F, Namavar MR, Dianatpour M, Tanideh N, et al. Fast free of acrylamide clearing tissue (FACT) for clearing, immunolabelling and three-dimensional imaging of partridge tissues. *Microsc Res Tech* 2018; 81(12): 1374-82.
- [19] Greco P, Nencini G, Piva I, Scioscia M, Volta CA, Spadaro S, et al. Pathophysiology of hypoxic-ischemic encephalopathy: a review of the past and a view on the future. *Acta Neurologica Belgica* 2020; 120(2): 277-88.
- [20] Bahtiyar MO, Buhimschi C, Ravishankar V, Copel J, Norwitz E, Julien S, et al. Contrasting effects of chronic hypoxia and nitric oxide synthase inhibition on circulating angiogenic factors in a rat model of growth restriction. *Am J Obstet Gynecol* 2007; 196(1): 72-81.
- [21] Huang L, Shen Z, Xu Q, Huang X, Chen Q, Li D. Increased levels of microRNA-424 are associated with the pathogenesis of fetal growth restriction. *Placenta* 2013; 34(7): 624-7.
- [22] Ream M, Ray AM, Chandra R, Chikaraishi DM. Early fetal hypoxia leads to growth restriction and myocardial thinning. *Am J Physiol Regul Integr Comp Physiol* 2008; 295(2): 583-95.
- [23] Morsing E, Malova M, Kahn A, Lätt J, Björkman-Burtscher IM, Maršál K, et al. Brain volumes and developmental outcome in childhood following fetal growth restriction leading to very preterm birth. *Front Physiol* 2018; 9: 1583.
- [24] Businelli C, De Wit C, Visser GH, Pistorius LR. Ultrasound evaluation of cortical brain development

- in fetuses with intrauterine growth restriction. *J Matern Fetal Neonatal Med* 2015; 28(11): 1302-7.
- [25] Miller SL, Huppi PS, Mallard C. The consequences of fetal growth restriction on brain structure and neurodevelopmental outcome. *J Physiol* 2016; 594(4): 807-23.
- [26] Weis SN, Pettenuzzo LF, Krolow R, Valentim LM, Mota CS, Dalmaz C, et al. Neonatal hypoxia-ischemia induces sex-related changes in rat brain mitochondria. *Mitochondrion* 2012; 12(2): 271-9.
- [27] Rizor A, Pajarillo E, Johnson J, Aschner M, Lee E. Astrocytic oxidative/nitrosative stress contributes to Parkinson's disease pathogenesis: the dual role of reactive astrocytes. *Antioxidants* 2019; 8(8): 265-84.
- [28] Li RC, Row BW, Kheirandish L, Brittan KR, Gozal E, Guo SZ, et al. Nitric oxide synthase and intermittent hypoxia-induced spatial learning deficits in the rat. *Neurobiol Dis* 2004; 17(1): 44-53.
- [29] Ruhland S, Hauser J, Kaunzinger I, Nakamura Y, Stollberg E, Lange KW. Effects of omega-3 fatty acids on working memory in rats with increased sugar intake. *J Funct Foods* 2020; 69(1): 1-5.
- [30] Yu X, Liu F, Liu Y, Bai B, Yin H, Wang H, et al. Omega-3 fatty acid protects cardiomyocytes against hypoxia-induced injury through targeting MiR-210-3p/CASP8AP2 axis. *Mol Cell Biochem* 2021, 476(1): 1-9.
- [31] Poitelon Y, Kopec AM, Belin S. Myelin fat facts: an overview of lipids and fatty acid metabolism. *Cells* 2020; 9(4): 812.
- [32] Mancino DN, Leicaj ML, Lima A, Roig P, Guennoun R, Schumacher M, et al. Developmental expression of genes involved in progesterone synthesis, metabolism and action during the post-natal cerebellar myelination. *J Steroid Biochem Mol Biol* 2021; 207: 105820.
- [33] Abu-Ouf NM, Jan MM. The influence of fish oil on neurological development and function. *Can J Neurol Sci* 2014; 41(1): 13-8.

## The Effect of Fish Oil on Histomorphometric Changes of Cerebrum and Cerebellum Caused by Hypoxia during Pregnancy in Female Rats' Offsprings: A Descriptive Study

**K. Khazaeel<sup>1</sup>, A. Sadeghi<sup>2</sup>, Z. Ghotbeddin<sup>3</sup>, Z. Basir<sup>4</sup>, M. Aliheidari<sup>5</sup>, A. Noorae<sup>6</sup>**

Received: 23/06/21 Sent for Revision: 04/08/21 Received Manuscript: 21/09/21 Accepted: 22/09/21

**Background and Objectives:** Hypoxia during pregnancy impairs fetal brain development. Fish oil acts as a reducer of oxidative stress, inflammation, and apoptosis in improving memory. This study aimed to determine the effect of fish oil on the histomorphometric changes of the offsprings' cerebrum and cerebellum caused by the hypoxia model during pregnancy rats.

**Materials and Methods:** In this experimental study, 36 pregnant female Wistar rats were divided into six groups (n=6), including control, hypoxia, fish oil (1 mg/kg/day; orally), fish oil (0.5 mg/kg/day; orally), hypoxia + fish oil (1 mg/kg/day; orally), and hypoxia + fish oil (0.5 mg/kg/day; orally). The treatment period ranged from the sixth to the 15th day of pregnancy. On day 30 after birth, the rats were euthanized, and after removing the brain and measuring its weight, it was fixed in 10% formalin buffer. Histomorphometric changes of cerebrum and cerebellum were evaluated using hematoxylin and eosin (H&E) staining. Data were analyzed using one-way analysis of variance and Tukey's post hoc tests.

**Results:** Hypoxia decreased the weight, volume, length, width, and thickness of the brain, and also increased the number of damaged neurons, the body size of Purkinje cells, and the percentage of damaged Purkinje cells (p<0.05). And administration of fish oil to hypoxic rats improved the mentioned parameters (p<0.05).

**Conclusion:** According to the present study results, hypoxia during pregnancy can have destructive effects on offsprings' brains, and administration of fish oil can to some extent prevent the detrimental effects of hypoxia on offsprings' brains.

**Keywords:** Cerebrum, Cerebellum, Hypoxia, Fish oil, Rat

**Funding:** This study was funded by Shahid Chamran University of Ahvaz.

**Conflict of interest:** None declared.

**Ethical approval:** The Ethics Committee of Shahid Chamran University of Ahvaz approved the study (EE/97.24.3.49914/scu.ac.ir).

**How to cite this article:** Khazaeel K, Sadeghi A, Ghotbeddin Z, Basir Z, Aliheidari M, Noorae A. The Effect of Fish Oil on Histomorphometric Changes of Cerebrum and Cerebellum Caused by Hypoxia during Pregnancy in Female Rats' Offsprings: A Descriptive Study. *J Rafsanjan Univ Med Sci* 2022; 20 (10): 1083-98. [Farsi]

1- Assistant Prof., Dept. of Basic Sciences, Faculty of Veterinary Medicine, Shahid Chamran University of Ahvaz, Ahvaz, Iran, ORCID: 0000-0002-4505-1106.

(Corresponding Author) Tel: (061) 33330011, Fax: (061) 33330011, E-mail: k.khazaeel@scu.ac.ir

2- PhD Candidate, Dept. of Basic Sciences, Faculty of Veterinary Medicine, Shahid Chamran University of Ahvaz, Ahvaz, Iran, ORCID: 0000-0002-7133-1566.

3- Associate Prof., Dept. of Basic Sciences, Faculty of Veterinary Medicine, Shahid Chamran University of Ahvaz, Ahvaz, Iran, ORCID: 0000-0003-2110-6333.

4- Assistant Prof., Dept. of Basic Sciences, Faculty of Veterinary Medicine, Shahid Chamran University of Ahvaz, Ahvaz, Iran, ORCID: 0000-0001-8954-7253.

5- MSc Student, Dept. of Basic Sciences, Faculty of Veterinary Medicine, Shahid Chamran University of Ahvaz, Ahvaz, Iran, ORCID: 0000-0001-5430-4147.

6- PhD Candidate, Dept. of Basic Sciences, Faculty of Veterinary Medicine, Shahid Chamran University of Ahvaz, Ahvaz, Iran, ORCID: 0000-0001-8690-2256.