

مقاله پژوهشی

مجله دانشگاه علوم پزشکی رفسنجان

دوره ۲۱، آبان ۱۴۰۱، ۸۶۸-۸۵۳

تأثیر حفاظتی کور کومین و ویتامین D بر تغییرات فیزیولوژیک و هیستوپاتولوژیک بیضه در موش‌های صحرائی بالغ تیمار شده با متوترکسات: یک مطالعه تجربی

مهناز دهقانی^۱، مهرداد شریعتی^۲، داوود مقدم‌نیا^۳

دریافت مقاله: ۱۴۰۱/۰۵/۱۹ ارسال مقاله به نویسنده جهت اصلاح: ۱۴۰۱/۰۶/۲۲ دریافت اصلاحیه از نویسنده: ۱۴۰۱/۰۸/۲۲ پذیرش مقاله: ۱۴۰۱/۰۸/۲۳

چکیده

زمینه و هدف: کور کومین و ویتامین D دارای فعالیت آنتی‌اکسیدانی می‌باشند. هدف از این پژوهش تعیین اثر حفاظتی کور کومین و ویتامین D بر تغییرات فیزیولوژیک و هیستوپاتولوژیک بیضه در موش‌های صحرائی بالغ تیمار شده با متوترکسات بود.

مواد و روش‌ها: در این مطالعه تجربی، ۲۵ سر موش صحرائی نر بالغ به ۵ گروه ۵ تایی تقسیم شدند. گروه کنترل، گروه شاهد: ۱ میلی‌لیتر آب مقطر به عنوان حلال، متوترکسات (۵ میلی‌گرم/کیلوگرم)، متوترکسات+کور کومین (۲۰۰ میلی‌گرم/کیلوگرم) + ویتامین D (۵۰۰ واحد بین‌المللی/کیلوگرم)، متوترکسات+کور کومین (۴۰۰ میلی‌گرم/کیلوگرم) + ویتامین D (۱۰۰۰ واحد بین‌المللی/کیلوگرم). پس از ۲۸ روز تیمار با کور کومین و ویتامین D (گاواژ)، خون‌گیری مستقیم از قلب جهت اندازه‌گیری غلظت سرمی هورمون لوتئینی (Luteinizing hormone; LH)، هورمون محرک فولیکول (Follicle-stimulating hormone; FSH) و هورمون تستوسترون انجام شد. بیضه‌ها خارج و تغییرات بافتی بعد از رنگ‌آمیزی هماتوکسیلین-ائوزین مورد بررسی قرار گرفت. داده‌ها با استفاده از آنالیز واریانس یک‌طرفه و آزمون تعقیبی Tukey تجزیه و تحلیل شد.

یافته‌ها: سطح هورمون تستوسترون، تعداد اسپرماتوگونی، اسپرماتوسیت، اسپرم و لیدیک، در گروه تجربی ۱ نسبت به گروه‌های کنترل و شاهد کاهش معنی‌داری نشان داد، اما سطح سرمی هورمون‌های LH و FSH افزایش معنی‌داری را نشان داد ($p < 0.05$). سطح هورمون تستوسترون، تعداد اسپرماتوگونی، اسپرماتوسیت، اسپرم و لیدیک در گروه‌های تجربی ۳ و ۴ نسبت به گروه تجربی ۱، افزایش معنی‌داری نشان داد، اما سطح سرمی هورمون‌های LH و FSH کاهش معنی‌داری نشان داد ($p < 0.05$).

نتیجه‌گیری: احتمالاً کور کومین و ویتامین D به دلیل داشتن خاصیت آنتی‌اکسیدانی و ضدالتهابی قادر است تغییرات فیزیولوژیک و هیستوپاتولوژیک بیضه در موش‌های صحرائی بالغ تیمار شده با متوترکسات را بهبود بخشد.

واژه‌های کلیدی: کور کومین، ویتامین D، متوترکسات، تستوسترون، بیضه، موش صحرائی

۱- کارشناسی ارشد فیزیولوژی جانوری، گروه زیست‌شناسی، واحد کازرون، دانشگاه آزاد اسلامی، کازرون، ایران

۲- دانشیار، گروه زیست‌شناسی، واحد کازرون، دانشگاه آزاد اسلامی، کازرون، ایران

۳- نویسنده مسئول) دکتری فیزیولوژی جانوری، گروه زیست‌شناسی، واحد کازرون، دانشگاه آزاد اسلامی، کازرون، ایران

تلفن: ۰۷۱-۴۲۳۳۰۵۰۸، دور نگار: ۰۷۱-۴۲۳۳۰۵۰۸، پست الکترونیکی: davood.moghadamnia@gmail.com

مقدمه

امروزه یکی از دغدغه‌های علم پزشکی ناباروری می‌باشد. آمارهای جهانی نشان می‌دهد که ۱۵ درصد زوج‌های جوان با مشکل ناباروری مواجه هستند [۱]. معمولاً اختلالات باروری به طور مساوی بین زنان و مردان توزیع می‌شود، یعنی فاکتورهای زنانه و مردانه به یک میزان در این امر دخیل هستند. در ناباروری با علت مردانه اختلالات اسپرماتوژنز ۹۰ درصد، اختلال انتقال اسپرم و عملکرد غدد ضمیمه ۶ درصد، اختلالات نعوظ ۲ درصد، اختلالات انزال ۱ درصد و اختلال در نزدیکی هم ۱ درصد از علل اصلی ناباروری را تشکیل می‌دهند. از تمام موارد ناباروری ۴۰ تا ۵۰ درصد به دلیل فاکتورهای مردانه است [۲].

متوترکسات (Methotrexate) در درمان لوسمی حاد کودکان و انواع لنفوم مؤثر است و در زنان مبتلا به کوریوکارسینوما ممکن است درمان قطعی بیماری باشد. تأکید فعلی در شیمی درمانی سرطان‌ها بر کاربرد ترکیبی از داروها است. متوترکسات وقتی با سایر داروها توأم گردد ممکن است در درمان بعضی از تومورهای بافت‌های تخمدان، کولون و کارسینوم پستان مفید واقع شود [۳]. متوترکسات در درمان لنفوسارکوم، لنفوم بورکیت، لوسمی لنفوبلاستیک حاد و تومورهای ناحیه سر و گردن کاربرد دارد [۴]. هم‌چنین، متوترکسات به عنوان درمان کمکی در استئوسارکوما، تومورهای مثانه، مغز، سینه و دستگاه ادراری-تناسلی استفاده می‌شود [۵]. متوترکسات امروزه به عنوان یکی از داروهای انتخابی در درمان آرتريت روماتوئید در نظر گرفته می‌شود و در ۶۰ درصد از بیماران با دوزهایی بسیار

پایین‌تر نسبت به شیمی درمانی سرطان‌ها، مفید واقع می‌شود [۶]. با وجود مصرف زیاد این دارو، متوترکسات دارای اثرات جانبی متنوعی در پستانداران می‌باشد. متوترکسات سبب اختلال در او وژنز و اسپرماتوژنز شده و ممکن است روی باروری اثر مهاری داشته باشد [۷]. متوترکسات مانند سایر مهارکننده‌های فولات، تراژون بوده و با مرگ جنینی در ارتباط است [۸].

کورکومین (Curcumin) ترکیب اصلی و فعال زردچوبه [۹]، رنگ‌دانه فنولیک زرد رنگی است که دارای طیف وسیعی از فعالیت‌های بیولوژیکی و فارماکولوژیکی می‌باشد [۱۰]. مهم‌ترین اثرات بیولوژیکی این ماده خواص ضد التهابی و ضد توموری آن است [۱۱]. علاوه بر این، کورکومین یک آنتی‌اکسیدان مطرح و یکی از قوی‌ترین پاک‌سازی‌کننده‌های رادیکال‌های آزاد می‌باشد که قادر است از تولید انواع رادیکال‌های آزاد اکسیژن (Reactive oxygen species; ROS) در محیط بیولوژیک و برون‌تنی جلوگیری نماید [۱۲]. تحقیقات نشان داده است که کورکومین از بیضه در برابر آسیب‌های هیستوپاتولوژیک ناشی از کادمیوم و استرس اکسیداتیو در موش محافظت می‌کند [۱۳]. هم‌چنین، کورکومین و کورستین با افزایش فعالیت هورمون‌های هیپوفیز-گناد و آنزیم‌های استروئیدوژن، اختلالات سیستم تناسلی ناشی از سایپرمتین و دلتامترین را در موش‌های صحرایی نر ویستار بهبود بخشیدند [۱۴]. بنابراین، کورکومین ممکن است به عنوان یک آنتی‌اکسیدان قوی در جلوگیری از ناهنجاری‌های عمده ناشی از استرس

اکسیداتیو متوترکسات و رادیکال‌های آزاد تولید شده در بیضه و اسپرم مفید و مؤثر واقع گردد [۱۵].

ویتامین D یک ویتامین محلول در چربی ضروری برای حفظ هموستاز کلسیم، سلامت استخوان و جلوگیری از شکستگی است و هم‌چنین با فشارخون بالا، دیابت، سندرم متابولیک، سرطان، بیماری‌های خودایمنی و عفونی و غیره مرتبط است [۱۶]. در انسان، منبع اولیه ویتامین D تبدیل ۷-دهیدروکلسترول به ویتامین D ناشی از اشعه فرابنفش B در پوست است [۱۷]. کمبود ویتامین D را با بروز و مرگ و میر بسیاری از انواع سرطان مرتبط می‌دانند. مهم‌تر از همه، در مطالعات صورت گرفته بر روی مدل حیوانی در شرایط *In vivo* و *In vitro* به وضوح اثرات ضد توموری ویتامین D نشان داده شده است [۱۸].

مطالعات مختلفی درباره اثرات مفید ویتامین D بر اسپرماتوزن انجام گرفته است. در مطالعه‌ای گزارش گردید که تیمار ترکیبی ویتامین D و E منجر به بهبود قابل توجهی در عملکرد تولید مثل تحت تأثیر فلوراید گردید [۱۹]. هم‌چنین، درمان با ویتامین D3 عملکرد بیضه را در موش‌های دیابتی از طریق مسیر سیگنال‌دهی گیرنده گاما/فاکتور رشد تبدیل‌کننده بتا ۱/فاکتور هسته‌ای کاپا B فعال شده توسط پراکسی زوم بهبود بخشید [۲۰].

راه‌های مختلفی برای درمان ناباروری پیشنهاد و توصیه شده است. در بسیاری از نقاط جهان استفاده از ویتامین D و کورکومین برای کنترل و درمان برخی بیماری‌ها مرسوم بوده است [۲۱]. البته اطلاعات دقیقی در مورد مکانیزم عمل آن وجود ندارد. با توجه به عوارض جانبی کم و خواص

آنتی‌اکسیدانی و ضد التهابی ویتامین D و کورکومین [۲۲]، هدف از پژوهش حاضر تعیین تأثیر حفاظتی کورکومین و ویتامین D بر تغییرات فیزیولوژیک و هیستوپاتولوژیک بیضه در موش‌های صحرایی بالغ تیمار شده با متوترکسات است.

مواد و روش‌ها

در این مطالعه تجربی از ۲۵ سر موش صحرایی نر بالغ نژاد ویستار با وزن تقریبی ۲۳۰ تا ۲۶۰ گرم و سن ۲/۵ تا ۳ ماه استفاده شد. کلیه حیوانات در خانه حیوانات دانشگاه آزاد اسلامی واحد کازرون تهیه و نگهداری شدند و این مطالعه در سال ۱۴۰۰ انجام شد. حیوانات به‌طور تصادفی در ۵ گروه ۵ تایی تا زمان انجام آزمایش در قفس‌های استاندارد و تحت شرایط یکسان با دمای ۲۲-۲۰ درجه سانتی‌گراد و با چرخه نوری ۱۲ ساعت روشنایی و ۱۲ ساعت تاریکی نگهداری شدند و رطوبت نسبی حدود ۶۵-۵۵ درصد کنترل و ثبت گردید. آب و غذای کافی در اختیار حیوانات قرار گرفت و رعایت معیارهای اخلاقی در پژوهش و تحقیقات بالینی و مطالعاتی بر روی حیوانات با توجه به بیانیه هلسینکی (قطعنامه انجمن بین‌المللی پزشکی) رعایت شد. کد اخلاق مطالعه IR.IAU.KAU.REC.1401.030 می‌باشد.

حیوانات به ۵ گروه ۵ تایی تقسیم شدند که عبارتند از: گروه کنترل: حیوانات در این گروه هیچ‌گونه دارو یا حلال دریافت نکردند. گروه شاهد: حیوانات در این گروه به مدت ۲۸ روز روزانه ۱ میلی‌لیتر آب مقطر به عنوان حلال دارو دریافت کردند. گروه تجربی ۱: حیوانات در این گروه به مدت ۲۸ روز متوترکسات با دوز ۵ میلی‌گرم بر کیلوگرم وزن بدن به صورت گاواژ دریافت کردند. گروه تجربی ۲: حیوانات در

این گروه به مدت ۲۸ روز متوترکسات با دوز ۵ میلی‌گرم بر کیلوگرم، کورکومین با دوز ۲۰۰ میلی‌گرم بر کیلوگرم و ویتامین D3 با دوز ۵۰۰ واحد بین‌المللی/کیلوگرم به صورت گاوژ دریافت کردند. گروه تجربی ۳: حیوانات در این گروه به مدت ۲۸ متوترکسات با دوز ۵ میلی‌گرم بر کیلوگرم، کورکومین با دوز ۴۰۰ میلی‌گرم بر کیلوگرم و ویتامین D3 با دوز ۱۰۰۰ واحد بین‌المللی/کیلوگرم به صورت گاوژ دریافت کردند.

متوترکسات (ساخت شرکت سیگما آلدریچ آلمان) و ویتامین D (ساخت شرکت داروسازی دانا ایران) بودند. طرز تهیه کورکومین با دوزهای ۲۰۰ و ۴۰۰ میلی‌گرم/کیلوگرم به این صورت بود که برای گروه تجربی ۲ به نسبت ۲۰۰ میلی‌گرم بر کیلوگرم کورکومین در ۱ میلی‌لیتر آب مقطر حل شد و برای گروه تجربی ۲ به نسبت ۴۰۰ میلی‌گرم بر کیلوگرم کورکومین در ۱ میلی‌لیتر آب مقطر حل شده و هر روز به صورت تازه تهیه گردیده و در شیشه‌های کوچک مشخص شده با برچسب ریخته و نگهداری شدند [۲۳-۲۴].

پس از پایان یافتن دوره تیمار حیوانات تحت تأثیر بی‌هوشی با اتر قرار گرفتند. خون‌گیری از بطن چپ قلب به عمل آمد. نمونه‌های خونی به دست آمده به مدت ۲۰ دقیقه در شرایط آزمایشگاهی نگهداری شدند و به مدت ۵ دقیقه در دور ۳۰۰۰ در دقیقه سانتریفیوژ (مدل EBA200، هتیچ، آلمان) شدند. سپس سرم هر لوله جمع‌آوری شد.

پس از جداسازی سرم، میزان غلظت سرمی هورمون محرک فولیکول (Follicle-stimulating hormone; FSH) و هورمون لوتئینی (Luteinizing hormone; LH) و

تستوسترون به روش معمول آزمایشگاهی یعنی رادیوایمونواسی (Radioimmunoassay) با کیت‌های مخصوص اندازه‌گیری شدند. کیت‌های هورمونی مورد استفاده در این تحقیق که شامل محلول‌های استاندارد، ید رادیواکتیو، آنتی‌بادی و بافر شستشو بود که همگی از شرکت کاوشیار خریداری و تهیه شدند.

هم‌چنین، در پایان آزمایش بیضه‌ها جدا شدند و از آن‌ها مقاطع بافتی تهیه شد [۲۵]. پس از رنگ آمیزی به روش هماتوکسیلین-ئوزین مطالعات بافتی با میکروسکوپ نوری (مدل E100، نیکون، ژاپن) صورت گرفت و شاخص‌های تراکم و آرایش لوله‌های اسپرم ساز، تعداد سلول‌های اسپرماتوگونی، اسپرماتوسیت و اسپرماتید، سلول‌های سرتولی و لیدیگ و هم‌چنین تراکم اسپرم در لومن مورد مطالعه قرار گرفتند [۲۶].

داده‌ها با استفاده از نرم‌افزار SPSS نسخه ۱۸ تجزیه و تحلیل شد. نتایج به صورت "خطای استاندارد میانگین \pm میانگین" گزارش شده است. پس از تأیید نرمال بودن توزیع فراوانی داده‌های جمع‌آوری شده، با استفاده از آزمون Shapiro-Wilk ($p > 0.05$) و همگنی واریانس گروه‌ها توسط آزمون Levene ($p > 0.05$)، به منظور مقایسه میانگین متغیرهای مورد بررسی در گروه‌های مورد مطالعه، از آنالیز واریانس یک‌طرفه و آزمون تعقیبی Tukey استفاده شد. سطح معنی‌داری در آزمون‌ها ۰/۰۵ در نظر گرفته شد.

نتایج

میانگین غلظت سرمی FSH و LH در گروه تجربی ۱ (متوترکسات، ۵ میلی‌گرم/کیلوگرم) نسبت به گروه‌های

کنترل و شاهد افزایش معنی‌داری نشان داد ($p < 0/001$). میانگین غلظت سرمی هورمون تستوسترون در گروه تجربی ۳ نسبت به گروه تجربی ۱ افزایش معنی‌داری نشان داد ($p = 0/004$) (جدول ۱).

میانگین غلظت سرمی هورمون تستوسترون در گروه تجربی ۱ نسبت به گروه کنترل و شاهد تغییر معنی‌داری نشان نداد ($p = 0/034$). میانگین تعداد سلول‌های سرتولی در گروه‌های تجربی ۲ ($p = 0/535$) و ۳ ($p = 0/669$) نسبت به گروه تجربی ۱ تغییر معنی‌داری نشان نداد. میانگین تعداد سلول‌های سرتولی در گروه‌های تجربی ۲ ($p = 0/118$) و ۳ ($p = 0/044$) نسبت به گروه‌های کنترل و شاهد تغییر معنی‌داری نشان نداد (جدول ۱).

میانگین غلظت سرمی FSH و LH در گروه‌های تجربی ۲ و ۳ نسبت به گروه تجربی ۱ کاهش معنی‌داری نشان داد ($p < 0/001$) (جدول ۱).

میانگین غلظت سرمی هورمون تستوسترون در گروه تجربی ۱ نسبت به گروه کنترل و شاهد کاهش معنی‌داری نشان داد ($p < 0/001$). میانگین غلظت سرمی هورمون تستوسترون در گروه تجربی ۲ نسبت به گروه تجربی ۱ افزایش معنی‌داری نشان داد ($p < 0/001$). میانگین غلظت سرمی هورمون تستوسترون در گروه تجربی ۲ نسبت به گروه‌های کنترل و شاهد کاهش معنی‌داری نشان داد

جدول ۱- مقایسه میانگین غلظت سرمی هورمون‌های LH، FSH و تستوسترون در گروه‌های مختلف موش صحرایی نر بالغ نژاد ویستار ($n=5$ در هر گروه)

گروه‌های مورد مطالعه	غلظت هورمون تستوسترون (نانوگرم/میلی‌لیتر)	غلظت هورمون FSH (واحد بین‌المللی/ میلی‌لیتر)	غلظت هورمون LH (واحد بین‌المللی/ میلی‌لیتر)	تعداد سلول‌های سرتولی
کنترل	$1/88 \pm 0/12$	$23/60 \pm 1/20$	$33/20 \pm 1/28$	$18/20 \pm 1/06$
شاهد	$1/68 \pm 0/17$	$26/40 \pm 1/02$	$36/20 \pm 1/71$	$20/20 \pm 1/01$
تجربی ۱ (متوترکسات، ۵ میلی‌گرم/کیلوگرم)	$0/58 \pm 0/03^a$	$52/80 \pm 1/80^a$	$68/00 \pm 1/58^a$	$19/80 \pm 0/86$
تجربی ۲ (متوترکسات، ۵ میلی‌گرم/کیلوگرم و کورکومین، ۲۰۰ میلی‌گرم/کیلوگرم و ویتامین D، ۵۰۰ واحد بین‌المللی/کیلوگرم)	$1/48 \pm 0/13^{ab}$	$28/60 \pm 1/83^b$	$38/20 \pm 1/28^b$	$19/40 \pm 1/07$
تجربی ۳ (متوترکسات، ۵ میلی‌گرم/کیلوگرم و کورکومین، ۴۰۰ میلی‌گرم/کیلوگرم و ویتامین D، ۱۰۰۰ واحد بین‌المللی/کیلوگرم)	$1/58 \pm 0/12^b$	$28/20 \pm 2/15^b$	$36/40 \pm 1/20^b$	$19/60 \pm 0/50$

داده‌های جدول به صورت "خطای استاندارد میانگین \pm میانگین" گزارش شده است. علامت *a* نشان دهنده اختلاف معنی‌دار گروه‌های تجربی با گروه‌های کنترل و شاهد در سطح معنی‌داری ۰/۰۵ می‌باشد. علامت *b* نشان دهنده اختلاف معنی‌دار گروه‌های تجربی ۲ و ۳ با گروه تجربی ۱ در سطح معنی‌داری ۰/۰۵ می‌باشد. آنالیز واریانس یک‌طرفه و آزمون تعقیبی Tukey

میانگین تعداد سلول‌های اسپرماتوگونی، اسپرم و لیدیک در گروه تجربی ۱ نسبت به گروه کنترل و شاهد کاهش معنی‌داری نشان داد ($p < 0/001$). میانگین تعداد سلول‌های اسپرماتوگونی، اسپرماتوسیت، اسپرم و لیدیک در گروه‌های تجربی ۲ و ۳ نسبت به گروه تجربی ۱ افزایش معنی‌داری نشان داد ($p < 0/001$). میانگین تعداد سلول‌های اسپرماتوگونی، اسپرماتوسیت، اسپرم و لیدیک در گروه‌های تجربی ۲ و ۳ نسبت به گروه تجربی ۱ کاهش معنی‌داری نشان داد ($p < 0/001$) (جدول ۲).

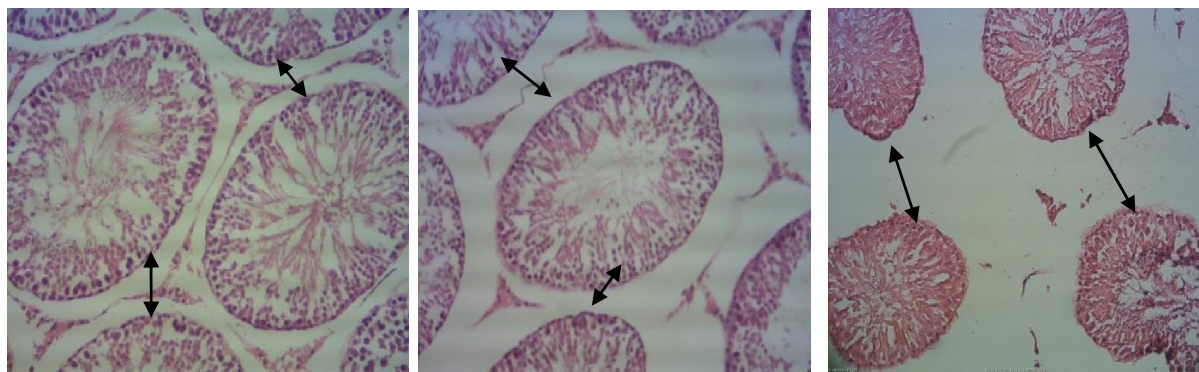
جدول ۲- مقایسه میانگین تعداد سلول‌های اسپرماتوگونی، اسپرماتوسیت اولیه، اسپرماتید و لیدیک در گروه‌های مختلف موش صحرائی نر بالغ نژاد ویستار ($n=5$ در هر گروه)

گروه‌های مورد مطالعه	تعداد سلول‌های اسپرماتوگونی	تعداد سلول‌های اسپرماتوسیت	تعداد سلول‌های اسپرم	میانگین تعداد سلول‌های لیدیک
کنترل	$37/80 \pm 1/52$	$71/40 \pm 1/28$	$118/00 \pm 1/76$	$14/00 \pm 0/70$
شاهد	$37/00 \pm 1/76$	$71/60 \pm 1/86$	$118/20 \pm 1/85$	$14/20 \pm 1/06$
تجربی ۱ (متوترکسات، ۵ میلی‌گرم/کیلوگرم)	$15/40 \pm 0/92$	$28/00 \pm 1/81$	$51/20 \pm 1/46$	$4/60 \pm 0/67$
تجربی ۲ (متوترکسات، ۵ میلی‌گرم/کیلوگرم و کورکومین، ۲۰۰ میلی‌گرم/کیلوگرم و ویتامین D، ۵۰۰ واحد بین‌المللی/کیلوگرم)	$24/60 \pm 1/20$	$43/20 \pm 3/30$	$105/80 \pm 4/09$	$8/60 \pm 0/92$
تجربی ۳ (متوترکسات، ۵ میلی‌گرم/کیلوگرم و کورکومین، ۴۰۰ میلی‌گرم/کیلوگرم و ویتامین D، ۱۰۰۰ واحد بین‌المللی/کیلوگرم)	$35/20 \pm 1/71$	$63/00 \pm 1/81$	$109/80 \pm 4/78$	$12/00 \pm 0/70$

داده‌های جدول به صورت "خطای استاندارد میانگین \pm میانگین" گزارش شده است. علامت *a* نشان دهنده اختلاف معنی‌دار گروه‌های تجربی با گروه‌های کنترل و شاهد در سطح معنی‌داری ۰/۰۵ می‌باشد. علامت *b* نشان دهنده اختلاف معنی‌دار گروه‌های تجربی ۲ و ۳ با گروه تجربی ۱ در سطح معنی‌داری ۰/۰۵ می‌باشد. آنالیز واریانس یک‌طرفه و آزمون تعقیبی Tukey

شد. اپی‌تلیوم زایشی لوله‌ها شکل طبیعی خود را حفظ کرده و سلول‌ها دارای نظم و ترتیب و به هم پیوستگی هستند (اشکال الف و ب).

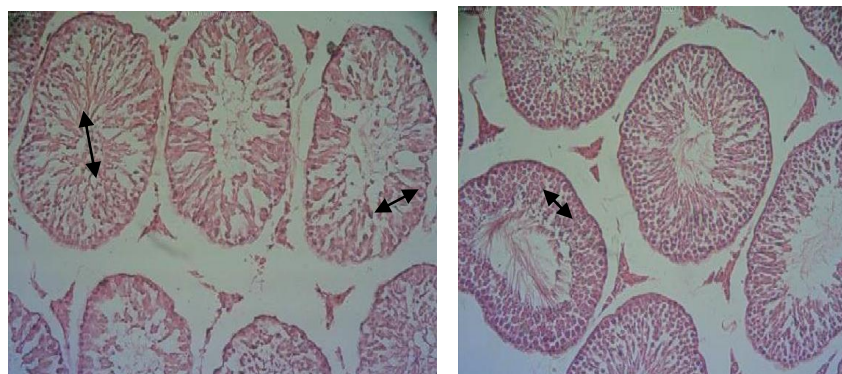
بررسی فتومیکروگراف تهیه شده از لوله‌های اسپرم ساز نشان داد که در گروه‌های کنترل و شاهد لوله‌های اسپرم ساز با تراکم زیاد، فاصله کم و بسیار مرتب در بافت بیضه دیده



شکل الف

شکل ب

شکل ج



شکل د

شکل پ

شکل ۱- تصاویر میکروسکوپی از بافت بیضه موش‌های صحرایی نر بالغ در گروه‌های مختلف. رنگ آمیزی همانوکسیلین-انوزین، بزرگ‌نمایی $\times 10$ (به ترتیب از بالا سمت چپ به راست)

شکل الف- تصویر میکروسکوپی بافت بیضه در گروه کنترل، شکل ب- تصویر میکروسکوپی بافت بیضه در گروه شاهد، شکل ج- تصویر میکروسکوپی بافت بیضه در گروه تجربی ۱، شکل د- تصویر میکروسکوپی بافت بیضه در گروه تجربی ۲، شکل پ- تصویر میکروسکوپی بافت بیضه در گروه تجربی ۳.

نسبت به سایر گروه‌ها کاهش یافته و آثاری از واکوتلازایی در آن دیده شد (شکل ج). بررسی بافت شناسی بیضه موش در گروه تجربی ۲ و مقایسه آن با گروه تجربی ۱، نشان داد که تغییرات بافتی از نظر ساختار لوله‌های اسپرم ساز، تعداد، اندازه فضای بینابینی و تراکم سلول‌های درون لوله‌های

در گروه تجربی ۱ در مقایسه با گروه کنترل و شاهد (اشکال الف و ب) آتروفی لوله‌های اسپرم ساز مشاهده گردید. علاوه بر این، تغییرات افزایش وسعت بافت بینابینی به همراه ادم بافتی، تخریب اسپرmatوزنز و کاهش تراکم اسپرم‌ها مشاهده شد. در این گروه ضخامت اپی‌تلیوم زایشی

اسپرم ساز صورت گرفته است و از آسیب بافتی کاسته شده است ولی مشابه گروه‌های کنترل و شاهد نبود (شکل د). در گروه تجربی ۳، ساختار لوله‌های اسپرم ساز مشابه گروه‌های کنترل و شاهد بود. تغییرات تخریبی بافتی و بی‌نظمی‌های ایجاد شده توسط متوترکسات تعدیل یافته بود به طوری که اپی‌تلیوم زایشی لوله‌های اسپرم ساز دارای ساختار طبیعی بوده و اسپرماتوژنز طبیعی داشتند (شکل پ).

بحث

نتایج مطالعه حاضر کاهش قابل توجهی در تعداد اسپرماتوگونی، اسپرماتوسیت، اسپرم در موش‌های دریافت کننده متوترکسات در مقایسه با گروه‌های کنترل و شاهد نشان داد. نتایج کاهش قابل توجهی در تستوسترون سرم و افزایش LH، FSH در متوترکسات در گروه متوترکسات در مقایسه با گروه کنترل و شاهد نشان داد. سطح پایین‌تر تستوسترون سرم در موش‌های تحت درمان با متوترکسات را می‌توان به سلول‌های لیدیگ آسیب دیده نسبت داد که در مطالعه حاضر مشاهده گردید.

مطالعات متعددی نشان داده‌اند که موش‌های صحرایی بالغ تیمار شده با متوترکسات مسمومیت بیضه‌ای را نشان می‌دهند. در مطالعه Sukhotnik و همکاران مشخص شد که متوترکسات باعث ایجاد آپوپتوز سلول‌های زاینده و اختلال در اسپرم‌زایی در موش صحرایی می‌شود. حیوانات تحت درمان با متوترکسات تغییرات حداقلی را در پارامترهای بافت‌شناسی اسپرم‌زایی نشان دادند، اما آپوپتوز سلول‌های

زاینده به طور قابل توجهی در مقایسه با موش‌های کنترل افزایش یافت (افزایش سه برابری). موش‌های تحت درمان با متوترکسات روندی به سمت کاهش آپوپتوز سلول‌های زاینده را نشان دادند و علائم بافت‌شناسی اختلال در اسپرم‌زایی (کاهش تعداد لایه‌های سلول زاینده) را نشان دادند. افزایش قابل توجهی در آپوپتوز سلولی در موش‌های تحت درمان با متوترکسات با سطوح بالاتر پروتئین Bax/Bcl-2 در ارتباط بود [۲۷]. علاوه بر این، مطالعه Borovskaya و همکاران نشان داد که در موش‌های تحت درمان با متوترکسات، اختلال DNA (Deoxyribonucleic Acid) سلول‌های بیضه مشاهده شد [۲۸].

هم‌چنین، در مطالعه Nouri و همکاران مشخص گردید که متوترکسات باعث افزایش معنی‌دار بافت بینابینی و ضخامت کپسول و کاهش وزن بیضه و بدن شد. هم‌چنین، متوترکسات باعث کاهش قابل توجه قطر لوله اسپرم‌ساز و ضخامت اپیتلیوم شد. در گروه متوترکسات، پارامترهای اسپرم به طور معنی‌داری کاهش یافت [۲۹]. نتایج مطالعه حاضر با این تحقیق همخوانی دارد. همسو با نتایج تحقیق حاضر، در مطالعه Sherif و همکاران نشان داده شد که متوترکسات منجر به افزایش تولید گونه‌های فعال اکسیژن و نیتروژن و پراکسیداسیون لیپیدی گردید. متوترکسات منجر به افزایش در اینترلوکین- β ۱، فاکتور نکروز تومور آلفا و فعالیت کاسپاز-۳ در حیوانات تحت درمان شد. علاوه بر این، متوترکسات منجر به کاهش تستوسترون با آنزیم‌های نشانگر

گروه در معرض فرمالدئید و کورکومین به طور معنی‌داری بیشتر از گروه در معرض فرمالدئید بود [۳۲]. نتایج مطالعه حاضر با این تحقیق همخوانی دارد.

علاوه بر این، در مطالعه Khalajji و همکاران اثر محافظتی کورکومین بر باروری موش‌های صحرایی بعد از آن قرار گرفتن در معرض لامپ‌های فلورسنت فشرده مورد بررسی قرار گرفت. نتایج این مطالعه نشان داد که لامپ‌های فلورسنت فشرده به طور قابل توجهی سطح سرمی هورمون محرک فولیکول، تعداد اسپرم‌ها را کاهش دادند و همچنین شکل‌های غیر طبیعی اسپرم افزایش یافت. نتایج نشان داد که مکمل کورکومین به دنبال در معرض لامپ‌های فلورسنت فشرده این تغییرات را معکوس کرد. این نتایج نشان می‌دهد که در معرض لامپ‌های فلورسنت فشرده به شدت به بیضه آسیب می‌رسانند، در حالی که کورکومین به عنوان یک آنتی‌اکسیدان اثرات محافظتی بر اثرات نامطلوب بیضه ناشی از در معرض لامپ‌های فلورسنت فشرده داشت [۳۳]. یافته‌های مطالعه حاضر با این تحقیق همخوانی دارد.

در مطالعه Akintunde و همکاران نشان دادند که کورکومین اختلال عملکرد محور هیپوتالاموس-هیپوفیز-بیضه مرتبط با پارکینسون با واسطه بیسفنول A در موش را اصلاح می‌کند. از نظر درمانی، کورکومین هورمون‌های هیپوتالاموس-هیپوفیز-بیضه را از طریق تعدیل استیل کولین استراز (Acetylcholinesterase; AChE) و فعالیت‌های حرکتی، کاهش سطح NO داخل سلولی، پیش‌گیری از آسیب استریاتوم و همچنین آسیب اکسیداتیو افزایش داد

عملکرد بیضه، همراه با کاهش عملکرد اسپرم در حیوانات تحت درمان شد [۳۰].

در مطالعه حاضر، کاهش تستوسترون سرم، تعداد اسپرماتوگونی، اسپرماتوسیت، اسپرم و افزایش LH، FSH در موش‌های دریافت کننده متوترکسات مشاهده گردید. با این حال، کورکومین و ویتامین D با مقادیر مختلف قادر به تعدیل این اثر بود. از این رو، کورکومین و ویتامین D نقش محافظتی در کاهش اثرات سمی بیضه‌ای ناشی از متوترکسات ایفا می‌کنند.

اثر آنتی‌اکسیدانی کورکومین در مطالعات گذشته بر روند اسپرماتوژنز تأیید شده است. مطابق با یافته‌های تحقیق حاضر در مطالعه Abdelhamid و همکاران گزارش شد که کورکومین دارای اثرات آنتی‌اکسیدانی، ضد التهابی و تعدیل کننده ایمنی است و قادر است آسیب اکسیداتیو بیضه‌ای ناشی از استات سرب را در موش به حداقل برساند. درمان با کورکومین تا حدی تغییرات هماتولوژیک، بیوشیمیایی و هیستوپاتولوژیک ناشی از استات سرب را بهبود بخشید. همچنین، مشاهده شد که کورکومین به طور قابل توجهی بیان آنزیم‌های استروئیدوزن بیضه را ترمیم می‌کند [۳۱]. مطالعه Fathi و همکاران نشان داد که کورکومین به عنوان یک آنتی‌اکسیدان آسیب ناشی از فرمالدئید در پارامترهای اسپرم و شاخص‌های استریولوژیک در بیضه‌های موش را کاهش می‌دهد. در این مطالعه شاخص‌های استریولوژیک، از جمله تعداد سلول‌های لیدیک و اسپرماتوگونی و نسبت سطح به حجم لوله‌های اسپرم‌ساز در

تحرك كم اسپرم را نشان دادند. در این موش‌ها بیان mRNA و پروتئین CYP2R1 ویتامین D3 هیدروکسیله به طور قابل توجهی کاهش یافت. علاوه بر این، در این موش‌ها CYP11A1 و CYP11A2 که تستوسترون را سنتز می‌کنند، به طور قابل توجهی کاهش یافتند. پس از مصرف مکمل با 25OHD3، غلظت سرمی 25OHD3 سطح تستوسترون و تحرك اسپرم افزایش یافت، اما نمی‌تواند درجه چاقی، بیان CYP2R1 و آسیب کبدی را بهبود بخشد [۳۷]. یافته‌های مطالعه حاضر با این تحقیق همخوانی دارد.

همسو با نتایج تحقیق ما، در مطالعه Moghadam و همکاران تأثیر ویتامین D بر آپوپتوز و کیفیت اسپرم در آستنوزواسپرمی را مورد بررسی قرار دادند. در این مطالعه مشخص شد که ویتامین D می‌تواند تحرك، آپوپتوز اولیه و نکروز اسپرم را به ویژه در مردان استنوزواسپرم بهبود بخشد و می‌تواند اثر درمانی داشته باشد [۳۸]. هم‌چنین، در مطالعه Hassannejad و همکاران تأثیر تیمار ویتامین D بر پارامترهای اسپرم موش‌های تحت درمان با بوسولفان مورد بررسی قرار گرفت. نتایج نشان دهنده افزایش کیفیت پارامترهای اسپرم در گروه تحت درمان با ویتامین D بود [۳۹]. علاوه بر این، در مطالعه Asadpour و همکاران نشان داد که دوز بالا (۵۰ نانوگرم در میلی‌لیتر) ویتامین D از اسپرم گاوهای نر نرموزواسپرم در برابر فرآیند انجماد محافظت می‌کند و منجر به کیفیت بالاتر اسپرم منجمد گاو نر می‌شود [۴۰]. یافته‌های مطالعه حاضر با این تحقیق همخوانی دارد.

[۳۴]. همسو با نتایج مطالعه حاضر، در مطالعه Karimi و همکاران اثرات حفاظتی کورکومین بر سمیت بیضه ناشی از نانوذرات دی اکسید تیتانیوم در موش تأیید گردید. پیش‌درمانی با کورکومین پارامترهای مورفومتریکی بیضه را بهبود بخشید و سطح تستوسترون را افزایش داد. کورکومین هم‌چنین پارامترهای اسپرم از جمله تعداد اسپرم، تحرك و درصد ناهنجاری را بهبود بخشید [۳۵]. نتایج مطالعه حاضر با تحقیقات گذشته همخوانی دارد.

اثر محافظتی ویتامین D در مطالعات گذشته بر روند اسپرماتوژنز تأیید شده است. همسو با مطالعه ما Lerchbaum و همکارش گزارش کردند که گیرنده ویتامین D و آنزیم‌های متابولیزه‌کننده ویتامین D در بافت‌های تولید مثلی زنان و مردان یافت می‌شود. موش‌های ناک اوت Vdr دارای نارسایی قابل توجه غدد جنسی، کاهش تعداد و تحرك اسپرم و ناهنجاری‌های بافت‌شناسی بیضه، تخمدان و رحم هستند. در مردان، ویتامین D ارتباط مثبتی با کیفیت مایع منی و وضعیت آندروژن دارد. علاوه بر این، درمان ویتامین D ممکن است سطح تستوسترون را افزایش دهد [۳۶].

در مطالعه Feng و همکاران مشخص شد که 25OHD3 سرم موش‌های چاق تحت تأثیر آسیب کبدی قرار دارد و با سطح تستوسترون و تحرك اسپرم ارتباط دارد. غلظت 25OHD3 در سرم موش‌های چاق القاء شده با رژیم غذایی پرچرب به طور قابل توجهی کاهش یافت و این موش‌ها هیپرتروفی کبد همراه با آسیب غیر طبیعی کبد، هیپرتروفی بیضه، سطوح پایین تستوسترون، سطوح بالای لپتین و

از محدودیت‌های مطالعه حاضر این که مکانیسم‌های مولکولی درگیر در روند حفاظتی کورکومین و ویتامین D بررسی نشد. لذا نیاز به مطالعات بیشتر دارد. همچنین، ارزیابی آنزیم‌های آنتی‌اکسیدانی و تعیین اثرات حفاظتی کورکومین و ویتامین D بر سمیت‌های کبدی و کلیوی ناشی از متوترکسات جهت مطالعات آتی پیشنهاد می‌شود. با توجه به محدودیت‌های زمانی، بررسی‌های آنزیم‌های شرایط استرس اکسیداتیو امکان‌پذیر نشد، بنابراین در راستای تکمیل پژوهش اخیر می‌توان به بررسی دوزهای بالاتر کورکومین و ویتامین D بر فاکتورهای استرس اکسیداتیو از جمله ظرفیت آنتی‌اکسیدانی تام سرم، اندازه‌گیری آنزیم‌های سوپراکسید دیسموتاز، کاتالاز و پراکسیداز نیز پرداخته شود.

نتیجه‌گیری

با توجه به نتایج این تحقیق، متوترکسات منجر به جلوگیری از توسعه و بلوغ اسپرم گردید که با افزایش دوز کورکومین و ویتامین D میزان غلظت سرمی تستوسترون افزایش یافت و این امر موجب افزایش در تعداد سلول‌های اسپرماتوگونی و اسپرماتوسیت اولیه و در نهایت افزایش

تعداد سلول‌های اسپرم گردید. یافته‌های این مطالعه نشان داد که کورکومین و ویتامین D قادر است تغییرات غلظت سرمی تستوسترون، FSH، LH و بافت بیضه القاء شده توسط متوترکسات در موش‌های صحرایی نر بالغ را اصلاح کند. احتمالاً کورکومین و ویتامین D در جلوگیری از اثرات مخرب متوترکسات بر تغییرات فیزیولوژیک و هیستوپاتولوژیک بیضه اثر حفاظتی دارد که مربوط به اثرات آنتی‌اکسیدانی کورکومین و ویتامین D در غیرفعال کردن رادیکال‌های آزاد می‌باشد. افزایش دوز و دفعات تجویز کورکومین و ویتامین D می‌تواند به اثرات حفاظتی بهتری شود و در نتیجه برای تولید دارویی جدید گام بزرگی برداشت.

تشکر و قدردانی

این مقاله برگرفته از پایان‌نامه کارشناسی ارشد فیزیولوژی جانوری می‌باشد. بدین‌وسیله از همکاری صمیمانه معاونت پژوهشی دانشگاه آزاد کازرون به جهت فراهم آوردن محیط و تجهیزات مناسب برای مطالعه تشکر و قدردانی به عمل می‌آید.

References

- [1] Agarwal A, Mulgund A, Hamada A, Chyatte MR. A unique view on male infertility around the globe. *Reprod Biol Endocrinol* 2015; 13: 37.
- [2] Kumar N, Singh AK. Trends of male factor infertility, an important cause of infertility: A review of literature. *J Hum Reprod Sci* 2015; 8(4): 191.
- [3] Jansen G, Assaraf YG, Kaspers GJ, Cloos J. Methotrexate resistance in relation to treatment outcome in childhood acute lymphoblastic leukemia. *J Hematol Oncol* 2015; 8: 61.
- [4] Huang S, Jin L, Yang J, Duan LY, Zhang M, Zhou JC, et al. Study on Relationships of Tumor Status and Gene Polymorphism With Blood Concentration of MTX and Toxicities in 63 Pediatric Mature B Cell Lymphoma in Chinese Population. *Technol Cancer Res Treat* 2021; 20: 1533033821995288.
- [5] Koźmiński P, Halik PK, Chesori R, Gniazdowska E. Overview of Dual-Acting Drug Methotrexate in Different Neurological Diseases, Autoimmune Pathologies and Cancers. *Int J Mol Sci* 2020; 21(10): 3483.
- [6] Perng WT, Hung YM, Chang R, Lin CL, Chiou JY, Chen HH, et al. Methotrexate at middle and high accumulative doses might be associated with lower risk of new-onset cancers in patients with rheumatoid arthritis: a nationwide population-based cohort study. *Ther Adv Musculoskelet Dis* 2020; 12: 1759720X20981221.
- [7] Verberne EA, de Haan E, van Tintelen JP, Lindhout D, van Haelst MM. Fetal methotrexate syndrome: a systematic review of case reports. *Reproductive Toxicology* 2019; 87: 125-39.
- [8] Tian N, Lv DY, Yu J, Ma WY. Methotrexate impaired in-vivo matured mouse oocyte quality and the possible mechanisms. *BMC Mol Cell Biol* 2020; 21(1): 51.
- [9] Yun SS, Kim SP, Kang MY, Nam SH. Inhibitory effect of curcumin on liver injury in a murine model of endotoxemic shock. *Biotechnology letters* 2010; 32(2): 209-14.
- [10] Azza M, El-Wakf ME, Elhabiby MW, El-kholy EG, El-Ghany EA. Use of tumeric and curcumin to alleviate adverse reproductive outcomes of water: Nitrate pollution in male rats. *Nat Sci* 2011; 9: 229-39.
- [11] Fadus MC, Lau C, Bikhchandani J, Lynch HT. Curcumin: An age-old anti-inflammatory and anti-

- neoplastic agent. *J Tradit Complement Med* 2017; 7(3): 339-46.
- [12] Barzegar A, Moosavi-Movahedi AA. Intracellular ROS protection efficiency and free radical-scavenging activity of curcumin. *PLoS One* 2011; 6(10): e26012.
- [13] Sharma P, Aslam Khan I, Singh R. Curcumin and Quercetin Ameliorated Cypermethrin and Deltamethrin-Induced Reproductive System Impairment in Male Wistar Rats by Upregulating The Activity of Pituitary-Gonadal Hormones and Steroidogenic Enzymes. *Int J Fertil Steril* 2018; 12(1): 72-80.
- [14] Momeni HR, Eskandari N. Curcumin protects the testis against cadmium-induced histopathological damages and oxidative stress in mice. *Hum Exp Toxicol* 2020; 39(5): 653-61.
- [15] Kilinc L, Uz YH. Protective effects of curcumin against methotrexate-induced testicular damage in rats by suppression of the p38-MAPK and nuclear factor-kappa B pathways. *Clin Exp Reprod Med* 2021; 48(3): 211-20.
- [16] Jeon SM, Shin E. Exploring vitamin D metabolism and function in cancer. *Exp Mol Med* 2018; 50(4): 1-4.
- [17] Holick MF, Chen TC. Vitamin D deficiency: a worldwide problem with health consequences. *Am J Clin Nutr* 2008; 87(4): 1080S-6S.
- [18] Chiang KC, Chen TC. The anti-cancer actions of vitamin D. *Anticancer Agents Med Chem* 2013; 13(1): 126-39.
- [19] Liu Y, He Y, Wang Q, Guo F, Huang F, Ji L, et al. Vitamin D3 supplementation improves testicular function in diabetic rats through peroxisome proliferator-activated receptor- γ /transforming growth factor-beta 1/nuclear factor-kappa B. *J Diabetes Investig* 2019; 10(2): 261-71.
- [20] Kumar N, Sood S, Arora B, Singh M. To study the effect of vitamin D and E on sodium-fluoride-induced toxicity in reproductive functions of male rabbits. *Toxicol Int* 2012; 19(2): 182.
- [21] Agarwal A, Leisegang K, Majzoub A, Henkel R, Finelli R, Panner Selvam MK, et al. Utility of Antioxidants in the Treatment of Male Infertility: Clinical Guidelines Based on a Systematic Review and Analysis of Evidence. *World J Mens Health* 2021; 39(2): 233-90.
- [22] Filippelli M, Campagna G, Vito P, Zotti T, Ventre L, Rinaldi M, et al. Anti-inflammatory Effect of Curcumin, Homotaurine, and Vitamin D3 on Human

- Vitreous in Patients With Diabetic Retinopathy. *Front Neurol* 2021; 11: 592274.
- [23] Zha W, Bai Y, Xu L, Liu Y, Yang Z, Gao H, et al. Curcumin Attenuates Testicular Injury in Rats with Streptozotocin-Induced Diabetes. *Biomed Res Int* 2018; 2018: 7468019.
- [24] Nourozi A, Shariati M. Protective Effect of Vitamin D on Spermatogenesis and Testicular Tissue Changes in Adult Rats Treated with Thioacetamide. *Aumj* 2020; 9(2): 107-22. [Farsi]
- [25] Mehdikhani H, Aqababa H, Sadeghi L. Effect of Zirconium oxide nanoparticle on serum level of testosterone and spermatogenesis in the rat: An experimental study. *Int J Reprod Biomed* 2020; 18(9): 765-76.
- [26] Hu S, Zhu L, Song Y, Zhao X, Chen Q, Pan Y, et al. Radiation-induced abscopal reproductive effect is driven by TNF- α /p38 MAPK/Rac1 axis in Sertoli cells. *Theranostics* 2021; 11(12): 5742-58.
- [27] Sukhotnik I, Nativ O, Roitburt A, Bejar D, Coran AG, Mogilner JG, et al. Methotrexate induces germ cell apoptosis and impairs spermatogenesis in a rat. *Pediatr Surg Int* 2013; 29(2): 179-84.
- [28] Borovskaya TG, Shchemerova YA, Bokhan EA, Grigor'eva VA, Vychuzhanina AV, Poluektova ME, et al. Experimental Evaluation of Long-Term Toxic Effects of Methotrexate on Male Reproductive System. *Bull Exp Biol Med* 2021; 171(1): 37-40.
- [29] Nouri HS, Azarmi Y, Movahedin M. Effect of growth hormone on testicular dysfunction induced by methotrexate in rats. *Andrologia* 2009; 41(2): 105-10.
- [30] Sherif IO, Al-Mutabagani LA, Sarhan OM. *Ginkgo biloba* Extract Attenuates Methotrexate-Induced Testicular Injury in Rats: Cross-talk Between Oxidative Stress, Inflammation, Apoptosis, and miRNA-29a Expression. *Integr Cancer Ther* 2020; 19: 1534735420969814.
- [31] Abdelhamid FM, Mahgoub HA, Ateya AI. Ameliorative effect of curcumin against lead acetate-induced hemato-biochemical alterations, hepatotoxicity, and testicular oxidative damage in rats. *Environ Sci Pollut Res Int* 2020; 27(10): 10950-65.
- [32] Fathi E, Shahedi A, Hosseinisharifabad M, Vakili M. Protective Effects of Curcumin on Sperm and Stereological Parameters in Testes of Formaldehyde-Exposed NMRI Mice: An Experimental Study. *International Journal of Medical Laboratory* 2021; 8(1): 35-43.
- [33] Khalaji N, Namyari M, Rasmi Y, Pourjabali M, Chodari L. Protective effect of curcumin on fertility

- of rats after exposure to compact fluorescent lamps: An experimental study. *Int J Reprod Biomed* 2018; 16(7): 447-54.
- [34] Akintunde JK, Farouk AA, Mogbojuri O. Metabolic treatment of syndrome linked with Parkinson's disease and hypothalamus pituitary gonadal hormones by turmeric curcumin in Bisphenol-A induced neuro-testicular dysfunction of wistar rat. *Biochem Biophys Rep* 2018; 17: 97-107.
- [35] Karimi S, Khorsandi L, Nejaddehbashi F. Protective effects of Curcumin on testicular toxicity induced by titanium dioxide nanoparticles in mice. *JBRA Assisted Reproduction* 2019; 23(4): 344.
- [36] Lerchbaum E, Obermayer-Pietsch B. Vitamin D and fertility: a systematic review. *Eur J Endocrinol* 2012; 166(5): 765-78.
- [37] Feng M, Wang K, Wei H, Zhang S, Chen Y. Serum 25OHD3 of Obese Mice Is Affected by Liver Injury and Correlates with Testosterone Levels and Sperm Motility. *Obesity facts* 2021; 14(5): 559-67.
- [38] Moghadam MT, Hosseini G, Absalan F, Tabar MH, Nikbakht R. Effects of Vitamin D on Apoptosis and Quality of Sperm in Asthenozoospermia. *JBRA Assist Reprod* 2020; 24(3): 316-23.
- [39] Hassannejad S, Ghamari R, Saremi MA, Shojaei Baghini S. The effect of vitamin D treatment on the sperm parameters of mice treated with busulfan. *Personalized Medicine Journal* 2020; 4(16): 17-9.
- [40] Asadpour R, Taravat M, Rahbar M, Khoshniyat M, Hamidian G. Effects of vitamin D supplementation in extender on sperm kinematics and apoptosis following the freeze-thaw process in normozoospermic and asthenozoospermic Holstein bulls. *Basic Clin Androl* 2021; 31(1): 20.

The Protective Effect of Curcumin and Vitamin D on Physiological and Histopathological Changes of Testis in Adult Rats Treated with Methotrexate: An Experimental Study

Mahnaz Deghani¹, Mehrdad Shariati², Davood Moghadamnia³

Received: 20/08/2022 Sent for Revision: 13/09/2022 Received Revised Manuscript: 13/11/2022 Accepted: 14/11/2022

Background and Objectives: Curcumin and vitamin D have antioxidant activities. The aim of this study was to determine the protective effect of curcumin and vitamin D on the physiological and histopathological changes of the testis in adult rats treated with methotrexate.

Materials and Methods: In this experimental study, 25 adult male Wistar rats were divided into 5 groups of 5. Control group, sham group: 1 ml of distilled water as a solvent, methotrexate (5 mg/kg), methotrexate (5 mg/kg) + curcumin (200 mg/kg) + vitamin D (500 IU/kg), and methotrexate (5 mg/kg) + curcumin (400 mg/kg) + vitamin D (1000 IU/kg). After 28 days of treatment with curcumin and vitamin D (gavage), blood was taken directly from the heart to measure serum concentrations of luteinizing hormone (LH), follicle stimulating hormone (FSH), and testosterone. The testicles were removed and tissue changes were examined after hematoxylin-eosin staining. Data were analyzed using one-way analysis of variance and Tukey's post hoc test.

Results: Testosterone hormone level, number of spermatogonia, spermatocyte, sperm and Leydig showed a significant decrease in the experimental group 1 compared to the control and sham groups, but the serum level of LH and FSH hormones showed a significant increase ($p < 0.05$). The level of testosterone hormone, the number of spermatogonia, spermatocytes, sperm and Leydig in the experimental groups 4 and 3 showed a significant increase compared to the experimental group 1, but the serum level of LH and FSH hormones showed a significant decrease ($p < 0.05$).

Conclusion: Probably, curcumin and vitamin D, due to their antioxidant and anti-inflammatory properties, can improve the physiological and histopathological changes of the testis in the adult rats treated with methotrexate.

Key words: Curcumin, Vitamin D, Methotrexate, Testosterone, Testis, Rat

Funding: This study did not have any funds.

Conflict of interest: None declared.

Ethical approval: The Ethics Committee of Islamic Azad University of Kazerun approved the study (IR.IAU.KAU.REC.1401.030).

How to cite this article: Deghani Mahnaz, Shariati Mehrdad, Moghadamnia Davood. The Protective Effect of Curcumin and Vitamin D on Physiological and Histopathological Changes of Testis in Adult Rats Treated with Methotrexate: An Experimental Study. *J Rafsanjan Univ Med Sci* 2022; 21 (8): 853-68. [Farsi]

1- MSc in Animal Physiology, Dept. of Biology, Kazerun Branch, Islamic Azad University, Kazerun, Iran

2- Associate Prof., Dept. of Biology, Kazerun Branch, Islamic Azad University, Kazerun, Iran

3- PhD in Animal Physiology, Dept. of Biology, Kazerun Branch, Islamic Azad University, Kazerun, Iran

ORCID: 0000-0002-4892-7417

(Corresponding Author) Tel: (071) 42330508, Fax: (071) 42230508, E-mail: davood.moghadamnia@gmail.com